

ABSTRACT

Anvendelse af allogene, xenogene eller alloplastiske bloktransplantater til lateral opbygning af processus alveolaris vil potentielt kunne eliminere de gener og ulemper, der relaterer sig til udtagning af autologe knogleblokke.

En gennemgang af den foreliggende litteratur viser, at den kliniske evidens for lateral opbygning af processus alveolaris med disse transplantationsmaterialer er meget begrænset.

Ved anvendelse af allogene bloktransplantater tyder korttidsstudier på, at der forudsigeligt kan opnås tilstrækkelig bredde af processus alveolaris til efterfølgende indsættelse af implantater i korrekt 3-d-position. Imidlertid er der dokumenteret høj forekomst af tidlige og sene helingskomplikationer. Anvendelse af xenogene bloktransplantater til lateral opbygning af processus alveolaris er forbundet med hyppig forekomst af tidlige og sene helingskomplikationer samt lav implantatoverlevelse.

Alloplastiske materialer i blokform er ikke dokumenteret i tilstrækkeligt omfang til, at der kan konkluderes velunderbygget om deres kliniske anvendelighed til lateral opbygning af processus alveolaris.

EMNEORD Alveolar bone loss | alveolar ridge augmentation | dental implants | bone substitute material



Korrespondanceansvarlig førsteforfatter:
SIMON STORGÅRD JENSEN
simon.storgaard.jensen@sund.ku.dk

Allogene, xenogene og alloplastiske transplantationsmaterialer i blokform til lateral opbygning af processus alveolaris

SIMON STORGÅRD JENSEN, professor, overtandlæge, specialtandlæge i tand-, mund- og kæbekirurgi, dr.odont., Fagområdet Oral Kirurgi, Sektion for Oral Biologi og Immunpatologi, Odontologisk Institut, Det Sundhedsvidenskabelige Fakultet, Københavns Universitet, og Afdeling for Kæbekirurgi, HovedOrtoCentret, Rigshospitalet

RUBENS SPIN-NETO, lektor, tandlæge, ph.d., Sektion for Oral Radiologi, Institut for Odontologi og Oral Sundhed, Aarhus Universitet, Aarhus

THOMAS STARCH-JENSEN, klinisk professor, overtandlæge, specialtandlæge i tand-, mund- og kæbekirurgi, postgraduat klinisk lektor, ph.d., Kæbekirurgisk Afdeling, Aalborg Universitetshospital, og Klinisk Institut, Det Sundhedsvidenskabelige Fakultet, Aalborg Universitet

► Accepteret til publikation den 6. januar 2022

Tandlægebladet 2022;126:xxx-xxx

LATERAL OPBYGNING AF PROCESSUS ALVEOLARIS kan forudsigeligt foretages ved anvendelse af autologt bloktransplantat, således at dentale implantater kan indsættes i en efterstående procedure i den korrekte 3-d-position for den senere protetiske rekonstruktion (1). Udtagning af autologe knogletransplantater kan imidlertid være forbundet med en betydelig risiko for morbiditet og komplikationer svarende til donorstedet i form af smerte, hævelse, dehiscens og neurosensoriske forstyrrelser, hvorfor forskellige alternativer til autologe bloktransplantater har været foreslået til lateral opbygning af processus alveolaris (2).

Alternativer til autolog knogle inkluderer allogene, xenogene og alloplastiske transplantationsmaterialer (Faktaboks og Fig. 1) (3). Anvendelse af partikulære transplantationsmaterialer i kombination med autolog knogle i blok- og partikulær form er gennemgået i to andre artikler i nærværende tema (1,4). I forbindelse med opbygning af processus alveolaris er det afgørende at have et indgående kendskab til de anvendte transplantationsmaterialers biokompatibilitet, sikkerhed, håndteringsegenskaber, volumenskabende potentiale, resorberbarhed, osteokonduktion og osteoinduktion (2). Ved lateral opbygning af processus alveolaris forud for implantatindsættel-

FAKTABOKS

Klassifikation af transplantationsmaterialer:

Autolog knogle: Knogle fra individet selv.

Allogene transplantationsmaterialer: Knogle fra samme art, men et andet individ, dvs. human knogle.

Xenogene transplantationsmaterialer: Materialer af biologisk oprindelse, men fra en anden art - fx fra dyr eller koraller.

Alloplastiske transplantationsmaterialer: Syntetisk fremstillede materialer.

se er der behov for særlig fokus på transplantationsmaterialets evne til at modstå trykket fra det overliggende blødtvæv samt muligheden for forudsigelig stabilisering af opbygningsmaterialet i det opbyggede område.

Nærværende oversigtsartikel har til formål at gennemgå den foreliggende videnskabelige evidens for klinisk anvendelse af allogene, xenogene og alloplastiske materialer i blokform til lateral opbygning af processus alveolaris før implantatindsættelse.

ALLOGENE BLOKTRANSPLANTATER

I lighed med autolog knogle varierer kvaliteten af allogene knogleerstatningsmaterialer i henhold til donorsted og knoglekvalitet hos donorindividet. Allogene knogleerstatningsmaterialer findes som frisk frossen allogen knogle (FFB), frysetørret allogen knogle (FDBA) og demineraliseret frysetørret allogen knogle (DFDBA) (2). Men da hydroxylapatit-skelettet fjernes i demineraliseringsprocessen til DFDBA, har dette materiale ikke mekaniske egenskaber, der tillader anvendelse i blokform.

FFB og FDBA kan erhverves som kortikale, kortiko-spongiøse og spongiøse blokke (Fig. 1), som enten kan tilpasses intra-operativt eller kan fremstilles som en individuel og patientspecifik 3-d-tilpasset blok på baggrund af en Cone Beam Computed Tomography (CBCT) af defekten i processus alveolaris, som skal genopbygges før implantatindsættelse.

En nyligt publiceret systematisk oversigtsartikel har redegjort for de kliniske resultater efter lateral knogleopbygning af processus alveolaris med anvendelse af allogene bloktransplantater sammenlignet med autologe knogletransplantater i blokform (5). Den videnskabelige dokumentation for anvendelse af allogene knogleblokke involverer overvejende enkeltstående patienttilfælde og serier af patienttilfælde, der rapporterer resultater fra behandling af 8-40 patienter (5). Det blev konkluderet, at der forudsigeligt kan opnås en breddeøgning af processus alveolaris på 4,6 mm med FFA-blokke og mellem 5 og 5,6 mm med FDBA-blokke. Knoglebredden var i de fleste tilfælde tilstrækkelig til efterfølgende implantatindsættelse, og korttidsoverlevelsen af de indsatte implantater var høj (90-100 %). Der blev imidlertid også rapporteret om hyppige tidlige helingskomplikationer i form af blødtvævsdehiscens (27-74 %), blottelse af transplantationsmateriale (6-74 %) samt helt eller delvist tab af transplantationsmaterialet. Også efter implantatindsættelse og montering af suprastruktur blev der observeret tilfælde af sekvestrering af allogene knogleblokke (5). Det periimplantære marginale knogletab ved montering af den protetiske suprastruktur og efter et og to år var henholdsvis 1,2 mm, 1,6 mm og 1,9 mm (5).

Baggrunden for de hyppige tidlige og sene komplikationer ved anvendelse af allogene bloktransplantater kan evt. forklares ud fra tidligere radiologiske og histologiske undersøgelser af helingen efter lateral knogleopbygning med henholdsvis autologe og allogene FFB-bloktransplantater (6,7). I disse undersøgelser rapporteredes en signifikant reduceret mængde vital knogle og øget resorption af allogene sammenlignet med autologe knogleblokke (6,7) (Fig. 2). Tilsvarende har et dyreeksperimentelt studie på grise vist minimal knoglenydannelse samt øget fibrøs heling omkring standardiserede FDBA-blokke sammenlignet med tilsvarende standardiserede autologe knogleblokke (8). ▶

Klassifikation af transplantationsmaterialer i blokform til knogleopbygning

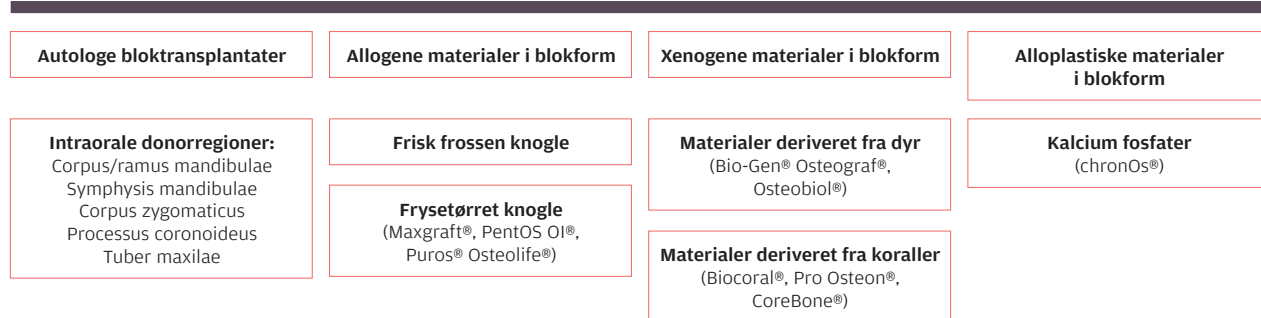


Fig. 1. Klassifikation af transplantationsmaterialer til knogleopbygning inklusive eksempler på hyppigt anvendte produktnavne inden for de enkelte klasser.
Fig. 1. Classification of bone grafting materials including examples of frequently utilized brand names within each group.

Lateral opbygning af processus alveolaris med allogene knogleblokke

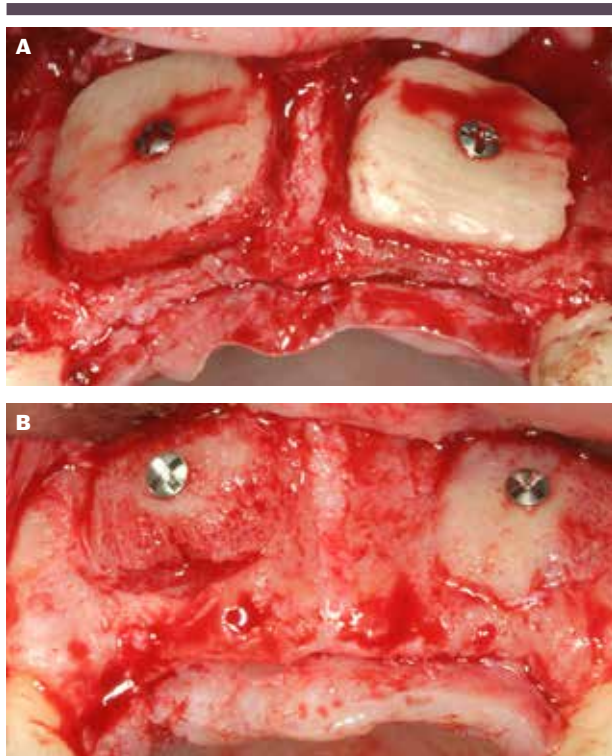


Fig. 2. Patienttilfælde med lateral opbygning af atrofisk processus alveolaris anterior i maksillen med to kortikospongiose blokke af frisk frossen allogene knogle. **A.** Kliniske forhold efter tilpasning og fiksering af de allogene blokke. **B.** Kliniske forhold efter 6 måneders heling, hvor der ses betragtelig resorption af begge allogene knogleblokke.

Fig. 2. Clinical case of lateral augmentation of the atrophic alveolar ridge in the anterior maxilla with two cortico-cancellous blocks of fresh-frozen allogenic bone. **A.** Clinical situation immediately after adjustment and fixation of the allogenic blocks. **B.** Clinical situation after 6 months of healing. Pronounced resorption of both allogenic blocks can be observed.

Sammenfattende kan det konkluderes, at den videnskabelige evidens for klinisk anvendelse af allogene bloktransplantater til lateral opbygning af processus alveolaris er begrænset. Korttidsstudier tyder på, at der forudsigeligt kan opnås tilstrækkelig bredde af processus alveolaris til efterfølgende indsættelse af implantater i den korrekte 3-d-position, samt at implantatoverlevelsen er høj efter kort funktionstid. Imidlertid er der dokumenteret høj forekomst af tidlige og sene helingskomplikationer.

XENOGENE BLOKTRANSPLANTATER

De fleste xenogene transplantationsmaterialer i partikulær form fremstilles ved deproteinisering, således at der udelukkende står det uorganiske hydroxylapatitskelet tilbage (Fig. 1) (2). Når denne proces anvendes til fremstilling af blokke, bliver blokkene imidlertid tiltagende skøre, og der er ofte rapporteret fraktur af blokkene ved tilpasning og fiksering (9). I stedet er kollagenholdige xenogene spongiose blokke deriveteret fra

heste blevet udviklet, hvor kollagenet bidrager med fleksibilitet til bloktransplantatet, som tillader skruefiksering (9,10). Imidlertid er fraktur af blokkene ligeledes rapporteret i forbindelse med skruefiksering af denne type xenogene blokke (11).

En nyligt publiceret systematisk oversigtsartikel konkluderer, at xenogene bloktransplantater kan være et alternativ til autologe bloktransplantater ved udtalt atrofi af processus alveolaris, idet de er karakteriseret ved sammenlignelig forekomst af dehiscenser, reduceret forekomst af neurosensoriske skader, men med reduceret implantatoverlevelse (12). Oversigtsartiklen samler imidlertid resultaterne efter laterale opbygninger med vertikale opbygninger i form af onlays og sandwich-osteotomier og inkluderer endvidere studier, hvis primære formål det er at undersøge anvendelsen af vækstfaktorer i kombination med forskellige transplantationsmaterialer (12). Undersøgelser indeholdende udelukkende resultaterne for lateral opbygning af processus alveolaris vil derfor blive gennemgået i nedenstående afsnit.

To randomiserede kliniske pilotstudier har sammenlignet autologe bloktransplantater med kollagenholdige xenogene spongiose blokke til lateral opbygning af processus alveolaris (13,14). Lima et al. viste sammenlignelig breddeøgning af processus alveolaris ved lateral opbygning anterior i maksillen på otte patienter med autologe bloktransplantater og xenogene blokke. Der blev ikke observeret tidlige helingskomplikationer i de opbyggede områder (14). Der kunne placeres implantater i alle de opbyggede områder, men torquen ved implantatindsættelsen var signifikant højere i de autologe knogleblokke (32 Ncm) sammenlignet med de xenogene (18 Ncm) (14). Pistilli et al. randomiserede 40 patienter til lateral opbygning af processus alveolaris med autologe bloktransplantater (fra mandiblen eller hoften) eller xenogene spongiose blokke (13). Ingen autologe bloktransplantater blev mistet, mens 10 xenogene bloktransplantater blev fuldstændig afstødt fra modtagerknoglen og mistet. Særligt observeredes 100 % helt eller delvist transplantat i mandiblen, mens dette gjorde sig gældende for 38,5 % i maksillen (13). Blødtvævsdehiscenser blev rapporteret hos over 40 % af de xenogene blokke, og 11 ud af 64 implantater indsat i xenogene blokke blev tabt inden for de første fire måneder efter protetisk belastning svarende til en implantatoverlevelse på 83 %, mens den tilsvarende implantatoverlevelse efter lateral opbygning af processus alveolaris med autologe knogleblokke var 99 % (13).

Patienter, der var genopbygget med autologe bloktransplantater, havde signifikant flere smerter og var hospitaliseret længere sammenlignet med patienterne, der var genopbygget med xenogene blokke, hvilket var særligt udtalt hos 14 ud af 20 patienter, hvor donorregionen var hoftekammen (13).

En række prospektive ikkesammenlignende kliniske studier og serier af patienttilfælde har endvidere dokumenteret anvendelsen af xenogene spongiose blokke til lateral opbygning af processus alveolaris på et begrænset antal patienter (11,15-20). Samlet resulterede opbygning med 77 xenogene blokke på 60 patienter i en breddeøgning på processus alveolaris på 3-5 mm (11,15,16,18-20). Forekomsten af dehiscenser inden implantatindsættelsen varierede mellem 0 og 70 % (11,15-20), mens

der efter implantatindsættelsen i to studier blev rapporteret sekvestrering af xenogent opbygningsmateriale i henholdsvis 40 % og 60 % af tilfældene (11,16). Af 58 indsatte implantater var 48 (82,7 %) fortsat til stede ved afsluttende kontrol, som lå mellem dagen for protetisk belastning og op til 4,5 år efter implantatindsættelsen (11,18-20).

Sammenfattende kan det konkluderes, at den begrænsede videnskabelige evidens fra kliniske studier tyder på, at anvendelse af xenogene bloktransplantater til lateral opbygning af processus alveolaris er forbundet med hyppig forekomst af tidlige og sene helingskomplikationer samt lav implantatoverlevelse. Der er således aktuelt ikke holdepunkter for, at xenogene bloktransplantater udgør et forudsigeligt alternativ til autologe bloktransplantater ved lateral opbygning af processus alveolaris.

ALLOPLASTISKE BLOKTRANSPLANTATER

Alloplastiske knogleerstatningsmaterialer fremstilles syntetisk og kan kategoriseres i fire grupper: kalciumfosfater, bioaktivt glas, polymerer og metaller (2). Af disse har særligt kalciumfosfaterne hydroxylapatit og tricalciumfosfat interesse i forbindelse med knogleopbygning grundet deres kemiske sammensætning, der minder om den organiske del af human knogle (Fig. 1) (2). Alloplastiske materialer er laboratoriefremstillede, hvilket giver flere potentielle fordele. Teknisk er det muligt at variere den biokemiske sammensætning, således at resorberbarheden og -hastigheden kan skræddersyes til den kliniske indikation. De kan kombineres med syntetiske polymerer, hvorved fleksibiliteten kan kontrolleres. Endvidere kan de alloplastiske materialer 3-d-printes på makroskopisk niveau, således at de kan fremstilles individuelt til knogledefekterne på mikro- og nanoniveau, således at de osteokonduktive egenskaber af autologe, allogene og xenogene overflader principielt kan kopieres (21). Endvidere er der ingen risiko for smitteoverførsel eller vævsbetingede immunologiske reaktioner, og man undgår evt. religiøst eller socialt betinget tilbageholdenhed overfor oprindelsen af allogene og xenogene materialer hos patienter såvel som behandlere.

3-d-printede alloplastiske blokke er testet til opbygning af processus alveolaris på dyr (22), og en enkelt retrospektiv undersøgelse har præsenteret data på 15 patienter, der fik opbygget 15 laterale defekter med bifasiske fræsede blokke bestående af 70 % tricalciumfosfat og 30 % hydroxylapatit (23). Der blev rapporteret dehiscenser i 20 %, men i 14 tilfælde kunne implantater indsættes otte mdr. efter opbygning, og alle implantater var fortsat til stede efter 2-8 års observation (23). På trods af de nævnte potentielle fordele er der fortsat ikke publiceret yderligere videnskabelige artikler med klinisk anvendelse af alloplastiske blokke til lateral opbygning af processus alveolaris (24). I henhold til forfatternes viden findes der endnu ikke alloplastiske blokke på det danske marked.

Sammenfattende kan det konkluderes, at der aktuelt ikke foreligger videnskabelig evidens, der understøtter klinisk anvendelse af alloplastiske blokke til lateral opbygning af processus alveolaris.

Klinisk relevans

Anvendelse af allogene, xenogene eller alloplastiske bloktransplantater til lateral opbygning af processus alveolaris kan potentielt mindske de ulemper og gener, der er forbundet med anvendelse af autologe bloktransplantater i form af risiko for morbiditet svarende til donorstedet, uforudsigelig resorption af bloktransplantatet og begrænset tilgængelighed. Lavt evidensniveau, fravær af langtidsundersøgelser og en bekymrende høj komplikationsrisiko tillader imidlertid fortsat ikke anbefaling af allogene, xenogene eller alloplastiske bloktransplantater som forudsigelige alternativer til autologe bloktransplantater til lateral opbygning af processus alveolaris.

FREMtidige perspektiver

Allogene, xenogene og alloplastiske transplantationsmaterialer har været kombineret med stamceller og vækstfaktorer med henblik på at øge det osteogene og osteoinduktive potentiale af materialerne ved opbygning af processus alveolaris eksperimentelt eller klinisk (25-27). På trods af årtiers forskning i samspillet mellem de mange vækstfaktorer med indvirkning på knogleheling samt i identifikation af optimale fysiologiske koncentrationer af de individuelle vækstfaktorer må disse fortsat betragtes som på et eksperimentelt stadie.

Der er endvidere i de seneste år blevet publiceret en række kliniske undersøgelser, hvor autologe tandrødder er blevet anvendt til lateral opbygning af processus alveolaris og har vist sammenlignelige resultater med autologe knoglebloktransplantater (28,29). Denne opbygningsmetode kræver imidlertid, at der er indikation for fjernelse af en egnet tand, hvorfor der også er grænser for, hvor stort et område der vil kunne bygges op. Endvidere er teknikken endnu kun dokumenteret på et begrænset antal patienter og med kort opfølgning på de efterfølgende indsatte implantater, hvorfor den på nuværende tidspunkt ikke kan anbefales som standardprocedure til lateral opbygning af processus alveolaris.

Sammenfatning

Lateral opbygning af processus alveolaris kan foretages med allogene, xenogene og alloplastiske transplantationsmaterialer i blokform. Imidlertid foreligger der endnu ikke tilstrækkelig videnskabelig evidens til at anbefale disse som forudsigelige alternativer til autologe bloktransplantater til lateral opbygning af processus alveolaris, og komplikationshyppigheden er fortsat høj i forhold til at opveje den morbiditet, der er forbundet med udtagning af autologe bloktransplantater. ♦ ▶

ABSTRACT (ENGLISH)

ALLOGENIC, XENOGENIC AND ALLOPLASTIC AUGMENTATION MATERIALS IN BLOCK FORM FOR HORIZONTAL RIDGE AUGMENTATION

Utilisation of allogenic, xenogenic, or alloplastic materials in block form for lateral alveolar ridge augmentation has the potential advantage of eliminating the morbidity related to harvesting of autogenous block grafts.

A review of the literature reveals very limited scientific evidence behind the clinical use of these materials in block-form for lateral alveolar ridge augmentation.

Short-term studies on lateral alveolar ridge augmentation with allogenic bone blocks indicate that sufficient ridge width can be obtained for the later implant placement in the correct 3D position. However, frequent early and late healing complications are reported.

Lateral alveolar ridge augmentations using xenogenic blocks are characterized by frequent early and late healing complications. In addition, implant survival rates are low.

Alloplastic materials in block form are not sufficiently documented clinically for lateral alveolar ridge augmentation to provide scientifically based recommendations.

LITTERATUR

1. Starch-Jensen T, Thorn JJ, Becktor JP et al. Lateral genopbygning af processus alveolaris med anvendelse af en autolog knogleblok før implantatindsættelse. *Tandlægebladet* 2022;126:sidetal in press.
2. Starch-Jensen T, Thorn JJ, Becktor JP et al. Udtagning af autolog knogleblok fra mandiblen med henblik på genopbygning af kæbeknogle. *Tandlægebladet* 2022;126:sidetal in press.
3. Jensen SS, Stavropoulos A, Starch-Jensen T. Transplantationsmaterialer til sinusløftprocedurer. *Tandlægebladet* 2019;123:952-8.
4. Starch-Jensen T, Mordenfeld A, Becktor JP et al. Split-crest-teknik eller styret knogleregeneration som behandlingsalternativ til lateral genopbygning med en autolog knogleblok. *Tandlægebladet* 2022;126: sidetal in press.
5. Starch-Jensen T, Deluiz D, Tinoco EMB. Horizontal alveolar ridge augmentation with allogeneic bone block graft compared with autogenous bone block graft: A systematic review. *J Oral Maxillofac Res* 2020;11:e1.
6. Spin-Neto R, Stavropoulos A, Coletti FL et al. Graft incorporation and implant osseointegration following the use of autologous and fresh-frozen allogeneic block bone grafts for lateral ridge augmentation. *Clin Oral Implants Res* 2014;25:226-33.
7. Spin-Neto R, Stavropoulos A, Coletti FL et al. Remodeling of cortical and corticocancellous fresh-frozen allogeneic block bone grafts – a radiographic and histomorphometric comparison to autologous bone grafts. *Clin Oral Implants Res* 2015;26:747-52.
8. Moest T, Frabschka J, Kesting MR et al. Osseous ingrowth in allogeneic bone blocks applied for vertical bone augmentation: a preclinical randomised controlled study. *Clin Oral Investig* 2020;24:2867-79.
9. Benic GI, Thoma DS, Muñoz F et al. Guided bone regeneration of peri-implant defects with particulated and block xenogenic bone substitutes. *Clin Oral Implants Res* 2016;27:567-76.
10. Schwarz F, Ferrari D, Balic E et al. Lateral ridge augmentation using equine- and bovine-derived cancellous bone blocks: a feasibility study in dogs. *Clin Oral Implants Res* 2010;21:904-12.
11. Angermair J, Bosshardt DD, Nelson K et al. Horizontal bone grafting using equine-derived cancellous bone blocks is associated with severe complications: A prospective clinical and histological pilot study. *Clin Oral Implants Res* 2020;31:1149-58.
12. Sánchez-Labrador L, Molinero-Mourelle P, Pérez-González F et al. Clinical performance of alveolar ridge augmentation with xenogenic bone block grafts versus autogenous bone block grafts. A systematic review. *J Stomatol Oral Maxillofac Surg* 2021;122:293-302.
13. Pistilli R, Felice P, Piattelli M et al. Blocks of autogenous bone versus xenografts for the rehabilitation of atrophic jaws with dental implants: preliminary data from a pilot randomised controlled trial. *Eur J Oral Implantol* 2014;7:153-71.
14. Lima RG, Lima TG, Francischone CE et al. Bone volume dynamics and implant placement torque in horizontal bone defects reconstructed with autologous or xenogenic block bone: A randomized, controlled, split-mouth, prospective clinical trial. *Int J Oral Maxillofac Implants* 2018;33:888-94.
15. Di Stefano DA, Artese L, Iezzi G et al. Alveolar ridge regeneration with equine spongy bone: a clinical, histological, and immunohistochemical case series. *Clin Implant Dent Relat Res* 2009;11:90-100.
16. Schwarz F, Mihatovic I, Ghanaati S et al. Performance and safety of collagenated xenogenic bone block for lateral alveolar ridge augmentation and staged implant placement. A monocenter, prospective single-arm clinical study. *Clin Oral Implants Res* 2017;28:954-60.
17. Slotte C, Nannmark U. Augmentation of severely resorbed alveolar crests with bovine bone blocks: A human histology pilot study. *Clin Implant Dent Relat Res* 2017;19:581-5.
18. Ortiz-Vigón A, Suarez I, Martínez-Villa S et al. Safety and performance of a novel collagenated xenogenic bone block for lateral alveolar crest augmentation for staged implant placement. *Clin Oral Implants Res* 2018;29:36-45.
19. Schwartz F, Sahin D, Civale-Schweighöfer S et al. Long-term outcomes following lateral alveolar ridge augmentation using a collagenated xenogenic bone block: a monocenter, prospective single-arm clinical study. *Int J Implant Dent* 2021;7:9.
20. Parvini P, Mihatovic I, Sahin D et al. Lateral alveolar ridge augmentation using an equine-derived collagen-containing bone block. A prospective case series. *Clin Oral Implants Res* 2021: in press.
21. Asa'ad F, Pagni G, Pilipchuk SP et al. 3D-printed scaffolds and biomaterials: Review of alveolar bone augmentation and periodontal regeneration applications. *Int J Dent* 2016;1239842.
22. Kim JW, Yang BE, Hong SJ et al. Bone regeneration capability of 3D printed ceramic scaffolds. *Int J Mol Sci* 2020;21:4837.
23. Luongo F, Mangano FG, Macchi A et al. Custom-made synthetic scaffolds for bone reconstruction: A retrospective, multicenter clinical study on 15 patients. *Biomed Res Int* 2016;2016:5862586.
24. Yen HH, Stathopoulou PG. CAD/CAM and 3D-printing applications for alveolar ridge augmentation. *Curr Oral Health Rep* 2018;5:127-32.
25. Thoma DS, Jones A, Yamashita M et al. Ridge augmentation using recombinant bone morphogenetic protein-2 techniques: an experimental study in the canine. *J Periodontol* 2010;81:1829-38.

26. Gjerde C, Mustafa K, Hellem S et al. Cell therapy induced regeneration of severely atrophied mandibular bone in a clinical trial. *Stem Cell Res Ther* 2018;9:213.
27. Bienz SP, Payer M, Hjerpe J et al. Primary bone augmentation leads to equally stable marginal tissue conditions comparing the use of xenograft blocks infused with BMP-2 and autogenous bone blocks: A 3D analysis after 3 years. *Clin Oral Implants Res* 2021;32:1433-43.
28. Schwarz F, Hazar D, Becker K et al. Efficacy of autogenous tooth roots for lateral alveolar ridge augmentation and staged implant placement. A prospective controlled clinical study. *J Clin Periodontol* 2018;45:996-1004.
29. Wang W, Jiang Y, Wang D et al. Clinical efficacy of autogenous dentin grafts with guided bone regeneration for horizontal ridge augmentation: a prospective observational study. *Int J Oral Maxillofac Surg* 2021: in press.