

Nordisk tema 2023: Endodonti

Godt nytår og velkommen til de nordiske temanumre om endodonti 2023. Temaet er blevet organiseret af et ad hoc-redaktionsudvalg bestående af Sivakami Rethnam Haug (Norge), Maria Pigg (Sverige), Lise-Lotte Kirkevang (Danmark), Päivi Siukosaari (Finland) og Magnús Friðjón Ragnarsson (Island), og Jørn A. Aas (Norge) har varetaget opgaven som koordinerende redaktør.

Det allerførste fællesnordiske tema blev publiceret så tidligt som i 1995, og også dengang var emnet endodonti. I forordet til det første temanummer betonedede redaktørerne, at der var tale om en historisk udgivelse, som gav startskuddet til et enestående nordisk samarbejde. 27 år senere er tiden nu kommet til en ny opdatering af endodontiens kliniske og teoretiske aspekter. I disse to temanumre præsenterer vi otte artikler med emner, der er nøje udvalgt med henblik på at afspejle aktuelle synspunkter, evidensbaserede behandlingsprotokoller og relevant information til klinikere og forskere såvel som sundhedsmyndigheder. Vi har bestræbt os på at samle førende eksperter fra alle nordiske lande om at skrive og udgive disse artikler. Temanumrene tjener til at udveksle og kalibrere viden og kliniske rutiner på tværs af landegrænserne.

Endodonti (fra de græske ord endon, der betyder inden i, og odous, der betyder tand) er den gren af odontologien, der beskæftiger sig med pulpas og de periradikulære vævs morfologi, fysiologi og patologi. På klinisk niveau handler endodonti om at bevare eller genskabe sunde forhold i pulpa – eller i det mindste i en del af pulpa – samt i de periapikale væv.

Den første artikel i rækken er om pulpabiologi og dækker de basalbiologiske forhold og de komplekse reaktioner, der fører til inflammation, hypersensitivitet og ikke mindst smerteoplevelse eller tandpine.

Den anden artikel er om endodontisk diagnostik. Den påpeger, at en korrekt diagnose er en forudsætning for endodontisk behandling, og kaster lys på de diagnostiske betegnelser, der anvendes i de nordiske lande.

Artikel 3 hedder "Vitale pulpabehandlinger i tænder med profund caries" og dækker de aktuelle behandlingsmuligheder med skyldigt hensyn til European Society of Endodontology's retningslinjer for bevarelse af pulpas vitalitet.

Artikel 4 dækker det altid vigtige emne nødbehandling, som er en del af den kliniske dagligdag for næsten alle tandlæger.

Artikel 5 hedder "Vurdering af opgavens sværhedsgrad og behandlerens evner, samt hvordan og hvornår man henviser". Denne artikel introducerer et nyt værktøj til vurdering af en endodontisk opgaves sværhedsgrad, som kan hjælpe klinikerne med at tage stilling til, om han/hun selv skal påtage sig opgaven eller henvise den til en kollega med større kompetence. Der

gives desuden vejledning om, hvilke informationer en henvisning bør indeholde.

Artikel 6 handler om optimering af behandlingsresultatet og giver mange tips, tricks og anvisninger på, hvordan man kan forbedre sin endodontiske succesrate.

Artikel 7 om usikkerhedsmomenter og beslutningstagning inden for endodontien beskriver den komplekse kliniske beslutningsproces, tandlægen må gennemføre, når patienten møder op med en beskadiget pulpa, en nekrotisk pulpa med apikal parodontitis eller en rodfyldt tand med persisterende apikal læsion.

Den afsluttende artikel 8 har meget passende fået titlen "Fremtidige retninger for endodontien". Den handler om nyskabelser og teknologiske landvindinger, som klinikere og forskere skal holde øje med. Desuden diskuteres uddannelsesinstitutionernes, forskernes, sundhedsmyndighedernes og mediernes rolle i, hvordan fremtiden udformes.

Artiklerne 5 til 8 bringes i næste nummer af Tandlægebladet.

Lad os til slut bringe et citat af den afdøde professor I.B. Bender, der ofte omtales som endodontiens fader: "This is a big issue about a little tissue". Endodonti er et omfattende fagområde, der drejer sig om et meget lille væv, pulpa. Desværre har vi ikke haft mulighed for at inddrage emner som fx rodresorption, traumer og endodontisk kirurgi, men vores målgruppe er alment praktiserende tandlæger, og vi håber, at dette nordiske tema vil interessere vores kolleger.

Vi retter vor varmeste tak til alle forfattere og til de nordiske tandlægetidsskrifter, som har gjort det muligt at udgive dette fællesnordiske projekt.

Vi håber, I vil få lige så meget fornøjelse ud af at læse artiklerne, som vi har haft med at udgive dem. ♦



**SIVAKAMI
RETHNAM HAUG**
Norge



PÄIVI SIUKOSAARI
Finland



MARIA PIGG
Sverige



**MAGNÚS FRÍÐJÓN
RAGNARSSON**
Island



**LISE-LOTTE
KIRKEVANG**
Danmark



JØRN AAS
Norge, koordinerende
redaktør

ABSTRACT

Pulpakomplicationer som følge af caries, omfattende slid eller andre eksterne irritanter kan føre til symptomgivende eller asymptomatisk inflammation og efterfølgende til hel eller delvis nedbrydning af pulpavæv og nekrose. Behandling af en syg pulpa kan tage sigte på at bevare pulpas vitalitet, enten helt eller delvis, og kan i så fald betegnes som "forebyggende endodonti". En forståelse af pulpadentin-kompleksets fysiologi og patologi er en forudsætning for at kunne stille den rigtige diagnose og dermed iværksætte den korrekte behandling. Denne oversigtsartikel beskriver den sunde pulpas basale struktur og fysiologi og mekanismerne bag start og progression af inflammatoriske reaktioner i pulpakammerets og rodkanalernes lidet eftergivelige miljø. Ligeledes diskuteres mekanismerne ved smerte og hypersensibilitet og de måder, pulpadentin-komplekset kan reagere på ved gentagne eller vedvarende smertevoldende påvirkninger. Behandlingsmulighederne, der strækker sig fra cariesekskavering og kavitetsforsegling over partiel eller komplet pulpotomi til fuld endodontisk behandling, vil blive omtalt i detaljer i andre artikler i dette tema under emnerne diagnostik, vital pulpaterapi og nødbehandling.

EMNEORD Dentin | dental pulp | inflammation | hypersensitivity



Korrespondanceansvarlig førsteforfatter:
LEO TJÄDERHANE
leo.tjaderhane@helsinki.fi

Pulpabiologi

LEO TJÄDERHANE, professor, ph.d., Department of Oral and Maxillofacial Diseases, University of Helsinki, Finland; Research Unit of Oral Health Sciences, University of Oulu, and MRC, Oulu University Hospital and University of Oulu, Finland

ELLEN BERGGREEN, professor, ph.d., Department of Biomedicine, University of Bergen, Norway

INGE FRISTAD, professor, ph.d., Department of Clinical Dentistry, University of Bergen, Norway

► Accepteret til publikation den 6. august 2022

Tandlægebladet 2023;127:20-7

S **ELVOM DENTIN** er et mineraliseret væv og pulpa et løst bindevæv, danner de både udviklingsmæssigt og funktionelt et integreret kontinuum, pulpa-dentin-komplekset, hvor fysiologiske og patologiske reaktioner i det ene væv også påvirker det andet. Hvor dentinen udgør tandens ryggrad, der yder støtte til emaljen, giver resiliens under okklusale belastninger og fysisk beskytter pulpa mod mikroorganismer og andre skadelige påvirkninger, reagerer pulpavævet hurtigt på de eksterne irritanter og starter og styrer de forsvarsreaktioner, der har til formål at holde tanden i funktion og beskytte den imod mikrobiel invasion.

DENTIN

Dentin er et mineraliseret kollagent væv, et nanokrystalinsk forstærket kollagenbiokomposit, der består af 70 % (efter vægt, 55 % efter volumen) biologisk hydroksylapatit ($\text{Ca}_{10}(\text{PO}_4)_6(\text{OH})_2$) og 20 % (efter vægt, 30 % efter volumen) organiske komponenter (1). Størstedelen af dentinen er intertubulær, dannet af odontoblasterne på overgangen mellem dentin og pulpa. Tætheden af tubuli er mindre i roddentin end i kronedentin, især i den mest apikale del (2). Peritubulær (intratubulær) dentin dannes i en regulær cirkelform på væggene af dentintubuli.

Emalje-dentin-grænsen (EDJ) udgør den mekaniske tilhæftning mellem emalje og dentin. Sammen med den yderste kapdentin, der har en gradvis ændret mineralisationshastighed ind mod pulpa, dannes der en "resilienszone" på 500 μm , som er nødvendig til forebyggelse af frakturer under kraftig okklusal belastning (1).

Makrofager i pulpa

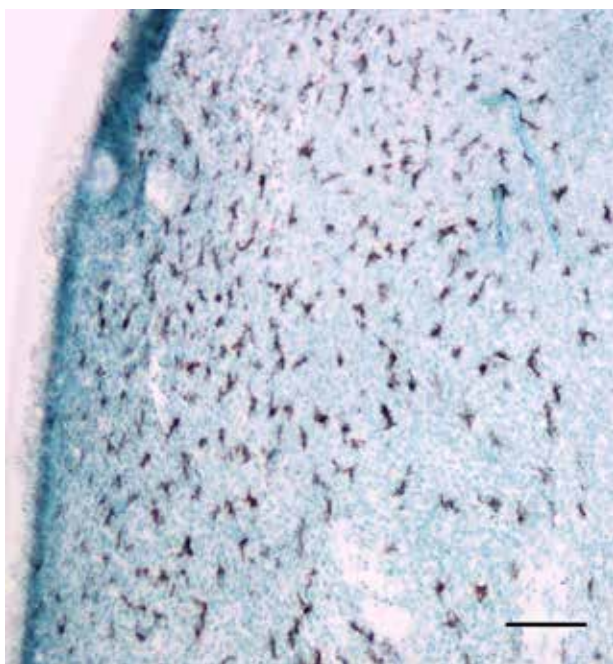


Fig. 1. Makrofager i en museincisiv identificeret ved hjælp af et antistof imod LYVE-1. Bjælke: 100 µm.

Fig. 1. Macrophages in a mouse incisor identified with an antibody against LYVE-1. Bar: 100 µm.

Primær dentindannelse (primær dentinogenese) sker under den generelle tanddannelse og står for størstedelen af dentindannelsen. Efter afsluttet tanddannelse fortsætter dentindannelsen i form af sekundær dentin med meget langsommere hastighed resten af livet, og det fører til gradvis obliteration af pulpakammer og rodkanaler (1).

Tertiær dentin dannes som svar på eksterne påvirkninger som fx slid, erosion, traumer, caries, kavitetpræparation og kemisk irritation. Man mener, at det er de vækstfaktorer og andre

bioaktive molekyler, der er til stede i mineraliseret dentin og frigives ved caries eller slid, der starter og kontrollerer dannelsen af tertiær dentin (3). Den tertiære dentin forøger tykkelsen af den mineraliserede barriere mellem de eksterne irritamenter og pulpavævet og holder pulpa vital og infektionsfri. Der er to slags tertiær dentin, nemlig reaktiv dentin, som dannes af de oprindelige odontoblaste, og reparativ dentin, som dannes af nydifferentierede erstatningsodontoblaste (4). Reaktiv dentin er tubulær og har nogenlunde samme struktur som sekundær dentin, mens reparativ dentin (også kaldet fibrodentin eller "forkalket arvæv") (4) menes at være relativt impermeabel og danner en barriere mellem tubulær dentin og pulpavæv.

PULPAVÆVETS STRUKTUR OG HOMEOSTASE

Odontoblasterne udgør det yderste cellelag i pulpa og danner en barriere mellem pulpa og dentin. Denne barriere kan beskadiges som respons på traumer, caries eller præparation i dentinen. Odontoblasterne efterlader dentintubuli, hvori der dannes stærkt mineraliseret peritubulær dentin, som kan medføre lukning af tubuli, en proces, der kan forstærkes af ekstern irritation (4).

Pulpa består af et løst bindevæv med blodkar og nerver. Bindevævet består af interstitiel væske og kollagendomineret matrix (5). De fleste celler i pulpa er enten fibroblaster eller uddifferentierede celler (stamceller), som kan uddifferentieres til fibroblaster eller erstatningsodontoblaste. Der kan endvidere ses makrofager (Fig. 1), lymfocytter og enkelte mastceller. Forekomst af immunceller i normalt pulpavæv tyder på, at pulpa er i stand til at initiere et immunrespons.

Pulpavævet kar- og nerveforsyning

Den højeste tæthed af blodkar finder vi i den mest koronale del af pulpa. Arterierne går ind i pulpa via apex, og venerer går ud samme vej. Et tæt forgrenet netværk af capillærer forsyner odontoblasterne og de øvrige interstitielle celler med ilt og næringsstoffer.

Man har i årevis diskuteret, om der findes lymfekar i pulpa. Man forestillede sig tidligere, at lymfekar bidrog til volumenkontrol og drænage i vævet (6), men nyere studier har vist, at der ikke findes lymfekar i pulpa (7,8). ▶

Pulpas sensoriske nerver

Fiber type	Diameter (µm)	Ledningshastighed (m/sek.)	Følelse	Aktivering	Lokalisation
A-β (7%)	5-12	30-70	"Præ-smerte", akut smerte	Tryk, berøring, vibration	Dentin, prædentin, odontoblaste, pulpa
A-δ (93%)	1-5	6-30	"Præ-smerte", akut smerte	Varme, kulde	Dentin, prædentin, odontoblaste, pulpa
C	0,4-1	0,5-2	Kronisk smerte	Varme, inflammationsmediatorer	Pulpa, blodkar

Tabel 1. Klassifikation af de sensoriske nerver i pulpa.

Table 1. Classification of the sensory nerves in dental pulp.

Nerver på grænsen mellem dentin og pulpa

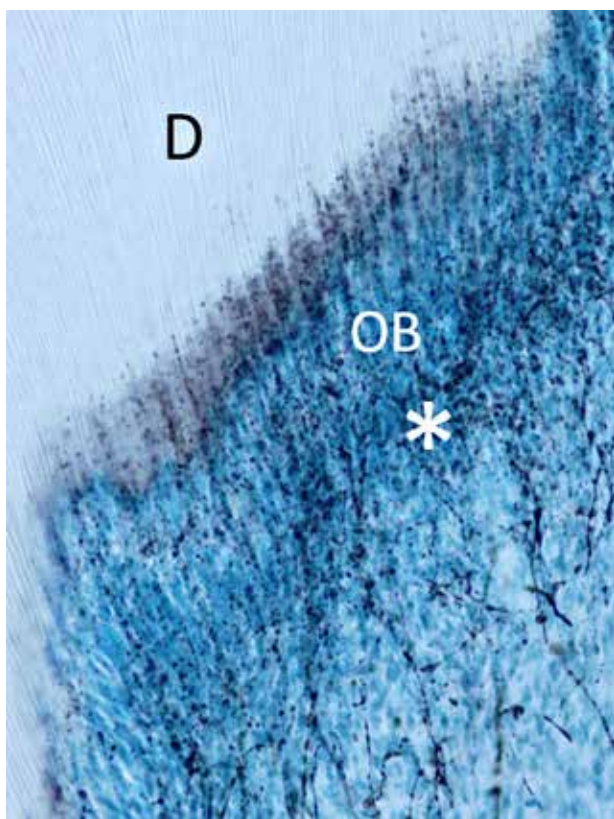


Fig. 2. Snit af pulpahorn fra en rottemolar viser nervefibre i det subodontoblastiske område (*) med udløbere, som mellem odontoblasterne (OB) trænger ind i den indre del af dentinen (D).

Fig. 2. Section of a pulp horn from a rat molar, showing nerve fibres in the subodontoblastic region (*) with extensions crossing between the odontoblasts (OB), penetrating the inner part of dentin (D).

Pulpa er forsynet med et stort antal aksoner, både myeliniserede og umyeliniserede. Størstedelen (ca. 90 %) er sensoriske nervefibre, og resten er af autonom karakter. De myeliniserede nervefibre er af sensorisk oprindelse og inddeles i A- β - og A- δ -fibre. Under normale forhold har de en lavere tærskel end de umyeliniserede sensoriske C-fibre (Tabel 1). Fibrene aktiveres af forskellige stimuli og fremkalder perception af enten "præsmerte" eller smerte.

Både sensoriske og sympatiske nervefibre ledsager og omkranser blodkarene. Mens de sensoriske nerver kun afgiver få grene i den apikale del af pulpa, forgrener de sig voldsomt i kronepulpa, hvor de danner et subodontoblastisk plexus. Nogle forgreninger går ind i dentintubuli og når til den indre del af dentinen (Fig. 2), især under cuspiden, hvor tubuli ligger tættest (9). Dette kan have betydning for sansning af eksterne irritanter (10). Nervefibrene er i intim kontakt med odontoblasterne, som de sandsynligvis står i tovejskommunikation med (11).

PULPAINFLAMMATION

Vaskulært respons og væsketransport

Inflammation i pulpa sker i et ueftergiveligt miljø mellem stive dentinvægge. De akutte vaskulære reaktioner på et inflammatorisk stimulus er vasodilatation og forøget volumen af den interstitielle væske, hvilket fører til en relativt stor forøgelse af det hydrostatiske tryk i pulpa (12). Hvis det inflammatoriske respons foregår i et snævert rum, vil der ske væskeabsorption i de nærliggende blodkar (12), eller også transporteres væske til ikkeinflammatoriske områder med lavere tryk, fx i det løse bindevæv i den apikale del (6) (Fig. 3). Denne dræningskapacitet kan forklare, hvorfor et forhøjet vævstryk kan forekomme i en inflammatorisk pulpa i lang tid (13) uden at føre til omfattende skade på pulpa. Hvis det inflammatoriske agens fjernes, sker der en normalisering af trykket, og vævet kan hele (reversibel pulpitis). Et signifikant forøget interstitielt væsketryk som følge af et kraftigt inflammatorisk respons kan dog også kompromittere blodstrømmen gennem kompression af venolerne, hvilket bidrager til udvikling af pulpanekrose. Det kan også bidrage til udvikling af nekrose, hvis endotelet udsættes for bakterielle endotoksiner. Endotelet vil reagere med udskillelse af vaso-konstriktorer, som reducerer blodgennemstrømningen (14), og endotelet deltager også i tidlige koagulationsreaktioner, der fremmer dannelse af fibrinkoagel (15).

Immunceller i pulpa

Residerende immunceller i pulpa kan respondere på inflammatoriske eller infektiøse udfordringer med innate og adaptive immunreaktioner (16,17). Disse immunreaktioner kan udløses af inflammatoriske mediatorer, som udskilles fra carieret dentin, odontoblaste eller andre pulpaceller.

Odontoblasterne udgør frontlinjen med hensyn til opdagelse af og forsvar imod eksterne irritanter og deltager i den initiale fase af de inflammatoriske og/eller immunologiske responser. De er i cellemembranen udstyret med Toll-like receptorer (TLRs), en gruppe af glykoproteiner, som kan genkende forskellige dele af bakterier, virus og svampe (18,19). Efter den tidlige aktivering af odontoblasterne sættes det innate immunrespons i gang med rekruttering af immunceller, produktion af antimikrobielle peptider og modning af dendritiske celler (18). De udskiller adskillige produkter med et bredt spektrum af antimikrobielle og immunmodulerende aktiviteter (20,21) såsom produktion af proinflammatoriske cytokiner i immunceller, kemoattraktion, modning af dendritiske celler og differentiering af makrofager. Proteina-aktiverede receptorer (PARs) er receptorer, som af proteaser stimuleres til proteolytisk aktivitet. De deltager i kontrollen af en lang række biologiske processer såsom inflammation, hæmostase, trombose og hårdtvævsdannelse. PAR-1 og PAR-2 findes i humane odontoblaste (22). Ved respons mod caries findes de i signifikant større mængder i såvel odontoblaste (22) som pulpavæv, hvilket tyder på, at de spiller en rolle i regulering af dentindannelse og/eller inflammation i pulpa.

Standstning eller fortsættelse af den initiale inflammation reguleres af et komplekst netværk af inflammatoriske kemokiner, som styrer rekrutteringen af immunceller og regulerer andre inflammatoriske responser. De dendritiske celler migrerer til

de regionale lymfeknuder, hvor de præsenterer antigener for T-celler. Aktiverede T-celler kan derpå fremme proliferation af B-celler, som siden omdannes til antistofproducerende plasmaceller. Neutrofile granulocytter og makrofager indgår som fagocytter i det innate immunrespons og rekrutteres til pulpa i inflammationens initiale fase.

NOCICEPTION OG HYPERSENSITIVITET I DENTIN OG PULPA

Rummet mellem odontoblastudløberen og væggen i tubulus er udfyldt af dentinvæske, hvis væskebevægelser anses for at være en væsentlig faktor i transmission af smerte i dentinen. Smertevoldende stimuli som fx varme, kulde, luftpåblæsning og sondering i blottet dentin kan displacere væsken i tubuli (23). Dette fænomen betegnes den hydrodynamiske mekanisme for dentinsensitivitet, og den involverer både væskebevægelser og mekanisk kraftoverførsel. Teorien understøttes af, at der er påvist klassiske mekanoreceptorer på de afferente nerver i pulpa, som innerverer den inderste del af dentinen (24) (Fig. 4) og i odontoblasterne (25-28). Væskebevægelser i dentinen transformeres til elektriske signaler via aktivering af mekanosensitive ionkanaler (29).

Det er især A-fibre (Tabel 1), som er lokaliseret til den inderste del af dentinen, der aktiveres af væskestrømninger i tubuli (30) (Fig. 4). I andre væv som fx hud og gingiva er det

Klinisk relevans

Viden om pulpa-dentin-kompleksets reaktioner på caries og andre eksterne irritanter gør klinikerer bedre rustet til at stille den rigtige diagnose og iværksætte den korrekte behandling.

A-fibre, der videregiver ikke-smertevoldende stimuli som fx berøringer. De fleste neuroner i tænderne har de samme A-fiberkarakteristika, som er typiske for mekanoreceptorer med lav tærskel. Når de mekanosensitive A-fibre i tænderne reagerer anderledes, kan det skyldes, at de kun har forbindelse til mere centralt placerede smerteregistrerende neuroner (31). De polymodale C-fibre er derimod klassiske nociceptive fibre. Deres nerveender befinder sig dybere inde i pulpavævet, og de er normalt ikke aktive, hvis der ikke er inflammation i pulpa. C-fibre har mange receptorer, som under inflammation kan aktiveres af varme eller andre typer af stimuli (32). Især responderer en receptor kaldet "transient receptor potential, subtype vanilloid 1" (TRPV1) på varme, inflammatoriske mediatorer og surt miljø ($\text{pH} \leq 6$) (33). Eugenol hæmmer calcium- og kali-

Væsketransport

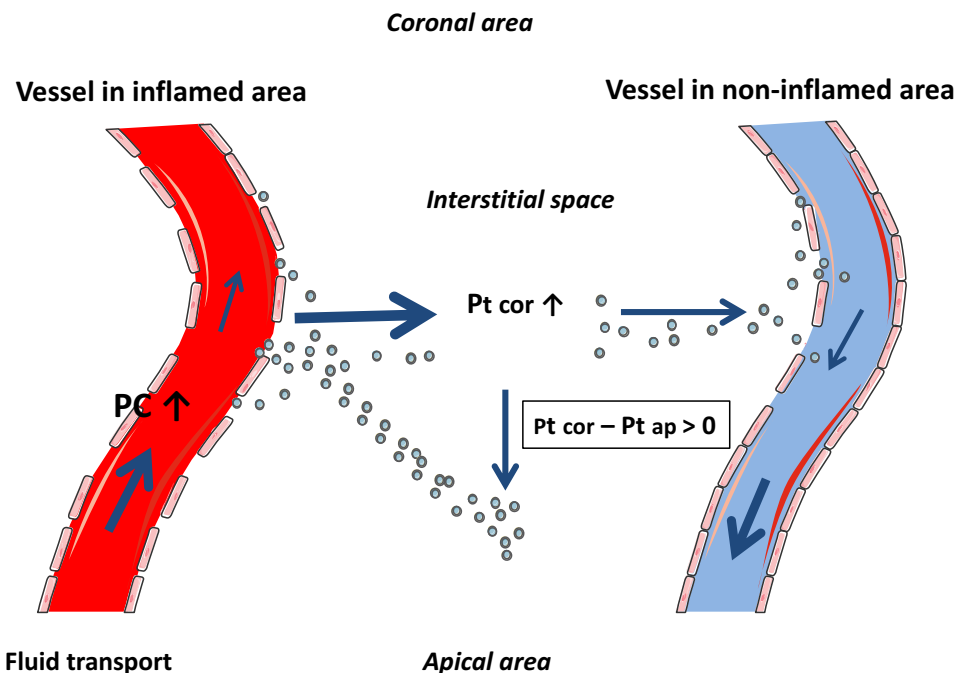


Fig. 3. Transport af væske og plasmaprotein (prikker) væk fra inflammeret (tv.) og ikkeinflammeret (th.) kronepulpavæv. Pilene viser den relative størrelse og retning på væsketransporten (Pc, kapillært blodtryk; Pt, vævstryk) i interstitiel væske. cor = koronal, ap = apikal. Gengivet med tilladelse fra (6).

Fig. 3. Fluid and plasma protein (dots) removal from inflamed (left) and un-inflamed (right) coronal pulp tissue. Arrows indicate relative magnitude and direction of fluid transport (Pc, capillary blood pressure; Pt, tissue pressure;) in interstitial fluid. cor = coronal, ap = apikal. Reprinted with permission from (6).

Dentinsensitivitet

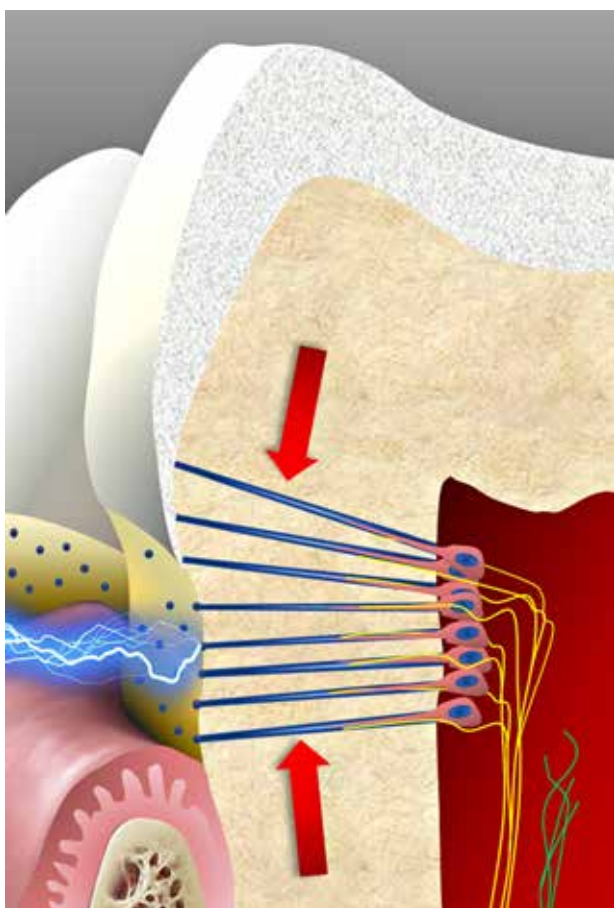


Fig. 4. Intradentale myeliniserede A-fibre (gult) har nerveenderne placeret perifert i pulpa, hvor de breder sig imellem odontoblasterne og innervierer den inderste del af dentinen. A-fibre har en relativt lav tærskel og giver en skarp og stikkende fornemmelse. De kan aktiveres af mekanisk kompression (pile) og eksterne stimuli som varme og kulde, der forårsager væskestrømninger. Dentintubuli kan blive eksponeret i områder, der ikke er dækket af cement eller emalje. Umyeliniserede C-fibre har normalt en relativt høj tærskel, der dog kan nedsættes efter vævsskade og inflammation. C-fibre giver anledning til de ubehagelige brændende og murrende fornemmelser, som ofte forekommer efter vævsskade. **Fig. 4.** Intradental myelinated A-fibres (yellow) have their nerve terminals situated in the pulp periphery, crossing between odontoblasts, and innervating the inner part of dentin. A-fibres have a relatively low threshold and give a sharp and pricking sensation. They can be activated by mechanical compression forces (arrows) and external stimuli like cold and hot causing fluid flow. Dentinal tubules may be exposed in areas not covered by cementum or enamel. Unmyelinated C-fibres have normally a relatively high threshold that is lowered following tissue injury and inflammation. C-fibres give rise to the unpleasant burning and aching sensation often experienced following tissue injury.

umkanalerne i tændernes afferente neuroner (34-36), men kan også desensibilisere TRPV1 (37), og det er formentlig en medvirkende årsag til zinkilte-eugenols smertedæmpende virkning.

Inflammation og hypersensitivitet

Dentinhypersensitivitet kan også forklares ud fra den hydrodynamiske teori. I forbindelse med inflammation sker der ny-

Smerte ved inflammation i pulpa

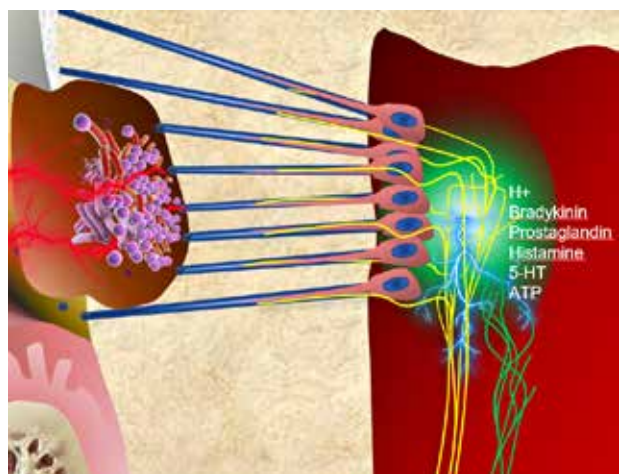


Fig. 5. Under inflammation, som vist under en carieslæsion, har nervefibre en evne til at forgrene sig og udvide deres receptive områder. I kombination med en ændret receptorforekomst på deres overflade bliver nervecellerne mere følsomme for eksterne stimuli.

Fig. 5. During inflammatory conditions, as shown under a carious lesion, the nerve fibres have an ability to branch and extend their receptive fields. Combined with a change in receptor expression on their surface, the nerves become more sensitive to external stimuli.

dannelse af nervefibre (Fig. 5), og samtidig bliver nye natriumkanaler, som er i stand til at aktivere nerver, opreguleret i nervefibre (38). En forøget tæthed af både nerver og natriumkanaler øger dentinens sensitivitet, og resultatet bliver hypersensitivitet. Hypersensitivitet forekommer typisk i det cervikale område, hvor dentinen eksponeres, fordi den beskyttende emalje eller cement er slidt af som følge af mekanisk eller kemisk påvirkning (Fig. 4). Odontoblasterne og/eller pulpacellerne responderer ved at danne intratubulære aflejringer eller tertiær dentin. Dette fører til, at dentintubuli indsnævres eller helt lukkes. Aflejring af tertiær dentin fører til nedsat ledningsevne sammenlignet med primær og sekundær dentin. Dette kan også reducere sensitiviteten, da reparativ dentin er dårligere forsynet med sensoriske nervefibre.

ALDERSRELATEREDE FORANDRINGER I PULPA-DENTIN-KOMPLEKSET

Strukturelle forandringer

Aldring medfører cellulære og ekstracellulære forandringer i pulpa-dentin-komplekset. Dannelse af højmineraliseret peritubulær dentin forårsager en formindskelse af lumendiameteren i tubuli og måske ligefrem komplet lukning af tubuli. Den aldersrelaterede sklerotisering af tubuli i roden starter i det apikale område (Fig. 6A) og bevæger sig i koronal retning (39,40), og gradvis ændres roddentinens permeabilitet (41,42). Dette kan føre til mindre bakteriel penetration af dentintubuli hos ældre. Aldrende odontoblaste udviser reduktion i antal celleorganeller og samtidig reduceret størrelse og polarisering (43).

Aldersrelaterede forandringer i pulpa-dentin-komplekset

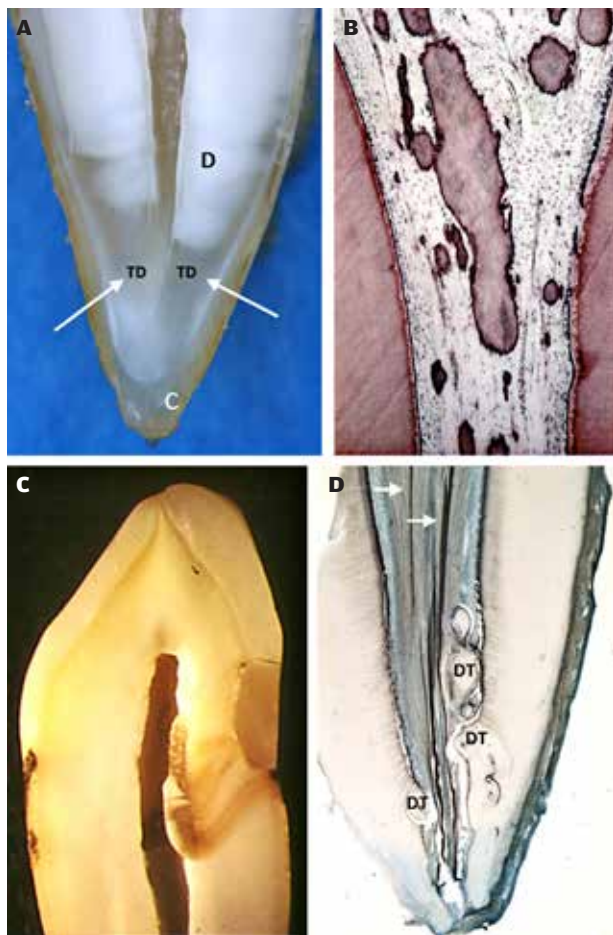


Fig. 6. Aldersrelaterede forandringer i pulpa. **A.** Dannelse af translucent dentin (TD, hvide pile), som starter i det apikale område og breder sig i koronal retning, forårsager en gradvis lukning af dentintubuli og gør dem uigennemtrængelige for bakteriel kolonisering. Fortsat cementdannelse (C) skaber også forandringer i det anatomiske landskab. **B.** Dystrofiske eller diffuse forkalkninger i en gammel pulpa. **C.** "Arvæv" i pulpa i form af tertiær dentin under en restaurering med marginal spalte. Omfattende kavitet præparation, som fører til dannelse af store mængder tertiær dentin, kan kompromittere kredsløbet i pulpa. **D.** Dentikler (DT), indlejrede eller fritliggende, ses relativt ofte i pulpa. Størrelsen kan tiltage med alderen. De hvide pile peger på nervefibre i roden. Figur B og C gengives med tilladelse fra Norske Tannlegefornings Tidende (46).

Fig. 6. Age changes in the pulp. **A.** Translucent dentin formation (TD and white arrows), starting in the apical area and proceeding coronally, causes a gradual closure of the dentinal tubules, rendering them impermeable to bacterial colonization. Also continued cementum formation (C) causes a change in the anatomical landmarks. **B.** Dystrophic or diffuse calcifications in an aged pulp. **C.** "Scar tissue" in the pulp, presented by tertiary dentin under a restoration with marginal gap. Extensive cavity preparations, resulting in large amounts of tertiary dentin, may compromise the pulpal circulation. **D.** Denticles (DT), both embedded and free, are relative common in the pulp tissue. They may increase in size during aging. White arrows points at nerve fibres in the root. Figure B and C reprinted with permission from the Norwegian Dental Journal (46).

Pulpaobliteration

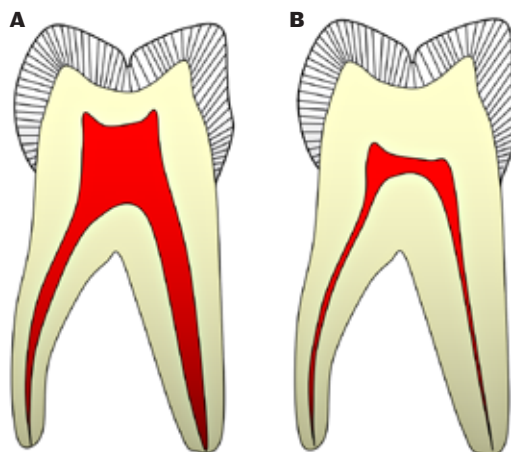


Fig. 7. De hyppigst forekommende forandringer i en molar er afladning af pulpakammeret som følge af dentindannelse i kammerets loft og vægge samt indsnævring af rodkanalerne. Gengives med tilladelse fra Norske Tannlegefornings Tidende (46).

Fig. 7. The most common changes in a molar tooth will be flattening of the pulp chamber due to dentin production in the pulp roof and floor, combined with narrowing of the root canals. Reprinted with permission from the Norwegian Dental Journal (46).

Tætheden af celler i pulpa falder, og det gør antallet af nerver og blodkar også (44). Mængden af kollagen i pulpa øges, så der sker en fibrotisering, og forkalkninger, såvel diffuse som lokaliserede, ses hyppigere (Fig. 6B og C). Selvom dentikler betragtes som normalanatomiske forandringer (Fig. 6D), kan de vokse i størrelse med alderen. Diffuse mineraliseringer er derimod et direkte resultat af aldersrelaterede eller inflammatoriske tilstande i pulpa (45).

Dimensionsændringer

En gammel pulpa med "restorativt arvæv", fibrose og mineralisering vil have en nedsat dræningskapacitet, hvilket gør den mere udsat for kredsløbssvigt (6). Som modvægt mod disse strukturelle forandringer kan forøget tykkelse af dentinen beskytte pulpa mod eksterne stimuli. Over tid vil der være en fremadskridende lineær reduktion af pulpas volumen som følge af den kontinuerlige dannelse af dentin (46). Denne proces kan fremskyndes på grund af irritation fra caries, restaureringer eller parodontal sygdom (Fig. 7). Endelig kan cementapposition med tiden ændre de anatomiske forhold i det apikale område (Fig. 6A). ◆ ▶

ABSTRACT (ENGLISH)

PULP BIOLOGY

Pulpal complications of caries, extensive wear or other external irritation may result in symptomatic or asymptomatic inflammation, followed by partial or progressive pulp tissue degradation and necrosis. Appropriate treatment of diseased pulp may aim to preservation of vitality of the pulp, either completely or partially, and can thus be regarded as “preventive endodontics”. Understanding of the physiology and pathology of dentin-pulp complex is a prerequisite for the proper diagnosis and thus the correct choice of treatment. This review describes the basic structure and physiology of

a healthy dental pulp and the principles of the initiation and progression of inflammatory reactions in the low-compliance environment of pulp chamber and root canals. The mechanisms of the pain and hypersensitivity, as well as the means that the dentin-pulp complex may react to a repeated or persistent pain-producing irritation, are also discussed. The chosen treatment modalities may vary from caries excavation and cavity sealing, partial or complete pulpotomy to an endodontic treatment, and will be discussed in detail in other articles in this theme dealing with the diagnostics, vital pulp therapies and emergency treatment.

LITTERATUR

1. Tjäderhane L, Carrilho MR, Breschi L et al., Pashley DH. Dentin basic structure and composition – an overview. *Endod Topics* 2012;20:3-29.
2. Mjør IA, Smith MR, Ferrari M et al. The structure of dentine in the apical region of human teeth. *Int Endod J* 2001;34:346-53.
3. Smith AJ, Scheven BA, Takahashi Y et al. Dentine as a bioactive extracellular matrix. *Arch Oral Biol* 2012;57:109-21.
4. Tjäderhane L, Haapasalo M. The dentin-pulp border: a dynamic interface between hard and soft tissues. *Endod Topics* 2012;20:52-84.
5. van Amerongen JP, Lemmens IG, Tonino GJ. The concentration, extractability and characterization of collagen in human dental pulp. *Arch Oral Biol* 1983;28:339-45.
6. Berggreen E, Wiig H, Virtej A. Fluid transport from the dental pulp revisited. *Eur J Oral Sci* 2020;128:365-8.
7. Gerli R, Secciani I, Sozio F et al. Absence of lymphatic vessels in human dental pulp: a morphological study. *Eur J Oral Sci* 2010;118:110-7.
8. Lohrberg M, Wilting J. The lymphatic vascular system of the mouse head. *Cell Tissue Res* 2016;366:667-77.
9. Byers MR, Suzuki H, Maeda T. Dental neuroplasticity, neuro-pulpal interactions, and nerve regeneration. *Microsc Res Tech* 2003;60:503-15.
10. Tjäderhane L, Paju S. Dentin-pulp and periodontal anatomy and physiology. In: Ørstavik D, editor. *Essential endodontology: Prevention and treatment of apical periodontitis*. 3rd ed. Hoboken: John Wiley & Sons Ltd., 2020;11-58.
11. Kido MA, Ibuki T, Danjo A et al. Immunocytochemical localization of the neurokinin 1 receptor in rat dental pulp. *Arch Histol Cytol* 2005;68:259-65.
12. Heyeraas KJ, Berggreen E. Interstitial fluid pressure in normal and inflamed pulp. *Crit Rev Oral Biol Med* 1999;10:328-36.
13. Tønder KJ, Kvinnsland I. Micro-puncture measurements of interstitial fluid pressure in normal and inflamed dental pulp in cats. *J Endod* 1983;9:105-9.
14. Okiji T, Morita I, Sunada I et al. Involvement of arachidonic acid metabolites in increases in vascular permeability in experimental dental pulp inflammation in the rat. *Arch Oral Biol* 1989;34:523-8.
15. Stern DM, Bank I, Nawroth PP et al. Self-regulation of procoagulant events on the endothelial cell surface. *J Exp Med* 1985;162:1223-35.
16. Hahn CL, Liewehr FR. Innate immune responses of the dental pulp to caries. *J Endod* 2007;33:643-51.
17. Hahn CL, Liewehr FR. Update on the adaptive immune responses of the dental pulp. *J Endod* 2007;33:773-81.
18. Farges JC, Keller JF, Carrouel F et al. Odontoblasts in the dental pulp immune response. *J Exp Zool B Mol Dev Evol* 2009;312b:425-36.
19. Pääkkönen V, Rusanen P, Hagström J et al. Mature human odontoblasts express virus-recognizing toll-like receptors. *Int Endod J* 2014;47:934-41.
20. Mookherjee N, Brown KL, Bowditch DM et al. Modulation of the TLR-mediated inflammatory response by the endogenous human host defense peptide LL-37. *J Immunol* 2006;176:2455-64.
21. Semple F, Dorin JR. β -Defensins: Multifunctional modulators of infection, inflammation and more? *J Innate Immun* 2012;4:337-48.
22. Alvarez MMP, Moura GE, Machado MFM et al. PAR-1 and PAR-2 expression is enhanced in inflamed odontoblast cells. *J Dent Res* 2017;96:1518-25.
23. Matthews B, Vongsavan N. Interactions between neural and hydrodynamic mechanisms in dentine and pulp. *Arch Oral Biol* 1994;39(Supp):87S-95S.
24. Hermanstynne TO, Markowitz K, Fan L et al. Mechanotransducers in rat pulpal afferents. *J Dent Res* 2008;87:834-8.
25. Magloire H, Lesage F, Couble ML et al. Expression and localization of TREK-1 K⁺ channels in human odontoblasts. *J Dent Res* 2003;82:542-5.
26. Magloire H, Couble ML, Thivichon-Prince B et al. Odontoblast: a mechano-sensory cell. *J Exp Zool B Mol Dev Evol* 2009;312b:416-24.
27. Magloire H, Maurin JC, Couble ML et al. Topical review. Dental pain and odontoblasts: facts and hypotheses. *J Orofac Pain* 2010;24:335-49.
28. Chung G, Jung SJ, Oh SB. Cellular and molecular mechanisms of dental nociception. *J Dent Res* 2013;92:948-55.
29. Vongsavan N, Matthews B. The relationship between the discharge of intradental nerves and the rate of fluid flow through dentine in the cat. *Arch Oral Biol* 2007;52:640-7.
30. Närhi M. Activation of dental pulp nerves of the cat and the dog with hydrostatic pressure. *Proc Finn Dent Soc* 1978;74(Supp 5-7):1-63.
31. Marfurt CF, Turner DF. The central projections of tooth pulp afferent neurons in the rat as determined by the transganglionic transport of horseradish peroxidase. *J Comp Neurol* 1984;223:535-47.
32. Närhi M, Yamamoto H, Ngassapa D. Function of intradental nociceptors in normal and inflamed teeth. In: Shimono M, Maeda T, Suda H, Takahashi K, eds. *Dentin/pulp complex*. Tokyo: Quintessence Publishing Co, 1996;136-40.
33. Chaudhary P, Martenson ME, Baumann TK. Vanilloid receptor expression and capsaicin excitation of rat dental primary afferent neurons. *J Dent Res* 2001;80:1518-23.

34. Lee MH, Yeon KY, Park CK et al. Eugenol inhibits calcium currents in dental afferent neurons. *J Dent Res* 2005;84:848-51.
35. Li HY, Park CK, Jung SJ et al. Eugenol inhibits K⁺ currents in trigeminal ganglion neurons. *J Dent Res* 2007;86:898-902.
36. Chung G, Rhee JN, Jung SJ et al. Modulation of Ca_v2.3 calcium channel currents by eugenol. *J Dent Res* 2008;87:137-41.
37. Park CK, Kim K, Jung SJ et al. Molecular mechanism for local anesthetic action of eugenol in the rat trigeminal system. *Pain* 2009;144:84-94.
38. Fristad I, Närhi M. Dentinal and pulpal pain. In: Bjørndal L, Kirkevang LL, Whitworth J, eds. *Textbook of Endodontology*. 3rd ed. London: Wiley Blackwell, 2018;33-48.
39. Nalbandian J, Gonzales F, Sognnaes RF. Sclerotic age changes in root dentin of human teeth as observed by optical, electron, and x-ray microscopy. *J Dent Res* 1960;39:598-607.
40. Vasiliadis L, Darling AI, Levers BG. The amount and distribution of sclerotic human root dentine. *Arch Oral Biol* 1983;28:645-9.
41. Paqué F, Luder HU, Sener B et al. Tubular sclerosis rather than the smear layer impedes dye penetration into the dentine of endodontically instrumented root canals. *Int Endod J* 2006;39:18-25.
42. Thaler A, Ebert J, Petschelt A et al. Influence of tooth age and root section on root dentine dye penetration. *Int Endod J* 2008;41:1115-22.
43. Couve E. Ultrastructural changes during the life cycle of human odontoblasts. *Arch Oral Biol* 1986;31:643-51.
44. Bernick S, Nedelman C. Effect of aging on the human pulp. *J Endod* 1975;1:88-94.
45. Sayegh FS, Reed AJ. Calcification in the dental pulp. *Oral Surg Oral Med Oral Pathol* 1968;25:873-82.
46. Kristoffersen Ø, Nag OH, Drageset J et al. Endodontisk behandling hos eldre. Diagnostiske og behandlingstekniske utfordringer. *Nor Tannlegeforen Tid* 2012;122:510-5.