

# Lavfrekvente rodvarianter af første permanente molar i overkæben

## En makromorfologisk og radiologisk undersøgelse

Ole Carlsen, Verner Alexandersen og Ib Sewerin

Første permanente molar i overkæben, M1 sup, betragtes som en makromorfologisk stabil tandtype med tre adskilte rodkomponenter/rødder. I enhver befolkning findes der imidlertid også en del M1 sup som er torodede, og yderligere enkelte varianter som er én- eller firerodede. I den foreliggende artikel gøres der rede for de lavfrekvente rodvarianters makromorfologiske variation, og der suppleres med en radiologisk beskrivelse. Undersøgelsen er baseret på ekstraherede tænder, som er udtaget af den efterhånden meget omfattende tandsamling på Afdeling for Tandmorfologi og Retsodontologi, Tandlægeskolen, Københavns Universitet. Makromorfologisk kan der skelnes mellem rodtyper som tilsammen udgør et kontinuum mht. separationsstrukturernes varierende manifestationsgrad. Radiologisk viser optagelser i aspekter svarende til kliniske projektioner at rod- og rodkanalforholdene i de enkelte rodtyper ikke entydigt lader sig tolke medmindre man også har et mere nuanceret kendskab til rodkompleksets makromorfologiske variation, dvs. virkelighedsmorfologien.

Første permanente molar i overkæben, M1 sup, er en makromorfologisk stabil tandtype, som meget ofte er trerodet. I den omfattende samling af ekstraherede tænder tilhørende Afdeling for Tandmorfologi og Retsodontologi på Tandlægeskolen, Københavns Universitet, findes imidlertid et mindre antal molarer hvis morfologi indikerer at de tilhører tandtypen M1 sup, men disse tænder er enten fire-, to- eller énrodede. Det er forholdsvis sjældne, dvs. lavfrekvente, varianter (1-3), som det alligevel har praktisk-klinisk betydning at have kendskab til, fordi deres rod morfologi ikke lader sig aflæse tilstrækkelig nuanceret ved intraoral røntgenundersøgelse. Derimod vil viden om både makromorfologi og det radiologiske billede være relevant i forbindelse med klinisk tandlægevirksomhed.

Formålet med den aktuelle undersøgelse var 1) at kortlægge den makromorfologiske variation for de lavfrekvente M1 sup-rodvarianter på basis af visuel undersøgelse suppleret med røntgenoptagelser, og 2) at illustrere forventelige vanskeligheder ved i kliniske behandlingssituationer ud fra konventionelle røntgenbilleder at aflæse den egentlige rod- og rodkanalmorfologi.

### Materiale og metoder

Tænderne blev udtaget blandt Afdelingens samling af ekstraherede M1 sup på grundlag af rodkompleksets og kronens makromorfologi. Tænderne skulle være fire-, to- eller énrodede. Følgende kriterier blev benyttet for i så høj grad som muligt at sikre at de pågældende tænder tilhørte tandtypen M1 sup: 1) de fire essentielle cuspides skulle være til stede; specielt skulle den distolinguale af disse være kraftigere manifesteret end på tandtypens modusvariant; 2) Carabelli-strukturen skulle være til stede; 3) den mesiale randcrista skulle være kraftig og forsynet med marginale tubercula; 4) vinklen mellem rodsoklens/rodkompleksets facial- og mesialflade skulle være 60° eller større; 5) der skulle være en mere eller mindre dyb fure lingualt på den linguale rodkomponent.

På enkelte af de udvalgte tænder var det ikke muligt at aflæse samtlige netop anførte kriterier som følge af fyldninger eller større carieslæsioner i relevante partier af kronen. I alt 43 tænder opfyldte udtagelseskriterierne.

Tænderne undersøgtes makroskopisk og i stereomikroskop (×15; påfaldende lys). På dette grundlag inddeltes varianterne i principielle makromorfologiske rodkomplekstyper.

Tænder af hver type blev desuden røntgenfotograferet i flere projektioner mhp. at supplere den visuelle undersøgelse. For at sammenligne det radiologiske billede ved konventionelle ortoradiale røntgenoptagelser i kliniske situationer med vinklede projektioner udførtes foruden den ortoradiale optagelse en distoekscentrisk.

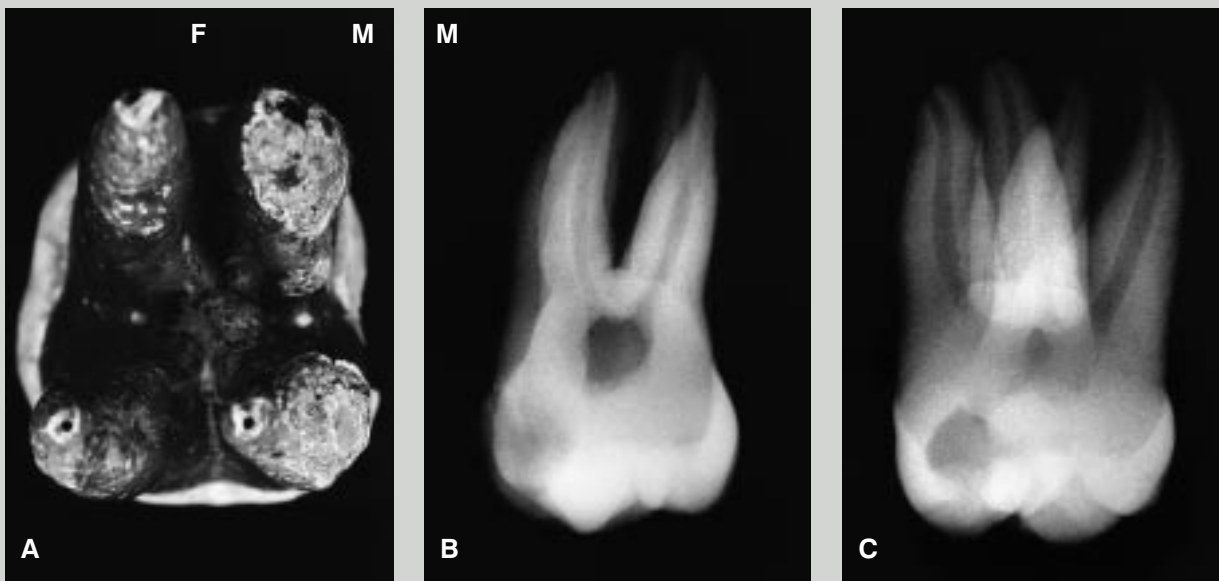


Fig. 1. Rodkomplekstypen 1, firerodet variant: tre separate rodkomponenter og én separat overtallig rod. »F« = faciale, »M« = mesiale. A: Makroskopisk apikalt aspekt. B: Røntgenbillede i ortoradial projektion. Der ses fravær af en traditionelt midtstillet lingual rodkomponent. C: Røntgenbillede i distoekscentrisk projektion. Der kan observeres fire rodstrukturer hver med én rodkanal.

Fig. 1. Root complex type 1, four-rooted variant; three separate root components and one separate supernumerary root. »F« = facially, »M« = mesially. A: Macroscopic apical aspect. B: Radiograph in a view perpendicular to the facial surface. A normally situated lingual root component is absent. C: Radiograph in a distal view. Four root structures with one root canal in each are seen.

## Resultater

Rodkompleksvarianterne kan inddeles i tre typer: 1, 2 og 3, hvoraf type 2 har tre under typer og type 3 fire under typer. I det følgende beskrives de i alt otte typer makromorfologisk og radiologisk.

### Type 1

*Makromorfologisk typologi* – Rodkomplekset er opbygget af tre rodkomponenter samt én overtallig rod. Rodkomponenterne er lokaliseret mesiofaciale, distofaciale og linguale; den ekstra rod findes mesiolingualt. De fire rodstrukturer er separate: firerodet variant (Fig. 1A). Den parvise spredningsgrad mellem rodstrukturerne er moderat.

*Radiologisk typologi* – I en ortoradial projektion (Fig. 1B) kan der konstateres fravær af en traditionelt midtstillet lingual rodkomponent, men antallet af rodstrukturer kan ikke aflæses.

Antallet af rodstrukturer kan imidlertid påvises i en distoekscentrisk projektion (Fig. 1C), som også viser tilstedeværelse af én rodkanal i hver struktur.

### Type 2A

*Makromorfologisk typologi* – Rodkomplekset er opbygget af tre rodkomponenter: en mesiofaciale, en distofaciale og en linguale. Den mesiofaciale komponent er separat, mens den distofaciale og linguale rodkomponent er non-separate: torodet variant (Fig. 2A). Den parvise spredningsgrad mellem rodstrukturerne er moderat.

*Radiologisk typologi* – I en ortoradial projektion (Fig. 2B) ses tre rodkomponenter, men den manglende separation mellem den distofaciale og den linguale komponent kan ikke aflæses.

I en distoekscentrisk projektion (Fig. 2C) fremtræder non-separationen derimod tydeligt, og der ses tre rodkanaler.

### Type 2B

*Makromorfologisk typologi* – Rodkomplekset er opbygget af tre rodkomponenter: en mesiofaciale, en distofaciale og en linguale. De to faciale komponenter er non-separate, mens den linguale rodkomponent er separat: torodet variant (Fig. 3A). Den parvise spredningsgrad mellem rodstrukturerne er moderat.

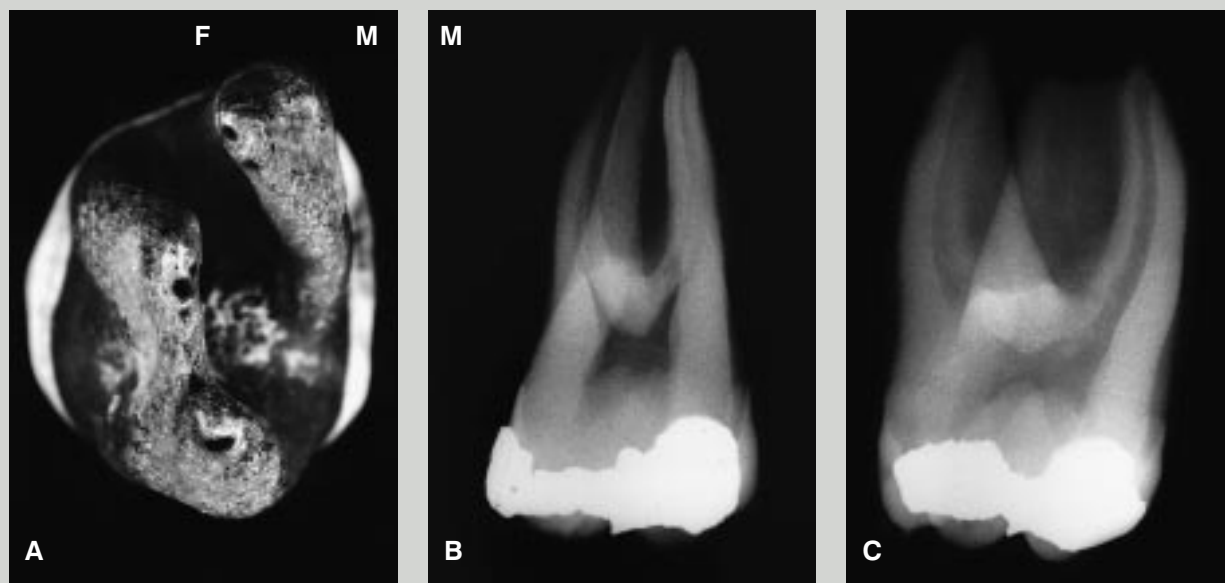


Fig. 2. Rodkomplekstype 2A, torodet variant; tre rodkomponenter, hvoraf den distofaciale og den linguale er non-separate. »F« = faciale, »M« = mesiale. A: Makroskopisk apikalt aspekt. B: Røntgenbillede i ortoradial projektion. Non-separationen kan ikke erkendes. C: Røntgenbillede i distoekscentrisk projektion. Der ses en separat mesiofacial rodkomponent og non-separation mellem den distofaciale og den linguale komponent. Hver af de tre rodkomponenter har én rodkanal.

Fig. 2. Root complex type 2A, two-rooted variant; three root components, distofacial and lingual non-separate. »F« = facially, »M« = mesially. A: Macroscopic apical aspect. B: Radiograph in a view perpendicular to the facial surface. The non-separation is not discernible. C: Radiograph in a distal view. A separate mesiofacial root component and non-separation between the distofacial and the lingual component are seen. Each of the three root components has one root canal.

*Radiologisk typologi* – I en ortoradial projektion (Fig. 3 B) ses to overlappende rodstrukturer og aftegning af én rodkanal.

I en distoekscentrisk projektion (Fig. 3C) ses to rodstrukturer og to rodkanaler. Der findes kun én, fælles rodkanal i de non-separate faciale rodkomponenter.

#### Type 2C

*Makromorfologisk typologi* – Rodkomplekset er opbygget af tre rodkomponenter: en mesiofacial, en distofacial og en lingual. Den mesiofaciale og den linguale komponent er non-separate, mens den distofaciale rodkomponent er separat: torodet variant (Fig. 4A). Den parvise spredningsgrad mellem rodstrukturerne er moderat.

*Radiologisk typologi* – I en ortoradial projektion (Fig. 4B) ses tre rodkomponenter, men non-separationen mellem den mesiofaciale og den linguale komponent kan ikke aflæses. Der findes to faciale rodkanaler, men det er vanskeligt at erkende en lingual kanal.

I en distoekscentrisk projektion (Fig. 4C) ses tre rodkanaler

som er lokaliseret i de tre rodkomponenter. Non-separationen mellem den mesiofaciale og den linguale komponent kan ikke observeres, da den radikulære plade mellem disse er ganske tynd.

#### Type 3A

*Makromorfologisk typologi* – Rodkomplekset er opbygget af tre rodkomponenter: en mesiofacial, en distofacial og en lingual. Rodkomponenterne er non-separate: énrodet variant (Fig. 5A). Separationsstrukturen mellem den mesiofaciale og den distofaciale komponent er meget kraftigt manifesteret. De øvrige separationsstrukturer fremtræder som mere eller mindre dybe rodfrurer.

*Radiologisk typologi* – I en ortoradial projektion (Fig. 5B) ses tre rodkomponenter, men non-separationen mellem komponenterne kan ikke erkendes. Der ses to faciale rodkanaler og tegn på én vid lingual kanal.

I en distoekscentrisk projektion (Fig. 5C) bemærkes en vid lingual rodkanal samt en mesiofacial kanal. Den distofaciale

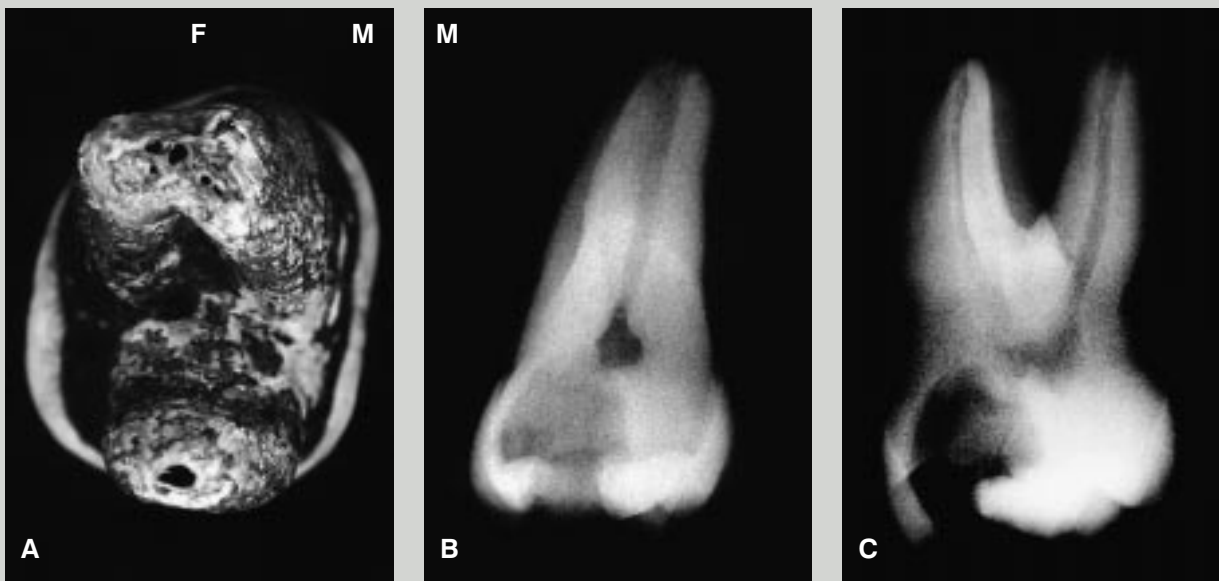


Fig. 3. Rodkomplekstypen 2B, torødet variant: tre rodkomponenter, hvoraf de to faciale er non-separate. »F« = faciale, »M« = mesiale. A: Makroskopisk apikalt aspekt. B: Røntgenbillede i ortoradial projektion. Der ses to overlappende rodstrukturer og aftegning af én rodkanal. C: Røntgenbillede i distoekscentrisk projektion. Der kan observeres non-separation mellem de to faciale rodkomponenter samt én facial og én lingual rodkanal.

Fig. 3. Root complex type 2B, two-rooted variant; three root components, mesiofacial and distofacial non-separate. »F« = facially, »M« = mesially. A: Macroscopic apical aspect. B: Radiograph in a view perpendicular to the facial surface. Two overlapping root structures and the depiction of one root canal are seen. C: Radiograph in a distal view. Non-separation between the two facial root components as well as one facial and one lingual root canal are seen.

rodskomponent kan ikke udskilles som en selvstændig struktur og ses forbundet med den linguale komponent. I forbindelsen mellem disse findes svage aftegninger af to rodkanaler.

### Type 3B

*Makromorfologisk typologi* – Rodkomplekset er opbygget af tre rodkomponenter: en mesiofacial, en distofacial og en lingual. Rodkomponenterne er non-separate: énrodet variant (Fig. 6A). Separationsstrukturen mellem den distofaciale og den linguale komponent er meget kraftigt manifesteret. De øvrige separationsstrukturer fremtræder som mere eller mindre dybe rodfrurer.

*Radiologisk typologi* – I en ortoradial projektion (Fig. 6B) ses et udelte rodkompleks, men det er ikke muligt at aflæse forekomst af non-separation eller det nøjagtige antal rodkanaler.

I en distoekscentrisk projektion (Fig. 6C) ses to tilsyneladende separate rodstrukturer. Non-separationen mellem de faciale og den linguale komponent kan ikke identificeres. I

hver af de faciale rodkomponenter bemærkes en snæver kanal. I kanalen som findes i den linguale rodkomponent konstateres en aflang hårdtvævsdannelse.

### Type 3C

*Makromorfologisk typologi* – Rodkomplekset er opbygget af tre rodkomponenter: en mesiofacial, en distofacial og en lingual. Rodkomponenterne er non-separate: énrodet variant (Fig. 7A). Separationsstrukturen mellem den mesiofaciale og den linguale komponent er meget kraftigt manifesteret. De øvrige separationsstrukturer fremtræder som mere eller mindre dybe rodfrurer.

*Radiologisk typologi* – I en ortoradial projektion (Fig. 7B) kan fordelingen af rodkomponenterne og evt. non-separation ikke aflæses. Der ses to formentlig faciale rodkanaler som er meget snævre.

I en distoekscentrisk projektion (Fig. 7C) ses to rodstrukturer, en facial og en lingual; de er forbundet af en tynd »bro«. Den faciale rodstruktur er identisk med den mesiofaciale

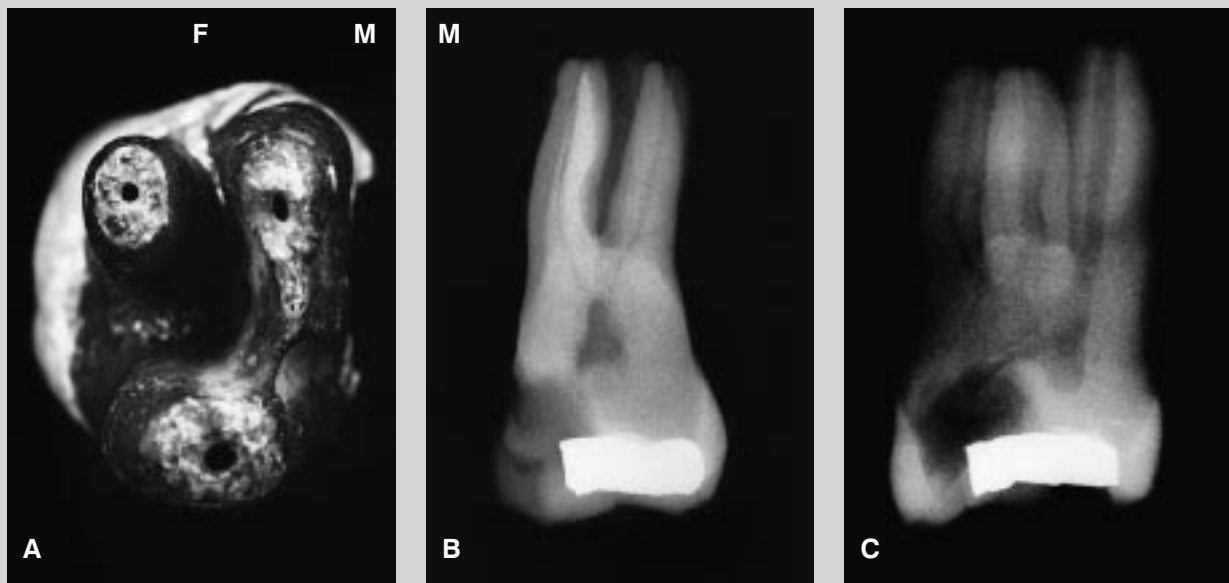


Fig. 4. Rodkomplekstype 2C, torodet variant: tre rodkomponenter, hvoraf den mesiofaciale og den linguale komponent er non-separate. »F« = faciale, »M« = mesiale. A: Makroskopisk apikalt aspekt. B: Røntgenbillede i ortoradial projektion. Der ses tre rodstrukturer og aftegning af to faciale rodkanaler samt muligvis af en lingual kanal. C: Røntgenbillede i distoekscentrisk projektion. Der er én rodkanal i hver af de tre komponenter. Non-separationen mellem den mesiofaciale og den linguale komponent kan ikke erkendes.

Fig. 4. Root complex type 2C, two-rooted variant; three root components, mesiofacial and lingual non-separate. »F« = facially, »M« = mesially. A: Macroscopic apical aspect. B: Radiograph in a view perpendicular to the facial surface. Three root structures and the depiction of two facial root canals as well as possibly one lingual canal are seen. C: Radiograph in a distal view. Three root canals localised in the three components are seen. The non-separation between the mesiofacial and the lingual component cannot be identified.

rodskomponent, den linguale med den linguale komponent. I hver af disse rodskomponenter findes én vid kanal. Forbindelses-»broen« er identisk med den distofaciale rodskomponent. I denne ses en svag aftegning af én rodkanal.

#### Type 3D

*Makromorfologisk typologi* – Rodkomplekset er opbygget af tre rodskomponenter: en mesiofacial, en distofaciale og en lingual. Rodkomponenterne er non-separate: énrodet variant (Fig. 8A). Alle separationsstrukturerne er manifesteret som mere eller mindre dybe rodfurer.

*Radiologisk typologi* – I en ortoradial projektion (Fig. 8B) ses et udelte rodkompleks og én central rodkanal.

I en distoekscentrisk projektion (Fig. 8C) ses ligeledes et udelte rodkompleks med én rodkanal. Midt i denne kanal, som har stor faciolingual udstrækning, findes en centralt lokaliseret hårdtvævsdannelse.

## Diskussion

### Materiale

Den københavnske tandsamling, hvorfra de undersøgte tænder stammer, består af ekstraherede tænder – som tidligere omtalt. S sammensætningen af dette materiale kan være påvirket af forskellige, i nogen grad ukontrollable faktorer, eksempelvis sådanne forbundet med ekstraktion og indsamling. Man har således ikke fuld garanti for tandsamlingens kvantitative repræsentativitet. Som følge heraf finder nærværende forfattere det ikke forsvarligt, i den givne sammenhæng, at meddele eksakte frekvenser for de beskrevne rodtyper forekomst i den danske befolkning.

Det totale disponible materiale bestående af M1 sup er imidlertid så stort at det højst sandsynligt er repræsentativt i kvalitativ henseende. Set fra et variationsmæssigt synspunkt findes der næppe væsentlige danske M1 sup-rodvarianter som ikke er eksemplificeret i materialet.

Det er uoplyst om den enkelte tand der indgår i den

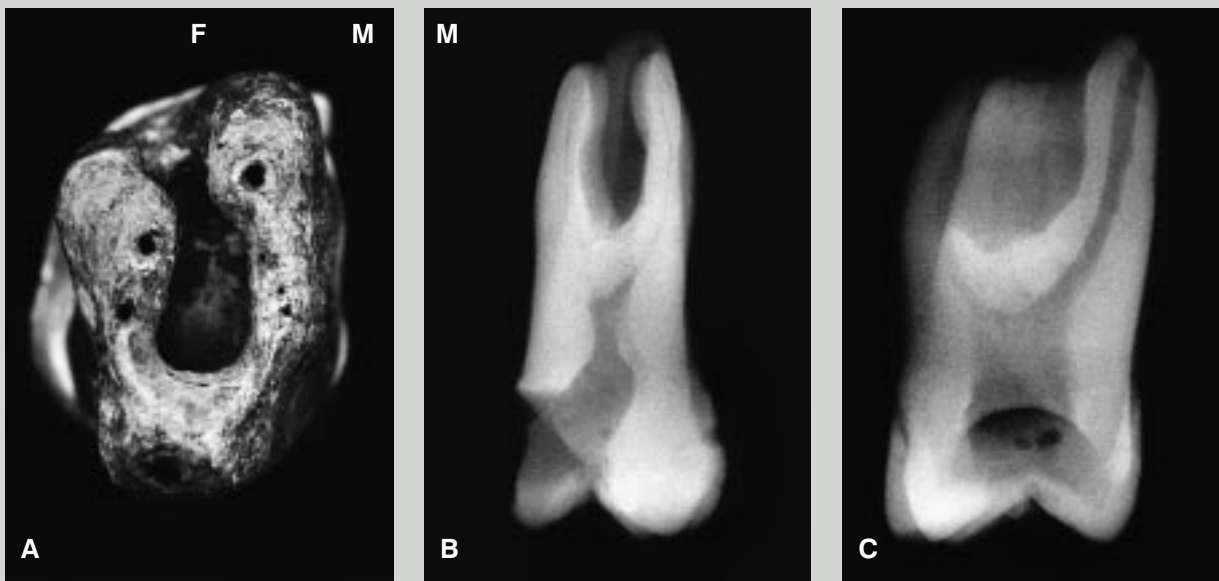


Fig. 5. Rodkomplekstypen 3A, énrodet variant: tre non-separate rodkomponenter, kraftigt manifesteret separationsstruktur mellem den mesiofaciale og den distofaciale komponent. »F« = faciale, »M« = mesiale. A: Makroskopisk apikalt aspekt. B: Røntgenbillede i ortonormal projektion. Der ses tre rodstrukturer og aftegning af to faciale rodkanaler samt én lingual. C: Røntgenbillede i distoekscentrisk projektion. Man bemærker en særdeles vid lingual rodkanal samt en mesiofacial kanal. Den distofaciale komponent kan ikke udskilles og fremtræder forbundet med den linguale komponent; der findes svage aftegninger af to rodkanaler.

Fig. 5. Root complex type 3A, one-rooted variant; three non-separate root components. Separation structure between mesiofacial and distofacial components is well developed. »F« = facially, »M« = mesially. A: Macroscopic apical aspect. B: Radiograph in a view perpendicular to the facial surface. Three root structures and the depiction of two facial root canals as well as one lingual are seen. C: Radiograph in a distal view. A particularly broad lingual root canal and a mesiofacial canal are seen. The distofacial root component cannot be identified separately and seems attached to the lingual component; faint images of two root canals are seen.

københavnske tandsamling, er ekstraheret hos en kvinde eller mand. Mulige kønsforskelle for de aktuelle rodvarianter vedkommende har således ikke kunnet påvises.

Tabel 1 viser variationen af M1 sup med reduceret rodantal i flere befolkninger (1-3). Heraf fremgår det at non-separation forekommer hyppigst mellem den distofaciale og den linguale rodkomponent samt mellem de to faciale rodkomponenter.

I de ovenfor omtalte populationsundersøgelser (1-3) over hyppigheden af énrodede M1 sup er der ikke gjort nærmere rede for de enkelte rodtyper, således som de er defineret i dette arbejde.

#### Radiologi

Røntgenbilleder udgør et vigtigt grundlag for tilrettelæggelsen af endodontiske behandlinger, idet antal af rodkomponenter, antal af kanaler samt kanalernes tilgængelighed aflæses. Ved røntgenfotoografering af patienter begrænses pro-

Tabel 1. M1 sup's rodvariation i udvalgte befolkninger.

Rodtype	Finland (1) n: 157	Holland (2) n: 2861	Taiwan (3) n: 305
1	0,0%	–	0,0%
2A	1,9%	7,2%	2,0%
2B	3,2%	2,5%	3,6%
2C	0,6%	0,1%	0,3%
3	0,6%	0,5%	0,3%
4	93,7%	89,7%	93,8%

1: firerodede; 2A: torodede med non-separation af distofaciale og linguale rodkomponent; 2B: torodede med non-separation af mesiofaciale og distofaciale rodkomponent; 2C: torodede med non-separation af mesiofaciale og linguale rodkomponent; 3: énrodede; 4: trerodede.



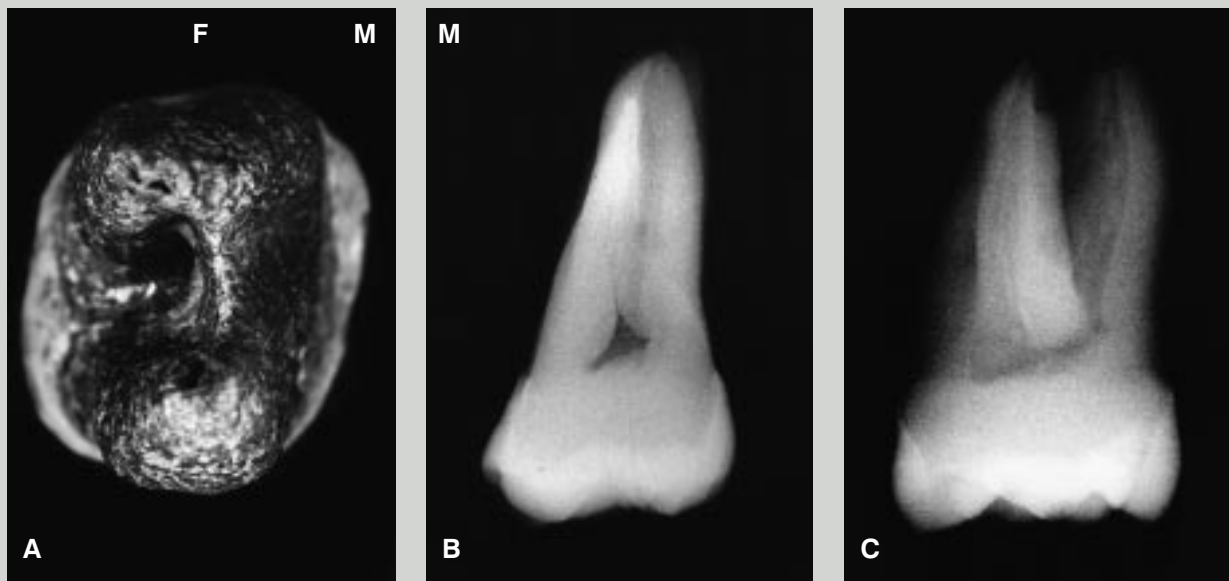


Fig. 6. Rodkomplekstype 3B, énrodet variant: tre non-separate rodkomponenter, kraftigt manifesteret separationsstruktur mellem den distofaciale og den linguale rodkomponent. »F« = faciale, »M« = mesiale. A: Makroskopisk apikalt aspekt. B: Røntgenbillede i ortoradial projektion. Der ses et udelte rodkompleks og svage tegn på flere rodkanaler. C: Røntgenbillede i distoekscentrisk projektion. Der konstateres to tilsyneladende separate rodstrukturer. I begge de faciale rodkomponenter kan der påvises en snæver kanal. Kanalen i den linguale rodkomponent indeholder en aflang hårdtvævsdannelse.

Fig. 6. Root complex type 3B, one-rooted variant; three non-separate root components. Separation structure between distofacial and lingual components is well developed. »F« = facially, »M« = mesially. A: Macroscopic apical aspect. B: Radiograph in a view perpendicular to the facial surface. One common root complex and faint signs of more root canals are seen. C: Radiograph in a distal view. Two apparently separate root structures are seen. Each of the facial root components contains a narrow canal. In the canal located in the lingual component an oblong mineralised deposit is seen.

jektionsretningerne til ortoradiale og moderat mesio- og distoekscentriske projektioner.

Ved rodvarianter af den beskrevne art vanskeliggøres tolkningen af røntgenbillederne imidlertid i betydelig grad. Ud fra ortoradiale projektioner alene var det således i ingen af de beskrevne tilfælde muligt at fastslå det egentlige antal af rodkomponenter, antallet af rodkanaler samt forekomst af non-separation.

Ved kombination af ortoradiale og distoekscentriske projektioner var det i de fleste tilfælde muligt at aflæse antal af rodkomponenter og rodkanaler, men ikke tredimensionalt at fastslå forekomst og manifestationsgrad af separationsstrukturer.

Da optagelserne af de ekstraherede tænder er foregået under eksperimentelle forhold med frie muligheder for valg af projektionsvinkler, må det forudses at tolkningsmulighederne vil være betydeligt dårligere i kliniske situationer.

Fundene understreger nødvendigheden af i mange tilfælde

at supplere ortoradiale optagelser med ekscentriske ved rodbehandling af flerrodde tænder. De viser endvidere vigtigheden af en omhyggelig tolkning af røntgenbillederne, en tolkning der skal kombineres med en analyse af de kliniske fund ved oplukning. En forudsætning for korrekt tolkning er yderligere et forhåndskendskab til de beskrevne rodvarianter.

#### Klinik

Selv om de beskrevne rodvarianter er sjældne på M1 sup og sjældnere på denne tandtype end på M2 sup og M3 sup har det betydning at have kendskab til dem og tilrettelægge den kliniske indsats i overensstemmelse hermed. Kasuistiske meddelelser om disse varianter forekomst viser netop den overraskelse de kan være for den behandlende tandlæge (4-7) eller den opmærksomme antropolog (8).

Pga. lighederne mellem M1 sup med reduceret rodantal og M2 sup henvises til tidligere artikler hvad angår rodkanal-

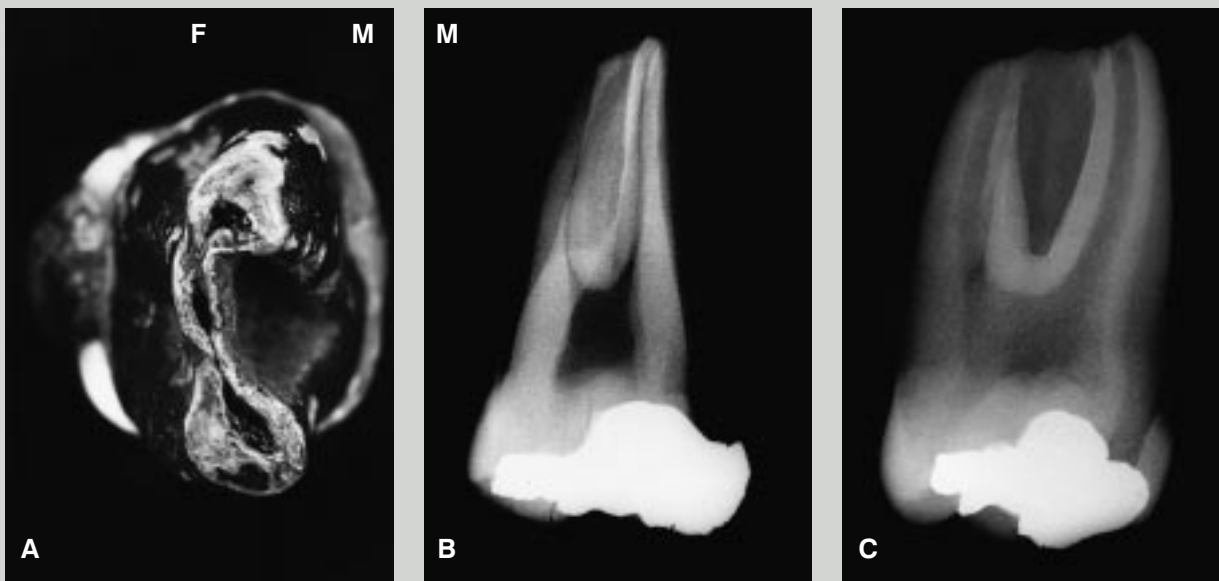


Fig. 7. Rodkomplekstypen 3C, énrodet variant: tre non-separate rodkomponenter, kraftigt manifesteret separationsstruktur mellem den mesiofaciale og den linguale komponent. »F« = faciale, »M« = mesiale. A: Makroskopisk apikalt aspekt. B: Røntgenbillede i ortonadial projektion. Der ses to snævre, formentlig faciale rodkanaler. Non-separationen kan ikke erkendes. C: Røntgenbillede i distoekscentrisk projektion. Der ses en faciale og en lingualt lokaliseret rodstruktur, som begge er velafgrænsede. De rummer hver én rodkanal. I forbindelses-»broen«, som er identisk med den distofaciale rodkomponent, ses en svag aftegning af én rodkanal.

Fig. 7. Root complex type 3C, one-rooted variant; three non-separate root components. Separation structure between mesiofacial and lingual components is well developed. »F« = facially, »M« = mesially. A: Macroscopic apical aspect. B: Radiograph in a view perpendicular to the facial surface. Two narrow, apparently facial root canals are seen. The non-separation cannot be identified. C: Radiograph in a distal view. One facial and one lingual root structure are seen, both well defined. They contain one root canal each. In the connecting »bridge«, which is identical to the distofacial root component, a faint sign of one root canal is seen.

konfigurationerne i permanente én- og torodede overkæbemolarer (9,10).

### English summary

#### *Infrequent root variants in the permanent maxillary first molar*

In macromorphological terms, the permanent maxillary first molar, M1 sup, is a stable tooth type, which very often has three roots. However, the extensive collection of extracted teeth at the Department of Dental Morphology and Forensic Odontology at the School of Dentistry, University of Copenhagen, contains 43 teeth, the morphology of which indicates that they belong to the tooth type M1 sup even though they either are four, two or one-rooted. In addition to its three separate root components, M1 sup with four roots has a separate supernumerary root, which is located mesiolingually (type 1). In these teeth, the lingual half of the crown has a conspicuously large mesiodistal extension. The two and one-rooted variants have, however, a conventional appearance as

far as the crowns are concerned. The two-rooted variants are divided into three types on the basis of non-separation between two of the three root components that are always present. Non-separation is found between the distofacial and the lingual root component (type 2A), between the mesiofacial and the distofacial root component (type 2B), and between the mesiofacial and the lingual root component (type 2C). The one-rooted variants are divided into four types according to either the location of the most distinctive separation structure that invaginates the root complex, or the lack of such a dominant structure. Invagination occurs facially (type 3A), distally (type 3B), and mesially (type 3C). Only root grooves of various depths are found on the remaining variants (type 3D).

The radiographic analysis showed that it in no case was possible from projections perpendicular to the facial surface to determine the real number and the configuration of the root structures. By combining different views it was in most



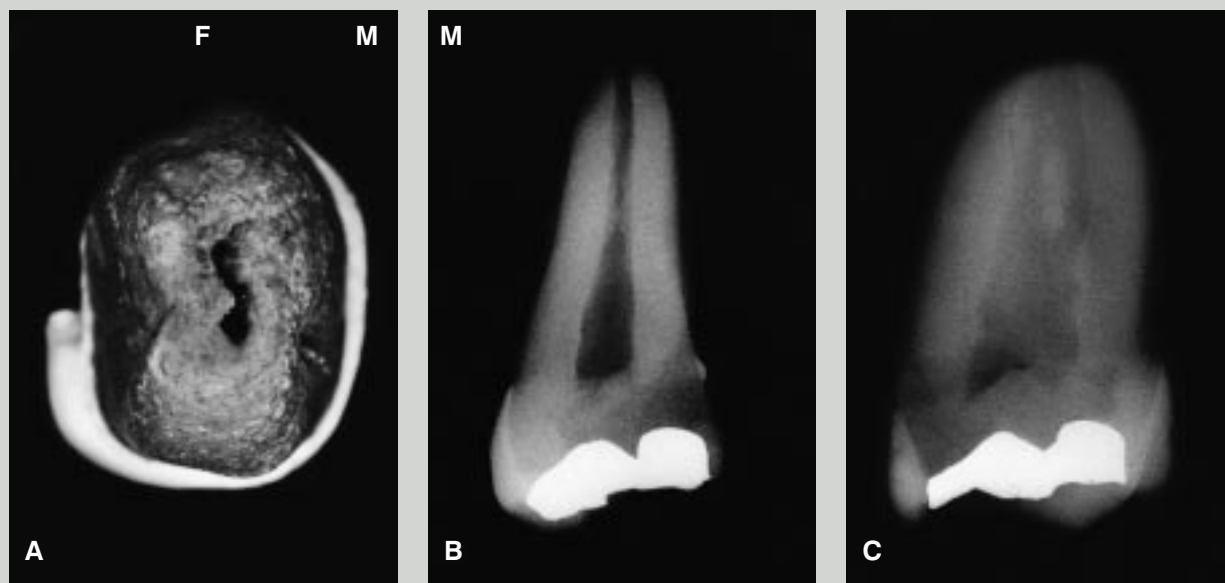


Fig. 8. Rodkomplekstypen 3D, énrodet variant: tre non-separate rodkomponenter, alle separationsstrukturer manifesteret som rodfurer. »F« = faciale, »M« = mesiale. A: Makroskopisk apikalt aspekt. B: Røntgenbillede i ortoradial projektion. Der ses et udelt rodkompleks og én central rodkanal. C: Røntgenbillede i distoekscentrisk projektion. Der ses et udelt rodkompleks og én vid rodkanal med en central hårdtvævsdannelse.

Fig. 8. Root complex type 3D, one-rooted variant; three non-separate root components. Separation structures are expressed as root grooves. »F« = facially, »M« = mesially. A: Macroscopic apical aspect. B: Radiograph in a view perpendicular to the facial surface. One common root complex and one central root canal are seen. C: Radiograph in a distal view. One common root complex and one broad root canal with a central mineralised island are seen.

cases possible to ascertain the number of root components and of root canals, but most often only due to previous knowledge of the real macromorphology. The analysis emphasizes that in clinical cases the practitioner must be familiar with the described variations in root morphology and prepared to meet them.

#### Litteratur

- Hjelmman G. Morphologische Beobachtungen an den Zähnen der Finnen. Acta Soc Med Fenn »Duodecim« 1929; 11: 96-102.
- Visser JB. Beitrag zur Kenntnis der menschlichen Zahnwurzelformen. Hilversum: Rotting; 1948. p. 15-38.
- Yang Z-P, Yang S-F, Lee G. The root and root canal anatomy of maxillary molars in a Chinese population. Endod Dent Traumatol 1988; 4: 215-8.
- Thews ME, Kemp WB, Jones CR. Aberrations in palatal root and root canal morphology of two maxillary first molars. J Endod 1979; 5: 94-6.
- Stabholz A, Friedman S. Endodontic therapy of an unusual maxillary permanent first molar. J Endod 1983; 9: 293-5.
- Newton CW, McDonald S. A C-shaped canal configuration in a maxillary first molar. J Endod 1984; 10: 397-9.
- Malagnino V, Gallottini L, Passariello P. Some unusual clinical cases on root anatomy of permanent maxillary molars. J Endod 1997; 23: 127-8.
- Ogilvie MD. An unusual maxillary molar from prehistoric New Mexico. Dent Anthropol Newsletter 1996; 11: 19 (only).
- Carlsen O, Alexandersen V, Heitmann T, Jakobsen P. Root canals in one-rooted maxillary second molars. Scand J Dent Res 1992; 100: 249-56.
- Carlsen O, Alexandersen V. Root canals in two-rooted maxillary second molars. Acta Odontol Scand 1997; 55: 330-8.

#### Forfattere

Ole Carlsen, lektor, afdelingsleder, og Verner Alexandersen, afdelings-tandlæge, fil.dr. h.c.

Afdeling for Tandmorfologi og Retsodontologi, Odontologisk Institut, Det Sundhedsvidenskabelige Fakultet, Københavns Universitet

Ib Sewerin, docent, dr.odont.

Afdeling for Radiologi, Odontologisk Institut, Det Sundhedsvidenskabelige Fakultet, Københavns Universitet