

ABSTRACT

Tilstrækkelig højde og bredde af processus alveolaris er en forudsætning for at opnå en optimal tredimensionel implantatplacering og etablere grundlaget for en korrekt æstetisk og funktionel udformning af den efterfølgende protetiske rekonstruktion med en god langtidsprognose. Prøvetandsopstilling og styreskinner kan anvendes for at hjælpe til en optimal implantatplacering. Udvikling af softwareprogrammer har gjort det muligt at simulere den endelige protetiske rekonstruktion og implantatplacering samt udforme styreskinner, der intraoperativt kan assistere til udboring af implantatlejet og implantatindsættelsen.

Imidlertid er guidet implantatindsættelse behæftet med risiko for fejl i forbindelse med databearbejdning, behandlingsplanlægning, printtekniske faktorer og intraoperativ forskydning af styreskinnen, som hver især kan have afgørende betydning for præcisionen af implantatbehandlingen. Implantatets placering anbefales derfor med en sikkerhedsmargin på 2 mm til nærliggende anatomiske strukturer og nabotænder.

Guidet implantatindsættelse baseres på en grundig vurdering af patientens individuelle behov, behandlingens kompleksitet, anatomiske overvejelser og behandlerens erfaring og ekspertise med teknologien. Denne oversigtsartikel beskriver de digitale arbejdsgange ved planlægningen og udførelse af guidet implantatindsættelse ved hjælp af individuelt fremstillede styreskinner i to udvalgte patienttilfælde.

EMNEORD Computer-aided design | computer-assisted surgery | dental implants | endosseous implants | three-dimensional



Korrespondanceansvarlig førsteforfatter:
ULRIK SUNDBERG SIMONSEN
ulrik.sundberg.simonsen@rsyd.dk

Digitale arbejdsgange ved virtuelt planlagt computerguidet implantatindsættelse

ULRIK SUNDBERG SIMONSEN, uddannelsesstandlæge i tand-, mund- og kæbekirurgi, Kæbekirurgisk Afdeling, Odense Universitetshospital

MARTIN KJÆRGAARD, tandlæge, MSc Oral Implantologi, Lemvig

THOMAS STARCH-JENSEN, klinisk professor, overtandlæge, specialtandlæge i tand-, mund- og kæbekirurgi, postgraduat klinisk lektor, ph.d., Kæbekirurgisk Afdeling, Aalborg Universitetshospital, og Klinisk Institut, Det Sundhedsvidenskabelige Fakultet, Aalborg Universitet

KASPER STOKBRO, klinisk lektor, overtandlæge, specialtandlæge i tand-, mund- og kæbekirurgi, ph.d., Kæbekirurgisk Afdeling, Odense Universitetshospital, og Klinisk Institut, Syddansk Universitet

► Accepteret til publikation den 30. april 2024

[Online før print]

M

EDFØDT MANGLENDE TANDANLÆG eller mistede tænder erstattes i stigende grad med implantatretinerede protetiske erstatninger. Imidlertid kan indsættelse af implantater være vanskelig eller umulig som følge af svind af processus alveolaris samt placeringen af nærliggende anatomiske strukturer. Tilstrækkelig højde og

bredde af processus alveolaris er en forudsætning for at kunne opnå en optimal tredimensionel (3D) implantatplacering og etablere grundlaget for en korrekt æstetisk og funktionel udformning af den efterfølgende protetiske rekonstruktion med en god langtidsprognose. Optimal understøttelse af den protetiske rekonstruktion med fast eller aftagelig protetik nødvendiggør implantatplacering i den korrekte 3D-position (1,2). Imidlertid kan optimal implantatplacering vanskeliggøres af anatomiske begrænsninger samt reduceret afstand mellem nabotænderne (3). Anatomiske begrænsninger i dimensionerne af processus alveolaris kan nødvendiggøre forudgående eller samtidig genopbygning af processus alveolaris (4-6).

En grundig klinisk og radiologisk undersøgelse er derfor vigtig for at undersøge, om grundlaget er tilstrækkeligt for implantatplacering, således at et forudsigeligt behandlingsresultat kan opnås. Prøvetandsopstilling kan anvendes til at vurdere den optimale udformning af den protetiske rekonstruktion, men tager ikke højde for implantatets placering i kæbeknoglen. Imidlertid har udvikling af softwareprogrammer gjort det muligt at udforme styreskinner til guidet implantatindsættelse, som kan hjælpe til en optimal implantatplacering i knoglen.

Guidet implantatindsættelse involverer virtuel behandlingsplanlægning af implantatets placering i processus alveolaris og simulering af den protetiske rekonstruktion.

I nærværende oversigtsartikel præsenteres de digitale arbejdsgange ved planlægningen og udførelsen af guidet implantatindsættelse ved hjælp af individuelt fremstillede styreskinner eksemplificeret ved to patienttilfælde.

OVERBLIK OVER GUIDET IMPLANTATINDSÆTTELSE

Guidet implantatindsættelse, computer-assisted implant surgery (CAIS), kan overordnet indehede i dynamisk navigeret implantatindsættelse (dynamic computer-assisted implant surgery (dCAIS)) og statisk guidet implantatindsættelse (static computer-assisted implant surgery (sCAIS)) ved anvendelse af statiske styreskinner.

Ved dynamisk navigeret implantatindsættelse bruges ikke en styreskinne, men optisk positioneringsteknologi. Optiske kameraer triangulerer placeringen af patienten og det kirurgiske håndstykke, som vises på en computerskærm, hvor implantatudboringen intraoperativt sammenholdes med den virtuelle plan på en CBCT-scanning (7).

Fordelene ved dynamisk navigeret implantatindsættelse er, at udboringen af implantatlejet og implantatindsættelsen under operationen afbildes øjeblikkeligt og kan korrigeres herefter, mens der samtidig er fuld bevægelsesfrihed, da borene ikke skal føres gennem en styreskinne. Ulemperne ved dynamisk navigation er betragtelige anskaffelsesomkostninger i form af teknologisk udstyr, samt at proceduren afbildes på en computerskærm, hvor operatørens opmærksomhed deles mellem skærmen og operationsfeltet (7).

Statiske styreskinner bruges imidlertid til direkte at styre boret i henhold til den planlagte implantatplacering. Statiske styreskinner designes og 3D-printes ud fra den virtuelle behandlingsplan. Styreskinner skal kunne steriliseres, således at de kan anvendes intraoperativt. Styreskinner kan fremstilles til en fuldt eller delvist styret protokol. En fuldt styret protokol kendetegnes ved, at alle implantatudboringer, inklusive implantatindsættelsen, udføres ved hjælp af en styreskinne, hvorved der opnås entydig ud-boring og implantatplacering i overensstemmelse med den virtuelle planlægning (8). En delvist styret protokol anvendes udelukkende til placering af det initiale implantatbor, mens den videre implantatudboring inklusive implantatindsættelsen foretages uden styreskinnen. Statisk guidet implantatindsættelse med en fuldt styret protokol har vist en højere præcision af implantatplaceringen i forhold til den planlagte position sammenlignet med en delvist styret protokol (3,9).

Klinisk relevans

Uhensigtsmæssig implantatplacering kan vanskeliggøre eller umuliggøre fremstilling af en optimal protetisk rekonstruktion og medføre risiko for besværet renhold, mucositis og periimplantitis samt risiko for tidligt eller sent tab af implantat. Endvidere kan afvigelser under implantatudboring medføre beskadigelse af nærliggende anatomiske strukturer og nabotænder. Udførlig klinisk og radiologisk undersøgelse før implantatindsættelse er således nødvendigt for at opnå et sikkert og forudsigeligt behandlingsresultat. Guidet implantatindsættelse og fremstilling af en styreskinne kan i udvalgte patienttilfælde hjælpe til en optimeret implantatplacering.

Statiske styreskinner har den fordel, at implantatudboringen styres ved direkte føring af borene gennem skinnen. Desuden er de initiale omkostninger reduceret, da styreskinnerne kan fremstilles på de fleste dentallaboratorier med 3D-print til rådighed eller ved andre kommercielle udbydere. Ulempen ved statiske styreskinner er et øget tidsforbrug til præoperativ design af styreskinnen og 3D-print. Derudover vil en fuldt styret protokol for de fleste implantatfabrikater kræve anskaffelse af en kirurgisk kasse indeholdende specielle bor til guidet implantatindsættelse.

Implantatindsættelse i den posteriore region kræver ofte en ekstra stor gabebevne, for at der både er plads til styreskinnen og implantatborene, som i de fleste tilfælde vil have ekstra længde for at kunne komme gennem både styreskinnen og knoglen.

ARBEJDSGANG FOR GUIDET IMPLANTATINDSÆTTELSE

Behandlingsplanlægning

Digital behandlingsplanlægning foretages ved hjælp af specielt software på basis af en Cone-Beam Computer Tomografi (CBCT) og en intraoral overfladescanning af tænderne. CBCT-scanningen anbefales med optagelsesparametre og et strålefelt (field of view, FOV), som sikrer mindst mulig stråledosis og involvering af de nærliggende anatomiske strukturer og nabotænder. Det er fordelagtigt, at CBCT-scanningen optages uden okklusal kontakt mellem over- og underkæbetænderne for at lette senere overlejrning af den intraorale overfladescanning af tænderne eller digitaliseret aftryk af tænderne.

Adskillige softwareprogrammer er tilgængelige for guidet implantatindsættelse, men i nærværende artikel anvendes et softwareprogram uden brugerbetaling (BlueSkyBio, BlueSkyBio LLC, Libertyville, IL, USA) og et program med brugerbetaling (Implant Studio, 3Shape, København, Danmark). Data fra CBCT-scanningen og den intraorale scanning af tænderne kombineres til en virtuel model. Fusionering af scanningerne foretages automatisk. Imidlertid er det ofte nødvendigt at kontrollere og eventuelt manuelt korrigere for fejl i den automatiske fusionering, således at præcisionen af behandlingsplanlægningen ikke kompromitteres.

I den virtuelle model fremstilles en digital tandopstilling svarende til det tandløse område. Implantatfabrikat samt ▶

Virtuel planlægning

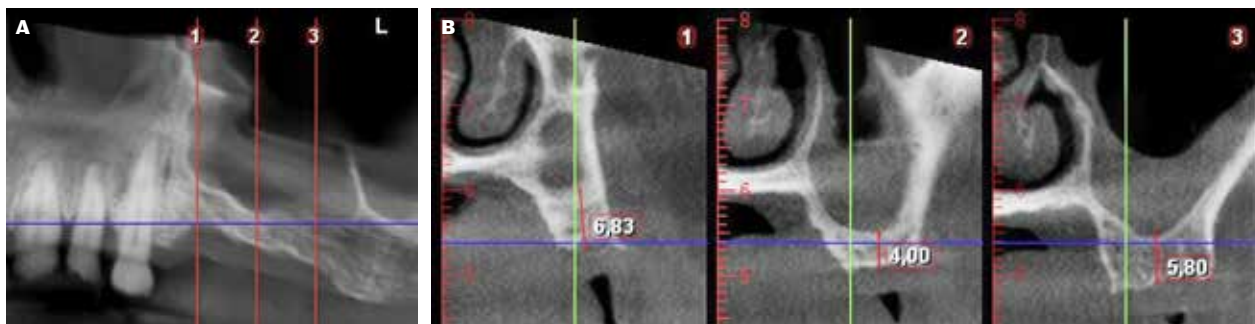


Fig 1. A. Panoramaudsnit af processus alveolaris regio +1 til +8. **B.** Koronalt udsnit med højdemåling til bunden af sinus maxillaris regio +4 (1), +5 (2) og +6 (3).

Fig 1. A. Panoramic section of the alveolar process region 21 to 28. **B.** Coronal section with height measurement to the floor of the maxillary sinus in the areas 24 (1), 25 (2) and 26 (3).

implantatlængde og -diameter vælges og placeres i den virtuelle model svarende til det tandløse område under hensyntagen til nærliggende anatomiske strukturer med en sikkerhedsafstand på 2 mm.

Styreskinnen udformes med en indskudsretning, hvor der er taget højde for tændernes underskæringer, hvorved skinnen intraoperativt kan påsættes og fjernes entydigt. Der laves vinduer i styreskinnen posterioert og anterior, således at det kan kontrolleres med en sonde, at skinnen er placeret korrekt på tænderne.

3D-print af styreskinne

Styreskinnen eksporteres til 3D-printerens software, hvor skinnen designes med støttesøjler for at afhjælpe, at skinnen ikke bevæges under 3D-printprocessen. Plaststøttesøjlerne placeres på ydersiden af styreskinnen og fjernes efterfølgende. Placeringen af støttesøjlerne sørger for, at der ikke opstår interferenser mellem styreskinnen og tændernes okklusalflder.

De anvendte styreskinner i de to beskrevne patienttilfælde er printet på Formlabs 2 (Formlabs Inc., Somerville, MA, USA) i en autoklaverbar biokompatibel resin med en lagtykkelse på 2-3 mm. Når styreskinnerne er 3D-printet, fjernes støttematerialet manuelt, og der foretages efterbehandling, inkl. afvaskning med 96 % isopropylalkohol. Herefter efterhærdes styreskinnen ved 60 minutters lyspolymerisering som anvist af fabrikanten. Afslutningsvis indsættes metalhylder (guidesleeves) i styreskinnen til enten delvist eller fuldt styret protokol.

PATIENTTILFÆLDE 1

En 49-årig kvinde manglende +4,5,6 med indikation for implantatunderstøttet fastsiddende protetisk erstatning. Nedenstående behandling er foretaget i privat tandlægepraksis.

Initialt blev der foretaget CBCT-scanning (Promax, Planmeca, Helsinki, Finland) og intraoral-scanning af tænderne (Primescanner, Dentsply Sirona, Charlotte, NC, USA), som blev eksporteret til behandlingsplanlægningsprogrammet BlueSky-Bio. CBCT-scanningen viste tilfredsstillende bredde af proces-

Virtuel tandopstilling

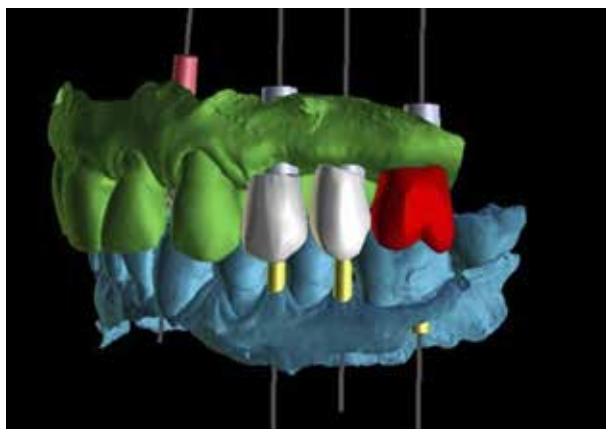


Fig 2. Tandopstilling med den planlagte position og vinkling af implantaterne.

Fig 2. Lateral view of dental mock-up with planned position and angulation of the implants.

sus alveolaris og en vertikal højde af processus alveolaris på 4-6 mm svarende til de manglende tænder i venstre side af overkæben (Fig. 1). Der blev foretaget en digital tandopstilling regio +4,5,6 (Fig. 2). På baggrund af de radiologiske fund blev der planlagt sinusløftprocedure med osteotomteknik og samtidig implantatindsættelse. Via softwareprogrammet fabrikeredes en styreskinne med lateral adgang til indsættelse af implantatborene regio +5,6 (Fig. 3).

Før operationen blev styreskinnens pasform kontrolleret ved de laterale kontrolvinduer. Der blev lagt en incision på toppen af processus alveolaris, og mukoperiost blev frirougneret. Efter sædvanlig boreprotokol og sinusløftprocedure med osteotomteknik blev der indsat tre implantater (Ankylos, Dentsply Sirona, Charlotte, NC, USA) med dækskruer (Fig. 4). Røntgenoptagelse efter fire måneder viste tegn til knogledannelse omkring implantaterne (Fig. 5). Efterfølgende blev der påsat

Design af guideskinne

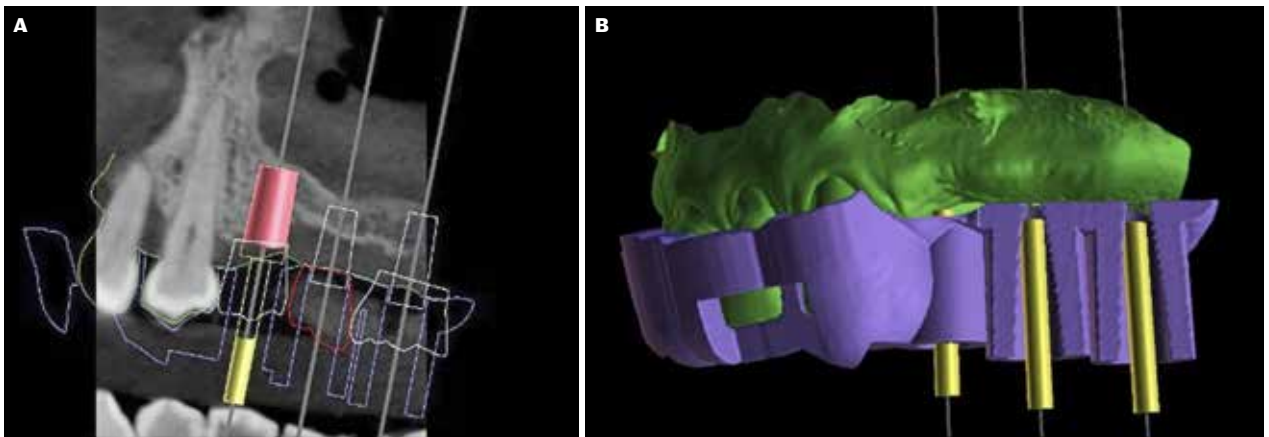


Fig 3. A. Sagittalt radiologisk udsnit, som viser planlagt udboring til bunden af sinus maxillaris. **B.** Lateral visning af guideskinne, designet uden flanger, lateral indsættelse af bor og luft til slimhinden ved forventet mukoperiosteal opklapning.

Fig 3. A. Sagittal radiological section showing planned drilling depth to the floor of the maxillary sinus. **B.** Lateral view of the surgical guide designed without flanges, lateral insertion of drills and with the space of the mucosa after mucoperiosteal flap elevation.

Intraoperative fotos

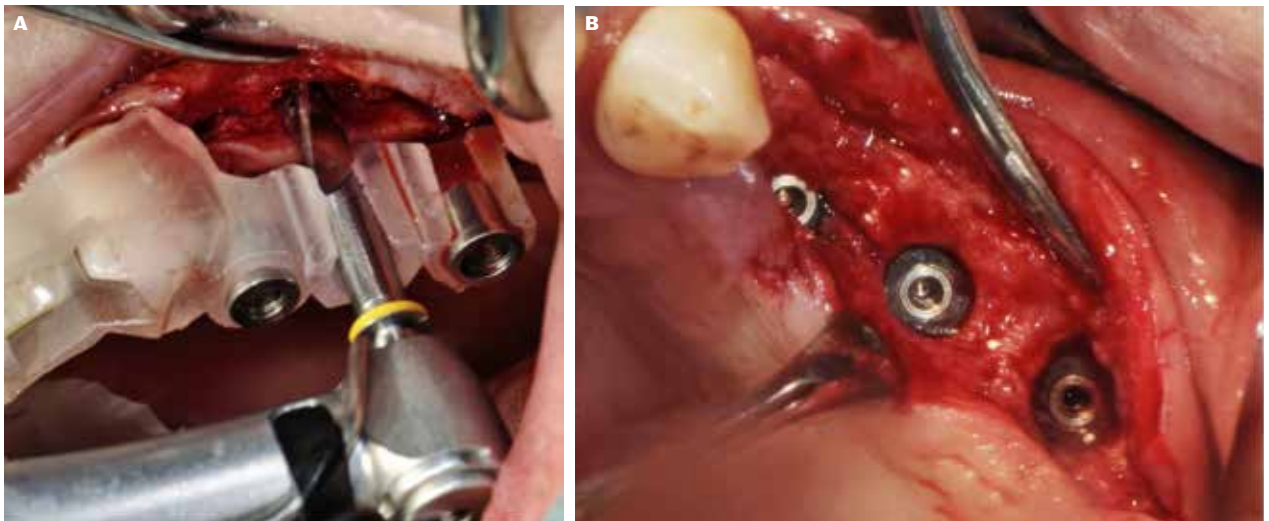


Fig 4. A. Guideskinne placeret på tænderne ved udboring af implantatlejet. **B.** Placeringen af de tre guidede implantater.

Fig 4. A. Surgical guide placed on the teeth while drilling the implant bed. **B.** Placement of the three guided implants.

skrueretinerede kroner, hvor kronerne regio +5,6 blev sammenkoblet (Fig. 6).

PATIENTTILFÆLDE 2

En 22-årig mand med agenesi af 5,2+5 og -4 var henvist til implantatbehandling ved Regionstandplejen, Odense Universitetshospital. Der var tidligere foretaget ortodontisk lukning svarende til agenesiregionerne 5+5 ved distalisering af 4,3+ og +3,4. Der var således indikation for implantatindsættelsen svarende til regio 3,2+3 og -4. I nærværende gennemgang fo-

kuseres på behandlingsplanlægningen og implantatindsættelse svarende til de manglende tænder regio 3,2+. I regio 3+ blev der planlagt immediat implantatindsættelse efter ekstraktion af 03+.

Initialt blev der foretaget en CBCT-scanning (Planmeca Viso G7, Planmeca, Helsinki, Finland) og intraoral scanning af tænderne (Trios4, 3Shape, København, Danmark), som blev eksporteret til Implant Studio (3Shape, Copenhagen, Danmark). CBCT-scanningen regio 3,2+ viste reduceret horisontal bredde af processus alveolaris (Fig. 7). Der blev foretaget en digi- ▶

Radiologisk kontrol af sinusløft samt integration af implantaterne

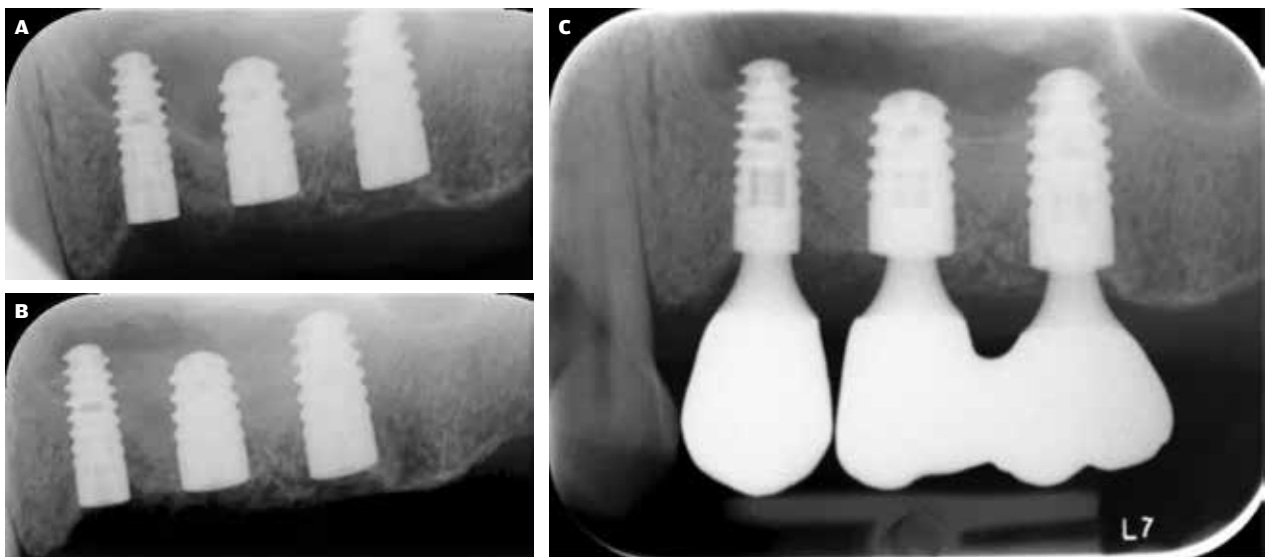


Fig 5. A. Postoperativ kontrol af implantatindsættelse og sinusløft. **B.** Kontrol efter 4 måneders healing forud for abutmentoperation. **C.** Kontrol efter endelig protetisk behandling.

Fig 5. A. Postoperative control of implant insertion and sinus floor elevation. **B.** Control after 4 months of healing prior to abutment surgery. **C.** Control after final prosthetic treatment.

Protetisk rekonstruktion

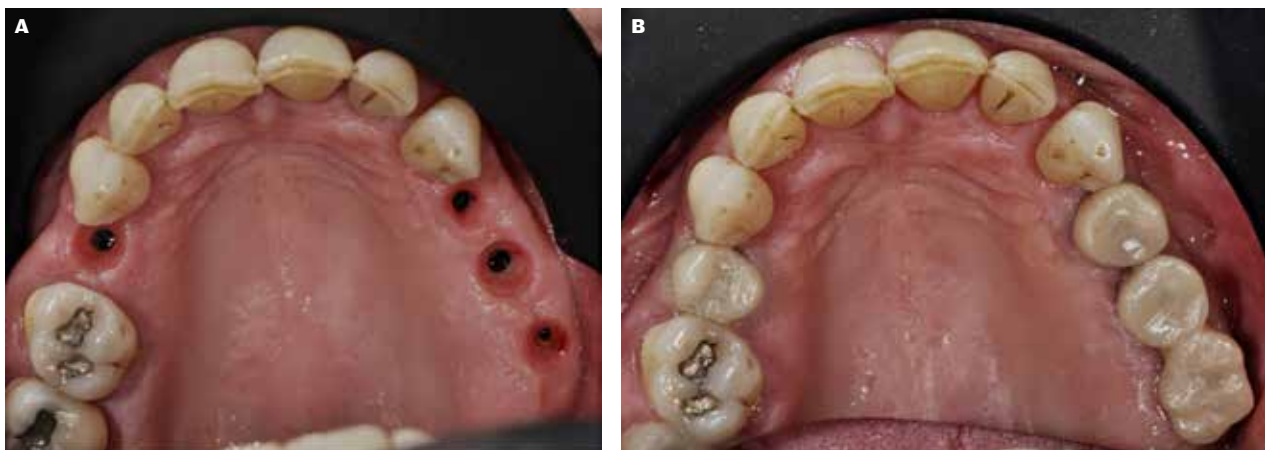


Fig 6. A. Intraorale forhold ved afmontering af healing abutments. **B.** Skruemonterede kroner på implantater.

Fig 6. A. Intraoral conditions when removing healing abutments. **B.** Screw-retained crowns on implants.

tal tandopstilling regio 3,2+ efter simuleret fjernelse af 03+ (Fig. 8). I planlægningsprogrammet kunne det visualiseres, at optimal implantatplacering for den protetiske rekonstruktion ville medføre gennembrud af implantaterne svarende til den faciale knoglelamel, hvorfor der samtidig med implantatindsættelsen ville være behov for knogleopbygning Fig. 9. Implantatindsættelsen blev planlagt udført ved hjælp af delvist styret protokol (Fig. 10).

Der blev lagt en incision på toppen af processus alveolaris, og mukoperiost blev frirougineret. Styreskinnen blev placeret på tænderne og kontrolleret svarende til de laterale vinduer med en sonde. Initialt blev der foretaget udboring med et pilotbor til fuld dybde efterfulgt af standard boreprotokol, inklusive implantatindsættelse (Bone Level Tapered Implant, Straumann Holding AG, Basel, Schweiz) (Fig. 11). Den blottede implantatoverflade svarende til implantaterne blev dækket med en blanding af auto-

Radiologiske forhold

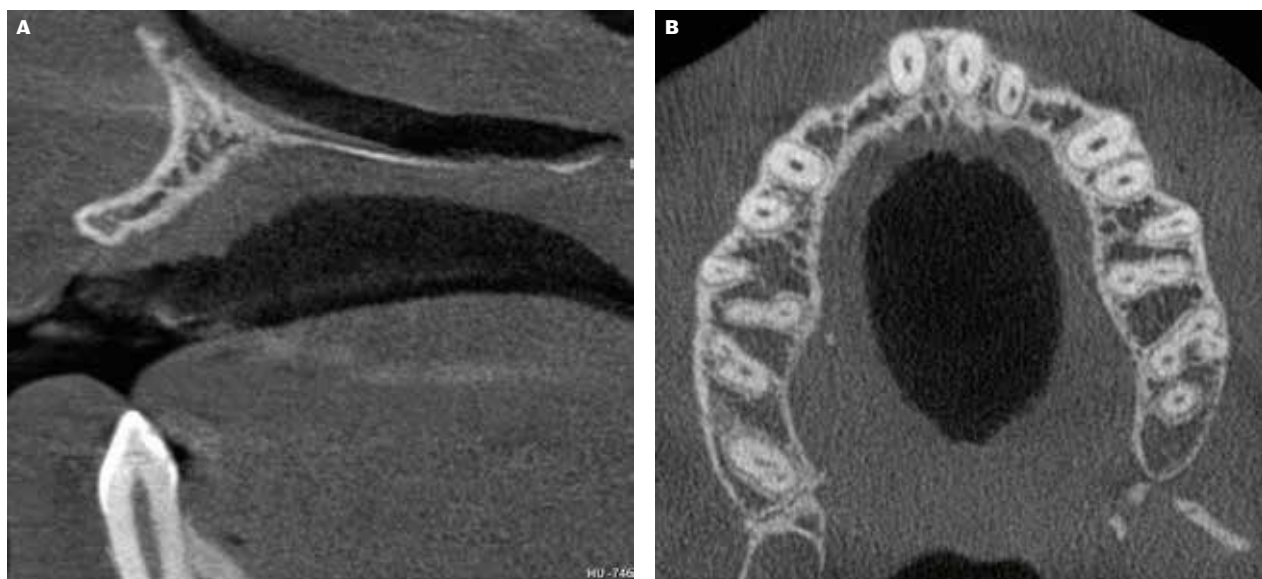


Fig 7. A. Sagittal visning af processus alveolaris regio 2+. **B.** Aksial visning af knogletykkelsen i overkæben.

Fig 7. A. Sagittal view of the alveolar process in the area 12. **B.** Axial view of bone thickness in the maxilla.

Virtuel tandopstilling

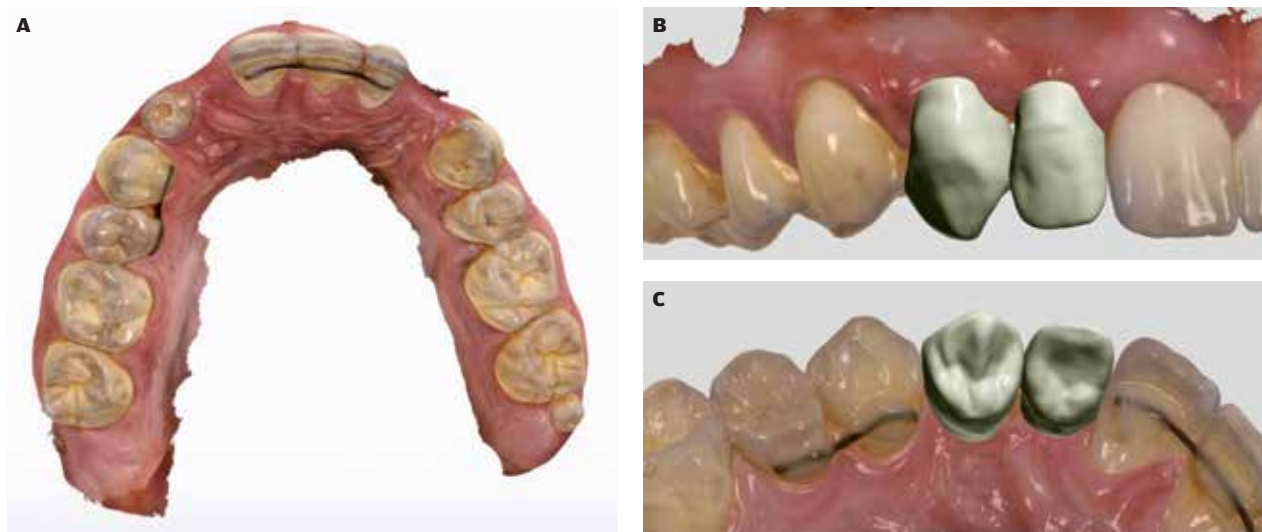


Fig 8. A. Intraoral overfladescanning af overkæben. **B.** Lateral visning af tandopstilling. **C.** Okklusal visning af tandopstilling.

Fig 8. A. Intraoral surface scan of the maxilla. **B.** Lateral view of dental mock-up. **C.** Occlusal view of dental mock-up.

log knogle høstet med Safescraper fra laterale cortex af mandiblen og et xenogent knoglerstatningsmateriale (Cerabone, Straumann Holding AG, Basel, Schweiz), der afslutningsvis blev dækket med en resorberbar kollagen membran (Jason membran, Straumann Holding AG, Basel, Schweiz). Postoperativ kontrol-røntgen viste tilfredsstillende implantatplacering (Fig. 12).

NØJAGTIGHED AF GUIDET IMPLANTATINDSÆTTELSE

Guidet implantatindsættelse har gennemgået en omfattende udvikling de seneste årtier, og præcisionen er forbedret væsentligt sammenlignet med tidlige undersøgelser (8).

Implantater isat ved hjælp af statisk styring eller dynamisk navigation placeres tættere på den planlagte position sam- ▶

Virtuel implantatposition

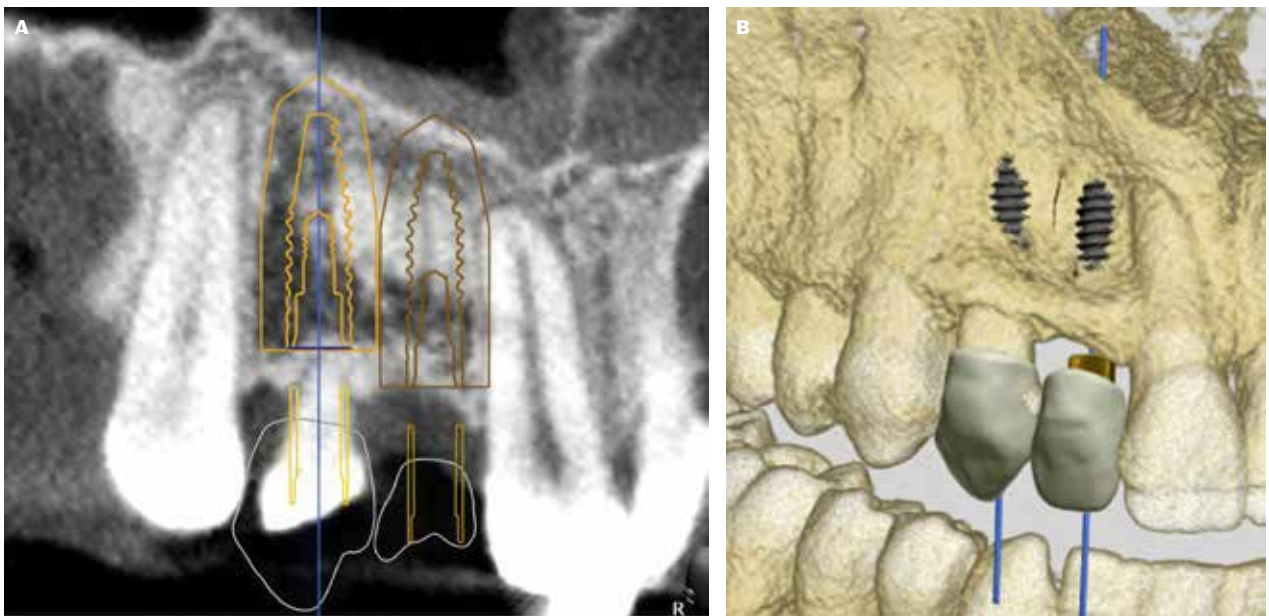


Fig 9. A. Sagittalt radiologisk udsnit, som viser implantaternes placering i forhold til nabotænder inklusive sikkerhedsmargin. **B.** 3D-model af implantaternes placering, som viser facial fenestration svt. den apikale tredjedel af implantaterne.

Fig 9. A. Sagittal radiological section showing the position of the implants in relation to adjacent teeth including safety margin. **B.** 3D model of the placement of the implants showing the facial fenestration in the apical third of the implants.

Design af styreskinne

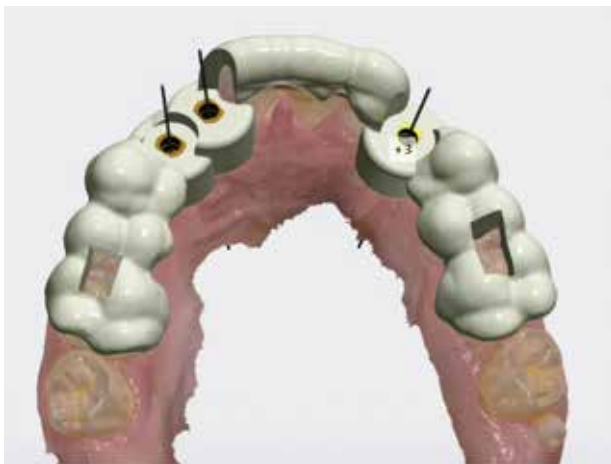

Fig 10. Styreskinnen designet med okklusale vinduer bilateralt til kontrol af skinnens position på tænderne.

Fig 10. The surgical guide designed with occlusal windows bilaterally to control the template's position on the teeth.

menlignet med konventionel implantatudboring og -indsættelse (3,9).

En ikke-randomiseret prospektiv undersøgelse af 60 implantater viste ingen klinisk signifikant forskel i præcisionen ved anvendelse af dynamisk navigeret implantatindsættelse

sammenlignet med fuldt statisk styret implantatindsættelse (10).

I en systematisk oversigtsartikel og metaanalyse, som inkluderede 20 retro- og prospektive undersøgelser, var den gennemsnitlige præcisionsafvigelse af guidet implantatindsættelse med statisk fuldt styret udboringsprotokol 0,9-1,2 mm ved delvist betandede patienter og 1,3-1,5 mm ved tandløse patienter sammenholdt med den virtuelle plan (8). Endvidere afveg implantaternes placering gennemsnitligt 3,3 grader i forhold til den planlagte position i såvel delvist betandede som tandløse patienter. Det blev konkluderet, at usikkerheden ved statisk guidet implantatindsættelse er klinisk acceptabel, såfremt der indregnes en sikkerhedsmargin på 2 mm omkring implantatets placering i behandlingsplanlægningen. Desuden blev det konkluderet, at antallet af tænder til understøttelse af styreskinnen har stor indflydelse på styreskinnens stabilitet og dermed for præcisionen af implantatets 3D-placering (8).

I en anden systematisk oversigtsartikel med fokus på nøjagtigheden for delvist og fuldt styret statisk guidet implantatindsættelse samt konventionel implantatindsættelse blev der inkluderet syv randomiserede undersøgelser (11). Studiet fandt ved sammenligning af den virtuelle plan og implantatets endelige placering, at der ved fuldt styret statisk guidet implantatindsættelse sammenholdt med konventionel frihånds implantatindsættelse var signifikant mindre deviation af implantatets placering.

En prospektiv toårs undersøgelse analyserede placeringen af 145 fuldt guidede implantatindsættelser (12). Undersøgelsen inkluderede 66 patienter og viste en gennemsnitlig afvigelse på

Kliniske fotos af styreskinne og implantater

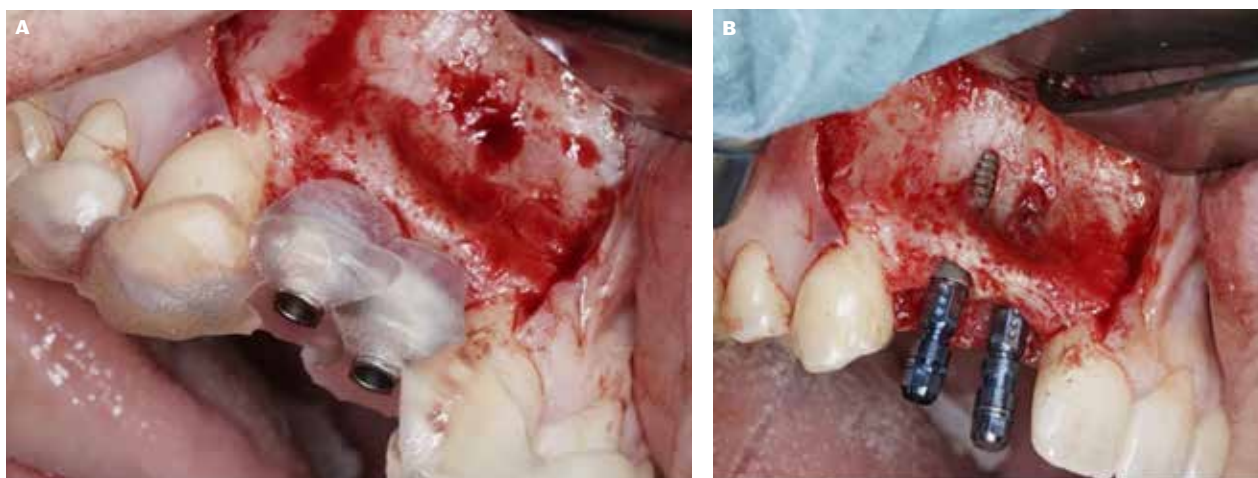


Fig 11. A. Guideskinne ved ud boring af implantatlejerne regio 3,2+. **B.** Implantaterne ses isat i overensstemmelse med planlagte position med facial fenestration apikalt.
Fig 11. A. Surgical guide placed during preparation of the implant beds in the regions 13 and 12. **B.** The implants are seen inserted in accordance with the planned position with facial fenestration apically.

Radiologisk kontrol

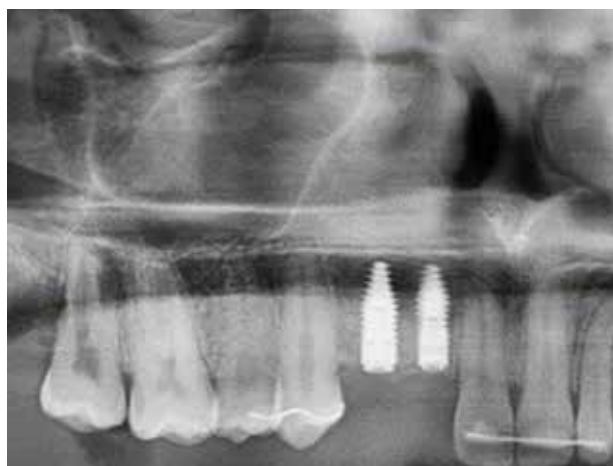


Fig 12. Implantaterne ses placeret i den planlagte position uden skade på tænder eller vigtige anatomiske strukturer.
Fig 12. The implants are seen placed in the planned position without damage to teeth or important anatomical structures.

0,8-1,0 mm ved målepunkter henholdsvis marginalt og apikalt på implantaterne ved at sammenligne den virtuelle plan med implantatets endelige placering på CBCT. Undersøgelsen viste endvidere en signifikant større afvigelse fra behandlingsplanen i de patienttilfælde, hvor styreskinnen blev stabiliseret af færre end syv tænder uden tandrestaureringer, ved implantater planlagt i forankring i kortikal knogle, ved brug af implantater med en længde mindre end 12 mm samt ved posteriort placerede implantater uden dental støtte af styreskinnen distalt for implantatets placering (12).

KLINISK RELEVANS FOR BRUG AF GUIDET IMPLANTATINDSÆTTELSE

Optimal implantatplacering i korrekt 3D-position kan være udfordret af anatomiske og protetiske begrænsninger, patientens Kooperation samt behandlerens erfaring med implantatindsættelse (13). Der findes adskillige faktorer foruden implantatets placering i knoglen, som kan være afgørende for en succesfuld implantatbehandling på kort og lang sigt. Disse faktorer kan være en af årsagerne til, at undersøgelser ikke har kunnet påvise en signifikant forskel i implantatoverlevelse, peri-implantært marginalt knogletab eller mulighederne for renhold omkring implantaterne indsat ved hjælp af statisk guidet implantatindsættelse og konventionel implantatindsættelse (14-17).

Implementering af nyt udstyr skulle gerne være en hjælp under operationen, men vil initialt kræve en investering i tid og øge kompleksiteten af behandlingen, eftersom der vil være flere trin involveret. I to retrospektive undersøgelser blev det konkluderet, at det kræver op til 50 operationer, før behandleren føler sig tryk ved arbejdsgangen ved dynamisk navigeret implantatindsættelse, hvor operatøren intraoperativt er orienteret mod skærmen under ud boring af implantatlejet og implantatindsættelsen (18,19). Omvendt viste et *in vitro*-studie, at læringskurven for statisk guidet implantatindsættelse for en øvet behandler sammenlignet med en uerfaren behandler var identisk (20).

En spørgeskemaundersøgelse af patientrapporteret opfattelse af behandlingens intra- og postoperative gener viste ikke en signifikant forskel i patientopfattelsen/tilfredsheden med hensyn til fordele, tidsforbrug eller postoperative smerter ved guidet implantatindsættelse sammenlignet med implantatudboring og -indsættelse foretaget på "fri hånd" (16). Imidlertid er der tidligere beskrevet en positiv patientopfattelse/oplevelse af guidet implantatindsættelse, men dette fremstår mere som ▶

en effekt af nyhedsværdien end en forventning om en bedre kvalitet af behandlingen (21).

KONTROL OG KVALITETSSIKRING

Det overordnede formål med digital behandlingsplanlægning og guidet implantatindsættelse er at hjælpe behandleren til at opnå en mere forudsigelig implantatplacering, således implantatet placeres i en optimal position for den endelige protetiske rekonstruktion. Imidlertid kan præcisionen kompromitteres af en dårlig tilpasning af styreskinnen, printtekniske udfordringer, begrænset støtte på få intakte tænder samt intraoperativ forskydning af styreskinnen (12). Det er derfor vigtigt, at pasformen af styreskinnen kontrolleres før implantatudboringen og ved de efterfølgende skift af bor.

Statistiske styreskinner, som understøttes af tænderne, har almindeligvis større nøjagtighed end styreskinner, som understøttes af slimhinden eller knoglen, hvorfor slimhinde- eller knogleunderstøttede styreskinner ofte skal forankres i knoglen med osteosynteseskrue (22,23).

Samtlige faser i behandlingsplanlægningen ved guidet implantatindsættelse er vigtige, og små unøjagtigheder kan akkumuleres til større afvigelser, hvis de ikke korrigeres. Udføres planlægning på baggrund af fejlbehæftede modeller eller mangelfulde intraorale scanninger eller CBCT-scanninger med meget støj eller insufficient opløsning, vil de initiale fejl kompromittere nøjagtigheden af den endelige styreskinne og implantatindsættelse (12,23). Det kan derfor anbefales at tage vanlige forholdsregler såsom røntgenkontrol af pilotudboring og planlægge implantaternes placering med en sikkerhedsmargin på 2 mm til nærliggende anatomiske strukturer (3,8).

SAMMENFATNING

Guidet implantatindsættelse kan være et nyttigt værktøj til planlægning af den protetiske rekonstruktion, hjælpe til optimal implantatplacering i knoglen samt at undgå beskadigelse af lokale anatomiske strukturer under implantatudboring. Statistiske styreskinner kan bidrage til en mere præcis og entydig implantatplacering i overensstemmelse med den virtuelle behandlingsplan. Imidlertid er guidet implantatindsættelse behæftet med en risiko for fejl i forbindelse med behandlingsplanlægning, herunder dataoverførelse, databearbejdning og printtekniske omstændigheder, der hver især kan have afgørende betydning for styreskinnens udformning og præcision. Det er derfor afgørende, at statistiske styreskinner intraoperativt kontrolleres for korrekt placering på tænderne og stabilitet forud for anvendelse til udbo- ring og implantatindsættelse.

Statistiske styreskinner kan displaceres intraoperativt, uden det nødvendigvis er tydeligt for behandleren. Den øgede kompleksitet og risiko for fejl forbundet med arbejdsgangene ved guidet implantatindsættelse betyder, at behandleren skal være i stand til at omlægge til konventionel frihånds udbo- ring af implantatlejet og implantatindsættelse.

En CBCT-optagelse er en grundlæggende forudsætning for at foretage statistisk eller navigeret guidet implantatindsættelse. Det er behandlerens ansvar at retfærdiggøre den øgede bestråling, som vil være forbundet med optagelsen, såfremt implantatbehandlingen kunne være foretaget på konventionel vis uden brug af CBCT. Beslutningen om at anvende guidet implantatindsættelse bør derfor baseres på en grundig vurdering af patientens individuelle behov, behandlingens kompleksitet, anatomiske overvejelser og behandlerens erfaring og ekspertise med teknologien. ♦

ABSTRACT (ENGLISH)

DIGITAL WORKFLOW IN GUIDED IMPLANT SURGERY

Sufficient height and width of the alveolar process is a prerequisite to ensure an optimal three-dimensional implant placement for a correct aesthetic and functional design of the subsequent prosthetic reconstruction with a good long-term prognosis.

A dental mock-up and surgical guide can be used to assist in optimal implant placement. Furthermore, emerging of software programs has made it possible to simulate the final prosthetic reconstruction and implant placement, as well as the design of guide templates that can assist during implant bed preparation and implant placement.

Guided implant surgery is associated with a risk of errors in data processing, treatment planning, technical printing

conditions, and intraoperative displacement of the guide, each of which can have a crucial impact on the precision of the implant placement. Therefore, implant placement should be planned with a safety margin of 2 mm to adjacent anatomical structures and teeth. Guided implant surgery should be based on a thorough assessment of the patient's individual needs, the complexity of the treatment, anatomical considerations, and the clinician's experience and expertise with the technology. This article describes an overview of the digital workflow in the planning and execution of guided implant placements using individually manufactured guides in two selected patients.

LITTERATUR

1. Buser D, Martin W, Belser UC. Optimizing esthetics for implant restorations in the anterior maxilla: anatomic and surgical considerations. *Int J Oral Maxillofac Implants* 2004;19 (Supp):43-61.
2. Chen ST, Buser D, Sculean A et al. Complications and treatment errors in implant positioning in the aesthetic zone: diagnosis and possible solutions. *Periodontol* 2000 2023;92:220-34.
3. Wismeijer D, Joda T, Flügge T et al. Group 5 ITI consensus report: digital technologies. *Clin Oral Implants Res* 2018;29 (Supp 16):436-42.
4. Schropp L, Jensen SS, Starch-Jensen T. Behandlingsplanlægning før lateral genopbygning af processus alveolaris med henblik på implantatbehandling. *Tandlægebladet* 2022;126:410-7.
5. Starch-jensen T, Jensen SS, Mordenfeld A et al. Sinusløftprocedure med osteotomteknik. *Tandlægebladet* 2019;123:1034-41.
6. Stavropoulos A, Klausen B, Schou S. Membraner og metalnet ved lateral genopbygning af processus alveolaris. *Tandlægebladet* 2022;126:506-16.
7. Chen P, Nikoyan L. Guided implant surgery: a technique whose time has come. *Dent Clin North Am* 2021;65:67-80.
8. Tahmaseb A, Wu V, Wismeijer D et al. The accuracy of static computer-aided implant surgery: a systematic review and meta-analysis. *Clin Oral Implants Res* 2018;29 (Supp 16):416-35.
9. Søndergaard K, Hosseini M, Jensen SS et al. Fully versus conventionally guided implant placement by dental students: a randomized controlled trial. *Clin Oral Implants Res* 2021;32:1072-84.
10. Jaemsuwan S, Arunjarosuk S, Kaboosaya B et al. Comparison of the accuracy of implant position among freehand implant placement, static and dynamic computer-assisted implant surgery in fully edentulous patients: a non-randomized prospective study. *Int J Oral Maxillofac Surg* 2023;52:264-71.
11. Tattan M, Chambrone L, González-Martín O et al. Static computer-aided, partially guided, and free-handed implant placement: a systematic review and meta-analysis of randomized controlled trials. *Clin Oral Implants Res* 2020;31:889-916.
12. Derksen W, Wismeijer D, Flügge T et al. The accuracy of computer-guided implant surgery with tooth-supported, digitally designed drill guides based on CBCT and intraoral scanning: a prospective cohort study. *Clin Oral Implants Res* 2019;30:1005-15.
13. Tong Z, Shi J, He F et al. Influence of dentist-related risk factors on implant survival provided by dentists without structured training: results of a retrospective cross-sectional study. *Int J Oral Maxillofac Implants* 2023;38:553-61.
14. Stacchi C, Berton F, Perinetti G et al. Risk factors for peri-implantitis: effect of history of periodontal disease and smoking habits. a systematic review and meta-analysis. *J Oral Maxillofac Res* 2016;7:e3.
15. Monje A, Pons R, Insua A et al. Morphology and severity of peri-implantitis bone defects. *Clin Implant Dent Relat Res* 2019;21:635-43.
16. Pimkhaokham A, Jiaranuchart S, Kaboosaya B et al. Can computer-assisted implant surgery improve clinical outcomes and reduce the frequency and intensity of complications in implant dentistry? a critical review. *Periodontol* 2000 2022;90:197-223.
17. Naeini EN, De Bruyn H, Bronkhorst EM et al. Long-term effect of guided implant surgery on clinical outcomes and peri-implantitis of maxillary implants-an observational cohort study. *J Clin Med* 2023;12:4432.
18. Panchal N, Mahmood L, Retana A et al. Dynamic navigation for dental implant surgery. *Oral Maxillofac Surg Clin North Am* 2019;31:539-47.
19. Block MS, Emery RW, Cullum DR et al. Implant placement is more accurate using dynamic navigation. *J Oral Maxillofac Surg* 2017;75:1377-86.
20. Van de Wiele G, Teughels W, Ver-cruyssen M et al. The accuracy of guided surgery via mucosa-supported stereolithographic surgical templates in the hands of surgeons with little experience. *Clin Oral Implants Res* 2015;26:1489-94.
21. Schneider D, Sancho-Puchades M, Mir-Marí J et al. A randomized controlled clinical trial comparing conventional and computer-assisted implant planning and placement in partially edentulous patients. *Int J Periodontics Restorative Dent* 2019;39:e111-22.
22. Cassetta M, Di Mambro A, Gi-ansanti M et al. How does an error in positioning the template affect the accuracy of implants inserted using a single fixed mucosa-supported stereolithographic surgical guide? *Int J Oral Maxillofac Surg* 2014;43:85-92.
23. Kernen F, Benic GI, Payer M et al. Accuracy of three-dimensional printed templates for guided implant placement based on matching a surface scan with CBCT. *Clin Implant Dent Relat Res* 2016;18:762-8.