

ABSTRACT

INTRODUKTION - Radiologisk undersøgelse af den bagerste del af overkæben er nødvendig for at vurdere de anatomiske forudsætninger for implantatbehandling og behovet for sinusløftprocedure. Imidlertid ses ofte normalanatomiske variationer og asymptomatiske patologiske tilstande i sinus maxillaris, der kan have indflydelse på behandlingsplanlægningen og udførelse af implantatindsættelse.

FORMÅL - Nærværende undersøgelse har til formål at belyse forekomsten af normalanatomiske variationer og patologiske tilstande i sinus maxillaris ved hjælp af Cone Beam Computer Tomografi (CBCT)-scanning.

MATERIALE OG METODER - Præoperativ CBCT-scanning af 135 patienter før sinusløftprocedure og implantatindsættelse i den bagerste del af overkæben blev analyseret med henblik på forekomsten af knoglesepta, fortykkelse af sinusslimhinden, sinusslimhindecyste, polypper samt benigne og maligne tumorer i sinus maxillaris.

RESULTATER - Normalanatomiske variationer og asymptomatiske patologiske tilstande i sinus maxillaris fandtes hos 96 (71,2 %) af de undersøgte patienter. Knoglesepta forekom hos 38,5 %, hvor komplette koronale knoglesepta i den nederste tredjedel af sinus maxillaris i molarregionen var hyppigst forekommende. Bløddelsforandringer i sinusslimhinden fandtes hos 50,3 %, hvor fortykkelse af sinusslimhinden var det hyppigste fund. Isoleret sinusslimhindecyste fandtes hos 5,9 %. Ingen af de undersøgte patienter havde radiologiske forandringer i sinus maxillaris foreneligt med polypper eller benigne og maligne tumorer.

KONKLUSION - Normalanatomiske variationer og patologiske tilstande i sinus maxillaris er hyppigt forekommende. Kendskab til normalanatomiske variationer og de hyppigste lidelser i sinus maxillaris er derfor vigtigt ved behandlingsplanlægning og udførelse af implantatindsættelse i den bagerste del af overkæben.

EMNEORD Alveolar ridge augmentation | Cone-Beam Computed Tomography | dental implants | dentistry | sinus floor augmentation



Korrespondanceansvarlig førsteforfatter:
THOMAS STARCH-JENSEN
thomas.jensen@rn.dk

Normalanatomiske variationer og patologiske forandringer i sinus maxillaris belyst ved Cone Beam Computer Tomografi før implantatbehandling i den bagerste del af overkæben

THOMAS STARCH-JENSEN, klinisk professor, overtandlæge, specialtandlæge i tand-, mund- og kæbekirurgi, postgraduat klinisk lektor, ph.d., Kæbekirurgisk Afdeling, Aalborg Universitetshospital, og Klinisk Institut, Aalborg Universitet

HELLE BAUNGAARD NIELSEN, specialtandlæge i tand-, mund- og kæbekirurgi og ph.d.-studerende, Kæbekirurgisk Afdeling, Aalborg Universitetshospital

► Artiklen er accepteret til publikation den 5. februar 2020

Tandlægebladet 2020;124;xxx-x

Sinus maxillaris er et luftfyldt hulrum med et gennemsnitligt rumfang hos et voksent individ på ca. 15 cm³ (1). Sinus maxillaris er den største af næsens bihuler og afgrænses af tynde knoglevægge mod næsekaviteten, regio infratemporalis og øjenhulen. Funktionen af sinus maxillaris er ukendt, men menes at bidrage med resonans til stemmen og understøtte næsekavitetens funktion med hensyn til opvarmning og befugtning af indåndingsluft (2,3). Sinus maxillaris er normalt dækket i hele sin udstrækning af en tynd slimhinde (Schneiders membran), der består af ciliebeklædt respirationsvejspitel med mukøse og serøse kirtler (2,3). Anatomiske variationer af de normale strukturer og asympto-

matisk patologiske tilstande diagnosticeres ofte tilfældigt ved radiologisk undersøgelse af sinus maxillaris som følge af anden årsag eller i forbindelse med behandlingsplanlægning før sinusløftprocedure og implantatindsættelse i den bagerste del af overkæben. Systematiske oversigtsartikler har vist, at normalanatomiske variationer og patologiske tilstande i sinus maxillaris kan forekomme hos mere end 80 % af de undersøgte personer (4,5).

Knoglesepta i sinus maxillaris er en normalanatomisk variation, der blev beskrevet første gang i 1910 af Underwood (6). Radiologisk undersøgelse af sinus maxillaris har vist, at knoglesepta gennemsnitligt ses hos en tredjedel af de undersøgte personer, men optræder hyppigere hos tandløse sammenlignet med betandede (7-10). Knoglesepta ses oftest beliggende i molarregionen, hvor de kan være partielle eller komplette og opdele den nedre del af sinus maxillaris i flere mindre accessoriske sinusrecesser (7).

Sinusslimhinden har normalt en tykkelse på 0,5-1 mm, men inflammation og sinusitis kan medføre morfologiske og strukturelle ændringer af sinusslimhinden (11). Fortykkelse af sinusslimhinden, sinusslimhindecyste og polypper er de hyppigst forekommende patologiske bløddelsforandringer i sinus maxillaris (12). Tidligere radiologiske undersøgelser har vist, at asymptomatiske bløddelsforandringer i sinus maxillaris optræder hos ca. 60 % af de undersøgte personer (13,14).

Osteomer og sinonasale papillomer er de hyppigst forekommende benigne tumorer i sinus maxillaris (15). Osteomer optræder i sinus maxillaris med en incidens på ca. 3 % og er normalt karakteriseret ved at være asymptomatisk og langsomt voksende (16). Radiologisk ses en velafgrænset og radiopak struktur. Tumoren behandles kun i de tilfælde, hvor der forekommer symptomer, og recidivfrekvensen er lav (15). Sinonasale papillomer er karakteriseret ved ekspansiv vækst og tendens til malign transformation (15). Radiologisk ses fuldstændig eller delvis unilateral udfyldning (opacifikation) af sinus maxillaris eventuelt kombineret med omliggende knogledestruktion eller lokal knoglevækst (17). Sinonasale papillomer behandles med kirurgisk excision ved hjælp af funktionel endoskopisk sinuskirurgi. Imidlertid er recidivfrekvensen høj (15,18).

Planocellulære carcinomer og adenokarcinomer er de hyppigst forekommende maligne tumorer i sinus maxillaris og præsenterer sig ved progredierende unilateral nasalstenose, epistaxis og smerter (15,19,20). Radiologisk ses fuldstændig eller delvis udfyldning af sinus maxillaris med ekspansion eller destruktion af omliggende knogle og intralæsionelle kalkifikationer (21). Maligne tumorer i sinus maxillaris behandles primært med kirurgisk excision eventuelt kombineret med postoperativ strålebehandling. Imidlertid er langtidsoverlevelsen dubiøs (15,19,20).

Nærværende undersøgelse har til formål at belyse forekomsten af normalanatomiske variationer og patologiske tilstande i sinus maxillaris ved hjælp af Cone Beam Computer Tomografi (CBCT)-scanning før sinusløftprocedure og implantatindsættelse i den bagerste del af overkæben.

MATERIALE OG METODER

135 patienter (45 mænd og 90 kvinder) med en gennemsnitsalder på 50 år (range: 24-79) blev inkluderet. Præoperativ CBCT-scanning (i-CAT, Imaging Sciences International, Hatfield, USA) blev foretaget i forbindelse med forskningsprojekter ved Kæbekirurgisk Afdeling, Aalborg Universitetshospital omhandlende sinusløftprocedure og implantatindsættelse i den bagerste del af overkæben. Der blev anvendt et billedfelt på 16 x 6 cm med en voxelstørrelse på 0,3 mm. Eksposering var 120 kV og 18,5 mA pr. sekund med en eksposeringstid på 8,9 sekund. DICOM (Digital Imaging and Communications in Medicine) filerne blev overført til softwareprogrammet EasyViz for billedanalyse.

Sinus maxillaris blev vurderet for normalanatomiske variationer og patologiske tilstande på aksiale, frontale og sagittale scanningsbilleder med en snitbredde på 0,5 mm. Knoglesepta, fortykkelse af sinusslimhinden, sinusslimhindecyster, polypper, fremmedlegemer samt benigne og maligne tumorer blev registreret. Det osteomeatale kompleks blev kategoriseret som åbent eller lukket, såfremt der fandtes anatomisk blokering som følge af fortykkelse af sinusslimhinden eller af anden årsag.

Knoglesepta

Knoglesepta større end 2,5 mm blev inkluderet i nærværende undersøgelse og kategoriseret på baggrund af nedenstående klassifikation (9):

1. Komplette knoglesepta gående fra en væg til den modsatte væg med delvis eller fuldstændig opdeling af sinus maxillaris.
2. Partielle knoglesepta.
3. Koronale knoglesepta gående i lateral-medial retning.
4. Sagittale knoglesepta gående i anterior-posterior retning.
5. Aksiale knoglesepta gående i horisontal retning.
6. Anteriore knoglesepta beliggende i relation til 2. præmolar og fremad.
7. Intermediate knoglesepta beliggende i relation til 1. molar og 2. molar.
8. Posteriore knoglesepta beliggende i relation til 3. molar og bagud.
9. Knoglesepta beliggende i den øverste tredjedel af sinus maxillaris.
10. Knoglesepta beliggende i den mellemste tredjedel af sinus maxillaris.
11. Knoglesepta beliggende i den nederste tredjedel af sinus maxillaris.

Sinusslimhinden

Sinusslimhinden blev kategoriseret på baggrund af nedenstående klassifikation (12):

1. Normal sinusslimhinde (≤ 1 mm).
2. Lokalt, perifert fortykket sinusslimhinde med en bredde på ≤ 3 mm.
3. Lokalt, perifert fortykket sinusslimhinde med en bredde på > 3 mm.
4. Isoleret basal sinusslimhindecyste.
5. Kombination af 3 og basal sinusslimhindecyste udfyldende mindre end halvdelen af sinus' lumen. ▶

6. Som 5, men udfyldende mere end halvdelen af sinus' lumen.
7. Total opacifikation af sinus maxillaris.

RESULTATER

Normalanatomiske variationer og patologiske forandringer i sinus maxillaris fandtes hos 96 patienter (71,2 %). Ingen af de inkluderede patienter havde nuværende eller tidligere gener/symptomer fra sinus maxillaris.

Knoglesepta i sinus maxillaris fandtes hos 53 patienter (38,5 %) (Tabel 1) (Fig. 1). Komplette koronale knoglesepta gående

i lateral-medial retning var hyppigst forekommende og fandtes hos 17,8 %. I de fleste tilfælde var knoglesepta beliggende i den nederste tredjedel af sinus maxillaris svarende til molarregionen.

Bløddelsforandringer i sinusslimhinden forekom hos 68 patienter (50,3 %) (Tabel 2) (Fig. 2). Fortykkelse af sinusslimhinden forekom hos 20,1 % (≤ 3 mm) og 16,2 % (> 3 mm). Isoleret sinusslimhindecyste fandtes hos 5,9 %. Fortykkelse af sinusslimhinden (≤ 3 mm) og pseudocyste udfyldende under halvdelen af sinus' lumen forekom hos 4,4 % og fortykkelse af sinusslimhinden (> 3 mm) og pseudocyste udfyldende over

Knoglesepta i sinus maxillaris

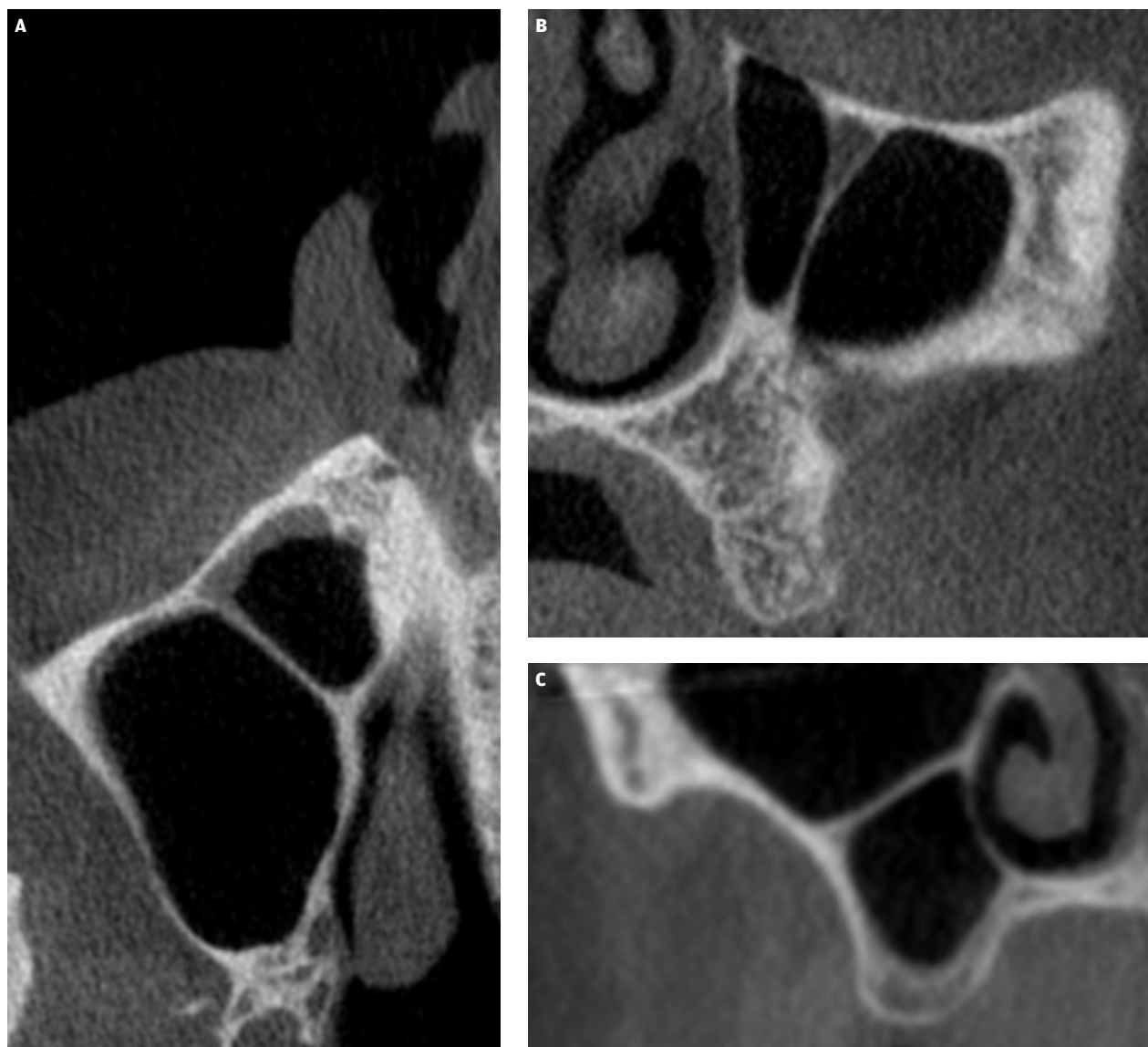


Fig. 1. A. Koronal knoglesepta. B. Sagittal knoglesepta. C. Aksial knoglesepta.

Fig. 1. A. Coronal maxillary sinus septa. B. Sagittal maxillary sinus septa. C. Axial maxillary sinus septa.

Knoglesepta i sinus maxillaris

Klassificering af knoglesepta:	Antal patienter (n = 135)	Procent
Forekomst af knoglesepta:	52	38,5 %
<i>Komplet</i>	49	36,3 %
<i>Partiel</i>	3	2,2 %
Retning:		
<i>Sagittal</i>	11	8,1 %
<i>Koronal</i>	24	17,8 %
<i>Aksial</i>	17	12,6 %
Anterior-posterior lokalisation:		
<i>Anterior</i>	12	8,9 %
<i>Intermediat</i>	29	21,5 %
<i>Posterior</i>	11	8,1 %
Vertikal lokalisation:		
<i>Øverste tredjedel</i>	10	7,4 %
<i>Mellemste tredjedel</i>	10	7,4 %
<i>Nederste tredjedel</i>	32	23,7 %

Tabel 1. Knoglesepta ($\geq 2,5$ mm) i sinus maxillaris.

Table 1. Maxillary sinus septa ($\geq 2,5$ mm).

halvdelen af sinus' lumen fandtes hos 2,2 %. Total opacifikation af sinus maxillaris optrådte hos 1,4 %. Fremmedlegeme i sinus maxillaris fandtes hos 2,0 % (Fig. 3). Ingen af de undersøgte patienter havde radiologiske forandringer i sinus maxillaris foreneligt med polypper eller benigne og maligne tumorer. Ligeledes fandtes ingen anatomisk blokering eller aflukning af det osteomeatale kompleks.

Bløddelsforandringer i sinusslimhinden

Klassificering af bløddelsforandringer i sinusslimhinden:	Antal patienter (n = 135)	Procent
Normal sinusslimhinde	67	49,6 %
Fortykkelse af sinusslimhinden ≤ 3 mm	27	20,1 %
Fortykkelse af sinusslimhinden > 3 mm	22	16,2 %
Isoleret basal sinusslimhindecyste	8	5,9 %
Fortykkelse af sinusslimhinden ≤ 3 mm og sinusslimhindecyste udfyldende under halvdelen af sinus' lumen	11	8,1 %
Fortykkelse af sinusslimhinden > 3 mm og sinusslimhindecyste udfyldende over halvdelen af sinus' lumen	24	17,8 %
Total opacifikation af sinus maxillaris	17	12,6 %

Tabel 2. Hyppigheden af bløddelsforandringer i sinusslimhinden.

Table 2. Frequency of pathological changes of the sinus mucosa.

Klinisk relevans

Radiologisk undersøgelse af den bagerste del af overkæben er nødvendig for at vurdere de anatomiske forudsætninger for implantatbehandling og behovet for sinusløftprocedure. Imidlertid er normalanatomiske variationer og patologiske tilstande i sinus maxillaris hyppigt forekommende. Kendskab til normalanatomiske variationer og de hyppigste lidelser i sinus maxillaris er derfor vigtigt ved planlægningen og udførelse af implantatindsættelse i den bagerste del af overkæben.

DISKUSSION

I nærværende undersøgelse belyses forekomsten af normalanatomiske variationer og patologiske forandringer i sinus maxillaris ved hjælp af CBCT-scanning før sinusløftprocedure og implantatindsættelse i den bagerste del af overkæben. Normalanatomiske variationer og asymptomatiske patologiske tilstande i sinus maxillaris forekom hos 71,2 % af de inkluderede patienter, hvilket er i overensstemmelse med tidligere systematiske oversigtsartikler (4,5). Knoglesepta i sinus maxillaris fandtes hos ca. en tredjedel, og komplette koronale knoglesepta i den nederste tredjedel af sinus maxillaris svarende til molarregionen var hyppigst forekommende. Bløddelsforandringer i sinus maxillaris fandtes hos 50,3 %, og fortykkelse af sinusslimhinden var det hyppigste fund. Ingen af de undersøgte patienter havde radiologiske forandringer i sinus maxillaris foreneligt med polypper eller benigne og maligne tumorer. Ovennævnte resultater er i overensstemmelse med konklusionerne fra tidligere oversigtsartikler og lignende undersøgelser (7-10,13,14).

Intraoral optagelse og/eller panoramaoptagelse anbefales normalt til vurdering af de anatomiske forhold i den bagerste del af overkæben før sinusløftprocedure og implantatindsættelse (22). I nærværende undersøgelse blev der foretaget præoperativ CBCT-scanning, eftersom patienterne deltog ▶

Bløddelsforandringer i sinusslimhinden

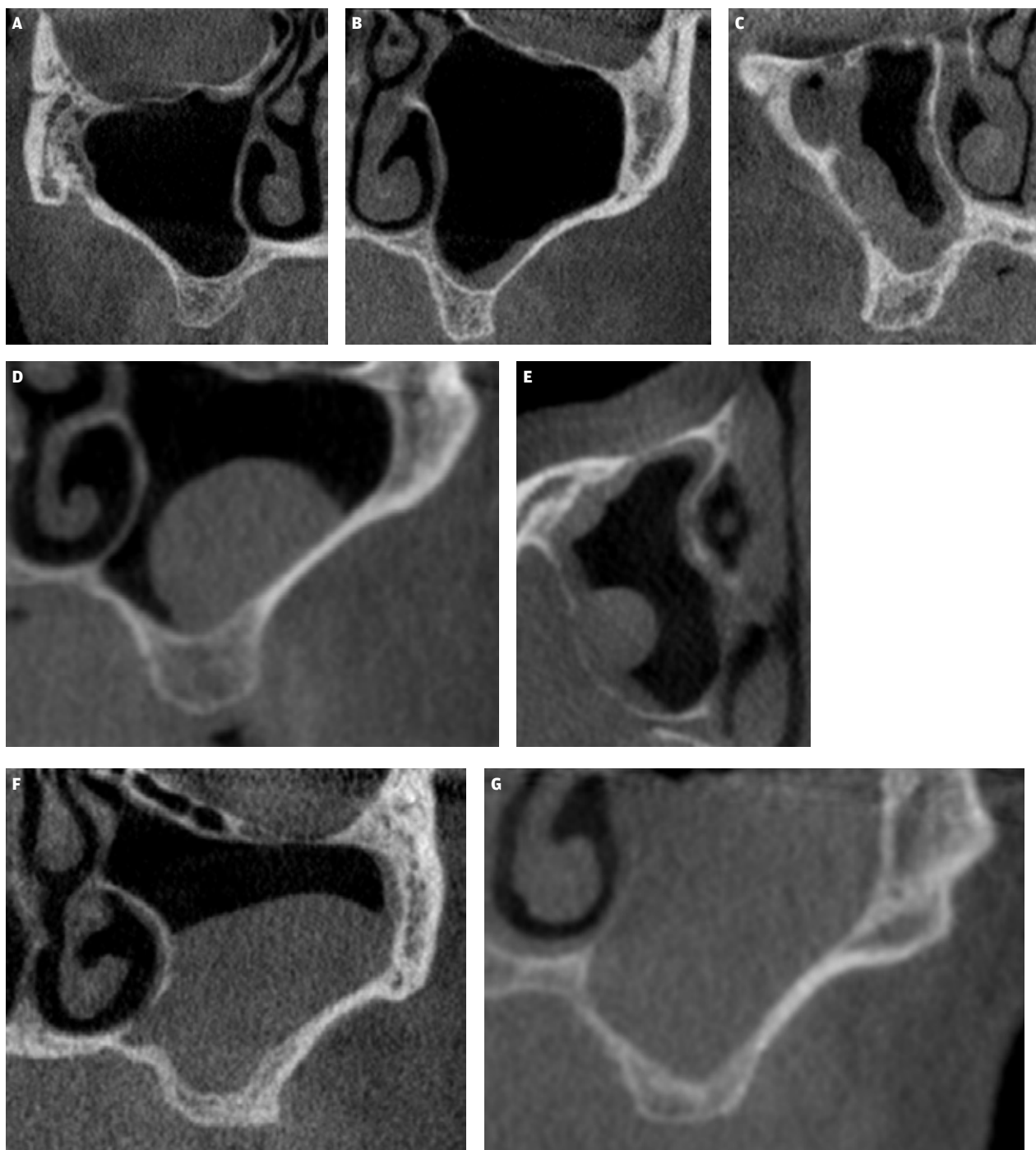


Fig. 2. A. Normal sinusslimhinde (≤ 1 mm) med åbent osteomeatalt kompleks. **B.** Lokalt, perifert fortykket sinusslimhinde med en bredde på ≤ 3 mm. **C.** Lokalt, perifert fortykket sinusslimhinde med en bredde på > 3 mm. **D.** Isoleret basal pseudocyste. **E.** Lokalt, perifert fortykket sinusslimhinde med en bredde på > 3 mm og basal pseudocyste udfyldende mindre end halvdelen af sinus' lumen. **F.** Lokalt, perifert fortykket sinusslimhinde med en bredde på > 3 mm og basal pseudocyste udfyldende mere end halvdelen af sinus' lumen. **G.** Total opacifikation af sinus maxillaris.

Fig. 2. A. Normal sinus membrane (≤ 1 mm) with an open osteomeatal complex. **B.** Local, peripherally thickened of the sinus membrane with a width of ≤ 3 mm. **C.** Local, peripherally thickened of the sinus membrane with a width of > 3 mm and basal pseudocysts filling less than half of the sinus lumen. **E.** Local, peripherally thickened of the sinus membrane with a width of > 3 mm and basal pseudocysts filling more than half of the sinus lumen. **F.** Local, peripherally thickened of the sinus membrane with a width of > 3 mm and basal pseudocysts filling more than half of the sinus lumen. **G.** Total opacification of the maxillary sinus.

Fremmedlegeme i sinus maxillaris

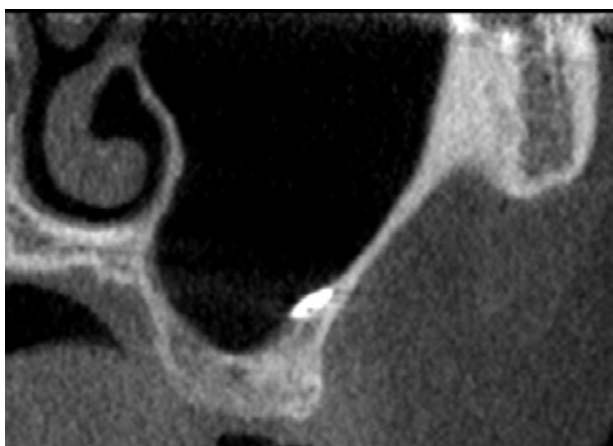


Fig. 3. Sinusmembranen med en metallisk struktur, der sandsynligvis er rester af sølvamalgam efter tidligere endodontisk kirurgi.

Fig. 3. The sinus membrane with a metallic structure, which is likely to be remains of alloy after previous endodontic surgery.

i forskningsprojekter omhandlende sinusløftprocedure med samtidig implantatindsættelse og tredimensionel evaluering af det genopbyggede område ved hjælp af CBCT. Kriterierne og retningslinjerne for valg af radiologisk undersøgelse før sinusløftprocedure og implantatbehandling i den bagerste del af overkæben er tidligere beskrevet i Tandlægebladet (22).

En nyligt publiceret oversigtsartikel har konkluderet, at de fleste komplikationer i forbindelse med sinusløftprocedure og implantatindsættelse i den bagerste del af overkæben kan minimeres eller forhindres ved sufficient præoperativ radiologisk undersøgelse og viden om normalanatomiske forhold i sinus maxillaris (23). Kendskab til normalanatomiske variationer og de hyppigste patologiske tilstande i sinus maxillaris er derfor vigtigt ved planlægning og udførelse af implantatbehandling i den bagerste del af overkæben.

Perforation af sinusmembranen er den hyppigst forekommende intraoperative komplikation i forbindelse med sinusløftprocedure (24-27). Tidligere undersøgelser har vist, at risikoen for tab af implantat og transplantationsmateriale samt postoperativ sinusitis er forøget ved intraoperativ perforation af sinusmembranen (26-28). Normalanatomiske variationer som fx knoglesepta, konturen af sinus maxillaris, højden af processus alveolaris samt patologiske tilstande i sinus maxillaris øger risikoen for intraoperativ perforation af sinusmembranen (24,27).

Knoglesepta udviser stor anatomisk variation, og tilfredsstillende radiologisk fremstilling kan være vanskelig med konventionelle panoramaoptagelser (7,28,29). Flere undersøgelser har vist, at konventionel røntgenoptagelse er utilstrækkeligt med hensyn til præcis radiologisk fremstilling af knoglesepta i sinus maxillaris (7,28,29). Imidlertid skal CBCT-scanning ikke anvendes rutinemæssigt før sinusløftprocedure, men kun i

det tilfælde, hvor konventionel radiologisk undersøgelse giver mistanke om normalanatomiske variationer eller patologiske tilstande, der kan have indvirkning på implantatbehandlingen (22,30). Knoglesepta vanskeliggør implantatindsættelse og kan interferere med placering af det laterale vindue og elevering af sinusmembranen (23). Mindre knoglesepta i sinus maxillaris ▶

Håndtering af knoglesepta i forbindelse med sinusløftprocedure

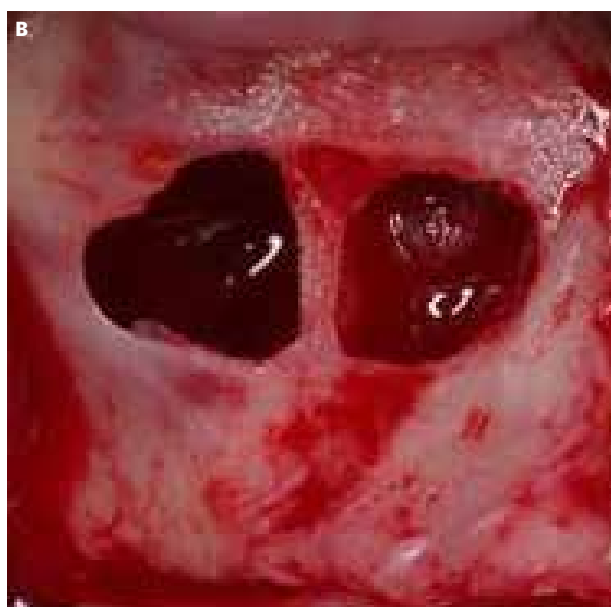
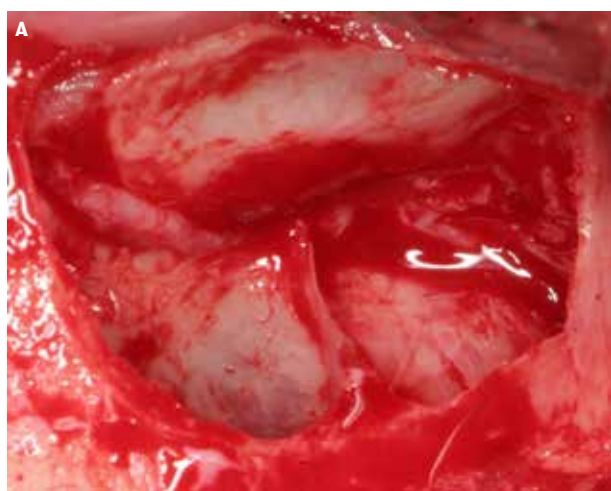

Fig. 4. A. Et mellemstort knoglesepta er reduceret for at muliggøre elevering af sinusmembranen i forbindelse med sinusløftprocedure ved hjælp af lateral vindueteknik. **B.** Separat elevering af sinusmembranen i de accessoriske sinusrecesser omkring et større knoglesepta.

Fig. 4. A. A medium-sized maxillary sinus septa is reduced to allow elevation of the sinus membrane in conjunction with maxillary sinus floor elevation using the lateral window technique. **B.** Isolated elevation of the sinus membrane in the accessory sinus recesses around a large maxillary sinus septa.

kræver sædvanligvis ingen yderligere forholdsregler, idet sinuslimhinden kan eleveres på normal vis omkring knogleseptæet (5). Mellemstore knogleseptæ skal derimod ofte reduceres eller helt fjernes, eftersom det kan være vanskeligt at frigøre sinuslimhinden i hele dens udstrækning uden en perforation (Fig. 4A). Større og komplette knogleseptæ med delvis eller fuldstændig adskillelse i accessoriske sinusrecesser kræver normalvis separat elevering af sinuslimhinden i de enkelte sinusrecesser (5) (Fig. 4B).

Konturen af sinus maxillaris kan influere på risikoen for intraoperativ perforation af sinus maxillaris (24). En retrospektiv undersøgelse baseret på præoperativ CBCT-scanning har vist, at en smal og spids sinusbund medfører øget risiko for intraoperativ perforation af sinuslimhinden (24). Ligeledes er risikoen for intraoperativ perforation af sinuslimhinden øget ved udtalt vertikal atrofi af processus alveolaris (31).

Asymptomatiske bløddelsforandringer i sinus maxillaris, som diagnosticeres tilfældigt i forbindelse med behandlingsplanlægningen før sinusløftprocedure, er hyppigt forekommende (32-35). En retrospektiv undersøgelse af 680 CBCT-scanninger før sinusløftprocedure har vist, at 63 % havde en normalt udseende sinus maxillaris og sinuslimhinde uden patologiske forandringer (35). En lignende undersøgelse baseret på CT-scanning viste, at 46 % havde asymptomatiske bløddelsforandringer i sinus maxillaris før sinusløftprocedure (32). Fortykkelse af sinuslimhinden var den hyppigst forekommende asymptomatiske bløddelsforandring og fandtes hos 38 %, hvorimod sinuslimhindecyster forekom hos 13 % (32). I nærværende undersøgelse fandtes fortykkelse af sinuslimhinden hos 36,3 % og isoleret pseudocyste eller sinuslimhindecyste hos 5,9 %.

Radiologisk fortykkelse af sinuslimhinden ses ofte hos yngre, patienter med kronisk sinusitis, sinuslimhindecyster samt ved aflukning af det osteomeatale kompleks (33). En radiologisk undersøgelse baseret på præoperativ CBCT-scanning har vist, at risikoen for intraoperativ perforation af sinuslimhinden var mindst, når tykkelsen af sinuslimhinden var 1-1,5 mm, hvorimod risikoen var signifikant forøget ved henholdsvis en tyndere og tykkere sinuslimhinde (36). En lignende undersøgelse har vist, at risikoen for intraoperativ perforation af sinuslimhinden opstod signifikant hyppigere ved en tynd sinuslimhinde sammenlignet med en fortykket sinuslimhinde (32). Risikoen for intraoperativ perforation af sinuslimhinden influeres således af tykkelsen på sinuslimhinden, normalanatomiske variationer, konturen af sinus maxillaris, men også af operatørens erfaring med sinusløftprocedure.

Sinuslimhindecyster forekommer med en hyppighed på 4-36 % og kræver normalt ingen behandling (37). I nærværende

undersøgelse fandtes isoleret sinuslimhindecyster hos 5,9 %, og 6,6 % havde sinuslimhindecyster kombineret med fortykkelse af sinuslimhinden. Mindre sinuslimhindecyster kan være vanskelige at diagnosticere på konventionel røntgenoptagelse, og signifikant flere sinuslimhindecyster diagnosticeres ved anvendelse af CBCT eller CT-scanning (37). Mindre sinuslimhindecyster influerer normalt ikke på sinusløftprocedure og implantatindsættelse, eftersom sinuslimhinden inklusive cysten kan eleveres på normal vis. Imidlertid kan der være en risiko for aflukning af det osteomeatale kompleks ved elevering af sinuslimhinden indeholdende større cyster. Aspiration af cystevæske og/eller samtidig fjernelse af sinuslimhindecysten i forbindelse med sinusløftprocedure er tidligere beskrevet resulterende i høj implantatoverlevelse (38,39). En nyligt publiceret radiologisk undersøgelse baseret på præoperativ CBCT-scanning har vist, at fortykkelse af sinuslimhinden, sinuslimhindecyster eller fuldstændig opacifikation af sinus maxillaris ikke forringer implantatoverlevelsen efter sinusløftprocedure og implantatindsættelse i den bagerste del af overkæben (40).

Fuldstændig opacifikation af begge sinus maxillaris ses ofte ved kronisk sinusitis, hvorimod unilaterale opacifikation kan ses ved sinonasale papillomer eller neoplastikproces (12). I nærværende undersøgelse fandtes fuldstændig opacifikation af sinus maxillaris hos 1,4 % uden tegn på omliggende knogledestruktion. Forandringerne blev diagnosticeret som sequelae efter tidligere sinusitis, og behandlingen blev gennemført som planlagt. Præoperativ sinusitis og intraoperativ perforation af sinuslimhinden angives som de vigtigste risikofaktorer for udvikling af postoperativ sinusitis efter sinusløftprocedure og implantatindsættelse i den bagerste del af overkæben (41). Patienter med kendt kronisk sinusitis, symptomgivende patologiske forandringer i sinus maxillaris, eller som tidligere har fået foretaget kirurgi svarende til sinus maxillaris, anbefales derfor som hovedregel undersøgelse, udredning og eventuel behandling ved ørenæse-hals-læge før implantatbehandling i den bagerste del af overkæben med sinusløftprocedure (22).

Polypper, benigne og maligne tumorer i sinus maxillaris er forholdsvis sjældne og forekommer med varierende hyppighed (15). I nærværende undersøgelse fandtes ingen polypper, benigne eller maligne tumorer i sinus maxillaris.

KONKLUSION

Normalanatomiske variationer og patologiske tilstande i sinus maxillaris er hyppigt forekommende. Kendskab til normalanatomiske variationer og de hyppigste lidelser i sinus maxillaris er derfor vigtigt ved behandlingsplanlægning og udførelse af implantatindsættelse i den bagerste del af overkæben. ♦

ABSTRACT (ENGLISH)

NORMAL ANATOMICAL CHARACTERISTICS AND PATHOLOGICAL FINDINGS ABOUT THE MAXILLARY SINUS VISUALIZED BY CONE BEAM COMPUTED TOMOGRAPHY PRIOR TO IMPLANT PLACEMENT IN THE POSTERIOR MAXILLA

INTRODUCTION - Radiological examination of the posterior maxilla is necessary for assessment of the need for alveolar ridge augmentation prior to or in conjunction with implant placement. However, normal anatomical variations and asymptomatic pathological findings of the maxillary sinus are very common, which may influence treatment planning and implant placement.

PURPOSE - The purpose of the present study is to assess the incidence of normal anatomical variations and pathological conditions in the maxillary sinus using Cone Beam Computer Tomography (CBCT).

MATERIAL AND METHOD - CBCT scan of 135 patients prior to maxillary sinus floor augmentation and simultaneous implant placement were analysed for the presence of maxillary sinus septa, thickening of the sinus mucosa, polyps and

retention cysts of the sinus mucosa as well as benign and malignant tumours.

RESULTS - Normal anatomic variations and asymptomatic pathological conditions in the maxillary sinus were exposed in 96 (71.2%) of the included patients. Maxillary sinus septa occurred in 38.5% and complete coronal sinus septa located in the lower third of the maxillary sinus in the molar region was most common. Soft tissue changes in the sinus mucosa were displayed in 50.3%, with thickening of the sinus mucosa being the most frequent finding. Isolated cysts of the sinus mucosa and retention cyst were observed in 5.9%. None of the included patients had radiological findings in the sinus maxillaris compatible with polyps or benign and malignant tumours.

CONCLUSION - Normal anatomical variations and pathological findings in the maxillary sinus are common. Knowledge of normal anatomical variations and the most common pathological diseases of the maxillary sinus are therefore important in conjunction with treatment planning and implant placement in the posterior part of the maxilla.

LITTERATUR

1. Arijji Y, Kuroki T, Moriguchi S et al. Age changes in the volume of the human maxillary sinus: a study using computed tomography. *Dentomaxillofac Radiol* 1994;23:163-8.
2. Linnebjerg LB, Jensen T, Tveterås K. Sinusitis maxillaris. *Tandlægebladet* 2012;116:654-60.
3. Arif SA, Starch-Jensen T, Gaihede M. Sinus maxillaris. *Tandlægebladet* 2019;123:930-8.
4. Vogiatzi T, Kloukos D, Scarfe WC et al. Incidence of anatomical variations and disease of the maxillary sinuses as identified by cone beam computed tomography: a systematic review. *Int J Oral Maxillofac Implants* 2014;29:1301-14.
5. Ata-Ali J, Diago-Vilalta JV, Melo M et al. What is the frequency of anatomical variations and pathological findings in maxillary sinuses among patients subjected to maxillofacial cone beam computed tomography? A systematic review. *Med Oral Patol Oral Cir Bucal* 2017;22:e400-9.
6. Underwood AS. An inquiry into the anatomy and pathology of the maxillary sinus. *J Anat Physiol* 1910;44:354-69.
7. Pommer B, Ulm C, Lorenzoni M et al. Prevalence, location and morphology of maxillary sinus septa: systematic review and meta-analysis. *J Clin Periodontol* 2012;39:769-73.
8. Maestre-Ferrín L, Galán-Gil S, Rubio-Serrano M et al. Maxillary sinus septa: a systematic review. *Med Oral Patol Oral Cir Bucal* 2010;15:e383-6.
9. Bornstein MM, Seiffert C, Maestre-Ferrín L et al. An analysis of frequency, morphology, and locations of maxillary sinus septa using cone beam computed tomography. *Int J Oral Maxillofac Implants* 2016;31:280-7.
10. Hungerbühler A, Rostetter C, Lübbers HT et al. Anatomical characteristics of maxillary sinus septa visualized by cone beam computed tomography. *Int J Oral Maxillofac Surg* 2019;48:382-7.
11. Insua A, Monje A, Chan HL et al. Accuracy of Schneiderian membrane thickness: a cone-beam computed tomography analysis with histological validation. *Clin Oral Implants Res* 2017;28:654-61.
12. Sewerin IB. Bløddelsforandringer i sinus maxillaris vurderet ved Cone Beam-scanning. *Tandlægebladet* 2010;114:628-34.
13. Raghav M, Karjodkar FR, Sontakke S et al. Prevalence of incidental maxillary sinus pathologies in dental patients on cone-beam computed tomographic images. *Contemp Clin Dent* 2014;5:361-5.
14. Ritter L, Lutz J, Neugebauer J et al. Prevalence of pathologic findings in the maxillary sinus in cone-beam computerized tomography. *Oral Surg Oral Med Oral Pathol Oral Radiol Endod* 2011;111:634-40.
15. Bilde A, Wessel I, von Buchwald, C. Neoplasier i næse og bihuler. *Tandlægebladet* 2012;116:418-22.
16. Kim SH, Oh JS, Jang YJ. Incidence and radiological findings of incidental sinus opacifications in patients undergoing septoplasty or septorhinoplasty. *Ann Otol Rhinol Laryngol* 2020;129:122-7.
17. Head CS, Sercarz JA, Luu Q et al. Radiographic assessment of inverted papilloma. *Acta Otolaryngol* 2007;127:515-20.
18. Jiang XD, Dong QZ, Li SL et al. Endoscopic surgery of a sinonasal inverted papilloma: a population strategy, follow-up, and recurrence rate. *Am J Rhinol Allergy* 2017;31:51-5.
19. Kılıç S, Samarraı R, Kılıç SS et al. Incidence and survival of sinonasal adenocarcinoma by site and histologic subtype. *Acta Otolaryngol* 2018;138:415-21.
20. Dubal PM, Bhojwani A, Patel TD et al. Squamous cell carcinoma of the maxillary sinus: a population-based analysis. *Laryngoscope* 2016;126:399-404.

21. Kawaguchi M, Kato H, Tomita H et al. Imaging characteristics of malignant sinonasal tumors. *J Clin Med* 2017;6:1-15.
22. Starch-Jensen T, Isidor F, Petersen LB et al. Planlægning af implantatbehandling svarende til den bagerste del af overkæben. *Tandlægebladet* 2019;123:940-9.
23. Testori T, Weinstein T, Taschieri S et al. Risk factors in lateral window sinus elevation surgery. *Periodontol* 2000 2019;81:91-123.
24. Marin S, Kirnbauer B, Rugani P et al. Potential risk factors for maxillary sinus membrane perforation and treatment outcome analysis. *Clin Implant Dent Relat Res* 2019;21:66-72.
25. Al-Dajani M. Incidence, risk factors, and complications of Schneiderian membrane perforation in sinus lift surgery: a meta-analysis. *Implant Dent* 2016;25:409-15.
26. Al-Moraissi E, Elsharkawy A, Abotaleb B et al. Does intraoperative perforation of Schneiderian membrane during sinus lift surgery causes an increased the risk of implants failure?: A systematic review and meta regression analysis. *Clin Implant Dent Relat Res* 2018;20:882-9.
27. Schwarz L, Schiebel V, Hof M et al. Risk factors of membrane perforation and postoperative complications in sinus floor elevation surgery: review of 407 augmentation procedures. *J Oral Maxillofac Surg* 2015;73:1275-82.
28. Kasabah S, Slezák R, Sim nek A et al. Evaluation of the accuracy of panoramic radiograph in the definition of maxillary sinus septa. *Acta Medica (Hradec Kralove)* 2002;45:173-5.
29. Maestre-Ferrín L, Galán-Gil S, Carrillo-García C et al. Radiographic findings in the maxillary sinus: comparison of panoramic radiography with computed tomography. *Int J Oral Maxillofac Implants* 2011;26:341-6.
30. Rios HF, Borgnakke WS, Benavides E. The use of cone-beam computed tomography in management of patients requiring dental implants: an American Academy of Periodontology best evidence review. *J Periodontol* 2017;88:946-59.
31. Lum AG, Ogata Y, Pagni SE et al. Association between sinus membrane thickness and membrane perforation in lateral window sinus augmentation: a retrospective study. *J Periodontol* 2017;88:543-9.
32. Ritter A, Rozendorn N, Avishai G et al. Preoperative maxillary sinus imaging and the outcome of sinus floor augmentation and dental implants in asymptomatic patients. *Ann Otol Rhinol Laryngol* 2020;129:209-15.
33. Costa F, Emanuelli E, Robiony M. Incidence of maxillary sinus disease before sinus floor elevation surgery as identified by cone-beam computed tomography: a literature review. *J Oral Implantol* 2018;44:161-6.
34. Manji A, Faucher J, Resnik RR et al. Prevalence of maxillary sinus pathology in patients considered for sinus augmentation procedures for dental implants. *Implant Dent* 2013;22:428-35.
35. Hsiao YJ, Yang J, Resnik RR et al. Prevalence of maxillary sinus pathology based on cone-beam computed tomography evaluation of multiethnicity dental school population. *Implant Dent* 2019;28:356-66.
36. Lin YH, Yang YC, Wen SC et al. The influence of sinus membrane thickness upon membrane perforation during lateral window sinus augmentation. *Clin Oral Implants Res* 2016;27:612-7.
37. Giotakis EI, Weber RK. Cysts of the maxillary sinus: a literature review. *Int Forum Allergy Rhinol* 2013;3:766-71.
38. Kara IM, Küçük D, Polat S. Experience of maxillary sinus floor augmentation in the presence of antral pseudocysts. *J Oral Maxillofac Surg* 2010;68:1646-50.
39. Yu H, Qiu L. Histological and clinical outcomes of lateral sinus floor elevation with simultaneous removal of a maxillary sinus pseudocyst. *Clin Implant Dent Relat Res* 2019;21:94-100.
40. Küçük Kurt S. Evaluation of the survival of implant placement simultaneously with sinus augmentation: relationship in maxillary sinus pathologies. *Oral Radiol* 2019. [Epub ahead of print]
41. Kim JS, Choi SM, Yoon JH et al. What affects postoperative sinusitis and implant failure after dental implant: a meta-analysis. *Otolaryngol Head Neck Surg* 2019;160:974-84.