

ABSTRACT

BAGGRUND - Rodbehandlede molarer med fuld overdækning af cuspides har væsentligt bedre overlevelse end ikke overdækkede cuspides på molarer. Fuld overdækning af cuspides kan opnås på flere måder, hvor økonomi spiller en væsentlig rolle i valget af restaureringstype. I denne kasuistik afprøves muligheden for at forkorte behandlingstiden ved at anvende kunstig intelligens og 3D-printteknik til fremstilling af en endokrone i én seance.

PATIENTTILFÆLDE - Kasuistikken præsenterer en endodontisk-protetisk behandling med endokrone udført på en 64-årig kvinde med en akut irreversibel pulpitis i +6. De kliniske procedurer, materialer og tidsforbrug bliver udførligt beskrevet i artiklen. Behandlingen blev udført af to tandlæger med erfaring indenfor henholdsvis endodonti og protetisk.

KONKLUSION - Brugen af kunstig intelligens og 3D-print til fremstilling af den indirekte restaurering muliggør udførelsen af den endodontisk-protetiske behandling i sammenlagt 90 minutter i én behandlingsseance.

EMNEORD Prosthetics | CAD/CAM | artificial intelligence | endodontics | endocrown



Korrespondanceansvarlig førsteforfatter:

YASER HADDADI

Yasser.haddadi@dent.au.dk

Protetik i en digital tidsalder: Potentialet i kunstig intelligens og 3D-print

YASSER HADDADI, afdelingstandlæge, ph.d., Sektion for Protetik, Institut for Odontologi og Oral Sundhed, Aarhus Universitet, og privat praksis, Aarhus

KRISTIAN ILLEMANN, tandlæge, privat praksis, Aarhus

► Accepteret til publikation den 21. oktober 2024

[Online før print]

E N 64-ÅRIG KVINDEN SKAL HAVE BEHANDLET +6 ENDODONTISK. Der er indikation for behandling med en indirekte fremstillet restaurering med fuld overdækning af cuspides efterfølgende. I denne kasuistik afprøves brugen af kunstig intelligens (KI) og additiv fremstilling, populært kaldet 3D (3-dimensional)-print, i en endodontisk-protetisk behandling. Ved at påbegynde fremstillingen af den indirekte restaurering umiddelbart efter påbegyndelsen af den endodontiske behandling og samtidig benytte 3D-print samt KI kan behandlingen afsluttes med en indirekte fremstillet restaurering med væsentligt reduceret klinisk tidsforbrug.

Brugen af KI til design af restaureringen samt 3D-print til fremstillingen kan ydermere reducere udgifter forbundet med fremstillingsprocessen og dermed gøre arbejdsgangen og behandlingsmetoden attraktiv for mange klinikker, uanset størrelse.

PATIENTTILFÆLDE

64-årig kvinde, sund og rask, henvender sig med konstante stærke smerter fra +6. Tandens har en stor amalgamfyldning (Fig. 1A, B, C). Der ses parodontalt fæstetab, der dog har været stabilt i mange år. Mundhygiejnen er optimal, og tandens parodontale prognose er god. +7/-7 mangler, -6 er til stede. Patienten er meget interesseret i at bevare tanden. Diagnosen irreversibel akut pulpitis stilles. Det besluttes i samråd med patienten at rodbehandle og lave en indirekte fremstillet restaurering med pulpal forankring – en endokrone.

Initial situation +6

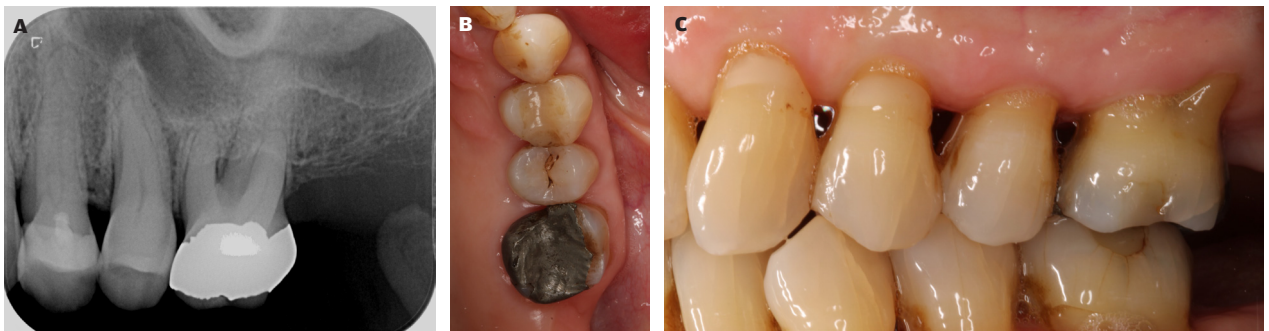


Fig. 1. A. Røntgenbillede viser stor amalgamfyldning i +6 samt marginals fæstetab. **B.** Okklusalt billede af +6 inden behandling. **C.** Bukkalt billede af +6 inden behandling.
Fig. 1. A. Radiograph shows large amalgam restoration and marginal bone loss around tooth 26. **B.** Occlusal view of tooth 26 pretreatment. **C.** Lateral view of tooth 26 pretreatment.

Præparation af +6

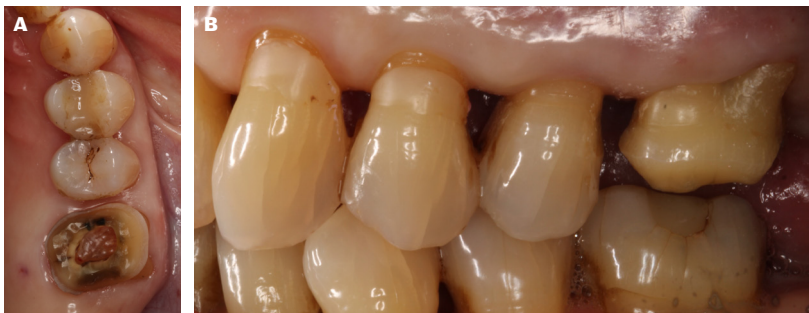

Fig. 2. A. Okklusalt billede af marginal endokronepræparation og åbning til pulpakammeret. **B.** Bukkalt billede af endokronepræparation.

Fig. 2. A. Occlusal view of marginal endocrown preparation and opening to the pulp chamber. **B.** Lateral view of endocrown preparation.

Under lokalbedøvelse fjernes amalgamfyldningen, og der åbnes op til pulpakammeret, hvor fire vitale kanaler lokaliseres. Derefter præpareres tanden marginalt til et onlay. Den marginale præparation består i bevelling i emalje hvor muligt samt afrunding af skarpe kanter både marginalt og langs den perifere kant til pulpakammeret (Fig. 2 A, B). Underskæringer i pulpakammeret efterlades under hensyntagen til ikke unødigt at fjerne tandsubstans og dermed svække tanden. Der tages et digitalt aftryk med en intraoral scanner (Trios 4, 3Shape, Danmark). Scanninger af regio +6, sammenbid og antagonist uploades direkte fra scanner til et skybaseret KI-program (Automate, 3Shape, Danmark). Den protetiske fremstillingsproces igangsættes dermed sideløbende med den endodontiske behandling.

Fremstilling af indirekte restaurering

Det skybaserede softwares forslag til design godkendes uden ændringer og downloades i et Standard Tessellation Language (STL) filformat (Fig. 3). STL-filen af dette design føres over i DLP (Digital Light Processing) 3D-printer (P50, Straumann, Schweiz), og printprocessen påbegyndes i resin godkendt til intraoral brug som definitiv restaurering (Pro Resins Crown X A3, Straumann, Schweiz). Den færdigprintede restaurering ►

STL-fil af endokrone

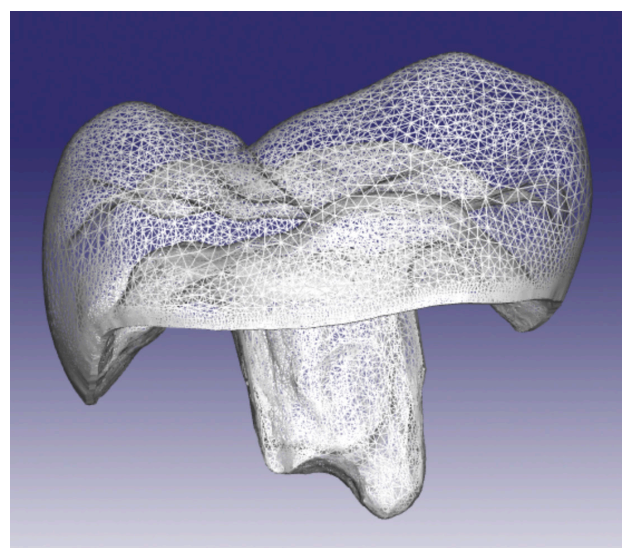


Fig. 3. STL-fil af endokrone brugt til fremstilling.

Fig. 3. STL file of the endocrown used for fabrication

Færdig 3D-printet endokrone

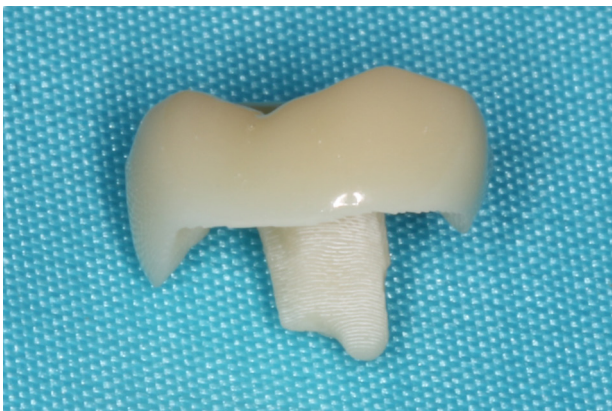

Fig. 4. Færdig 3D-printet endokrone efter glazing.
Fig. 4. 3D printed endocrown after glazing.

postprocesseres, hvilket indebærer fjernelse af overskydende ikkepolymeriseret resin i et vaskekar eller kabine (PROWASH, Straumann, Schweiz) og færdigpolymerisering i en lyskasse (PROCURE, Straumann, Schweiz). Til sidst bliver kronen etlagsglaseret (Optiglaze, GC, Japan) (Fig. 4).

Endodontisk behandling

Efter intraoral scanning anlægges der kofferdam. Derefter fastlægges rodmål og arbejdslængde med apex-finder (Raypex 6, VDW, Tyskland). Mekanisk udrensning foretages med et reciprocerende filsystem til filstørrelse R40 (Reciproc, VDW, Tysk-

land) under hyppig skylning med 2,5 % natriumhypoklorit. I kanalerne ilægges EDTA 16 % som depot i 2 min. Masterpoints verificeres med enoral røntgenkontrol. Herefter startes desinfektionsproceduren, der foretages med natriumhypoklorit 2,5 %; der skylles i alt med 4×3 ml, assisteret med 4 gange ultralydsaktivering. Kanalerne tørlægges, og der foretages rodfyldning med varmvertikal teknik (elements IC, Kerr, USA), og rodfyldningerne afsluttes 1 mm fra pulpakammerets bund, og kanalindgange afdækkes med dualhærdende glasionomer cement (Fuji II LC, GC, Japan). Rodfyldningernes radiologiske kvalitet kontrolleres herefter enoralt.

Aflevering af indirekte restaurering

Den færdige restaurering krævede let tilpasning nederst i pulpakammeret, da der var blevet lukket af for kanalindgange; dermed er overfladegeometrien ændret siden scanningen. Under kofferdam foretages let tilpasning af den del af restaureringen, der går ned i pulpakammeret. Tandsubstansen blev sandblæst med $50 \mu\text{m}$ aluminapartikler. Derefter syreætsedes emaljen, og ettrins bonding blev appliceret (Scotchbond Universal Plus, 3M, USA). Endokronen cementeres med resincement (Rely X Universal, 3M, USA) (Fig. 5 A, B). Efter let tilpasning i okklusion og artikulation er behandlingen tilendebragt (Fig. 6 A, B, C).

DISKUSSION

Endodontisk behandlede tænder, især molarer med reduceret resttandvæv, har væsentlig bedre overlevelse, når de forsynes med indirekte fremstillet restaurering med fuld overdækning af cuspides (1). En rodbehandlet tand, der forsynes med en krone inden for fire måneder efter endt endodonti, har en markant bedre overlevelsese, end hvis kronen bliver lavet på et senere

Cementering af restaurering

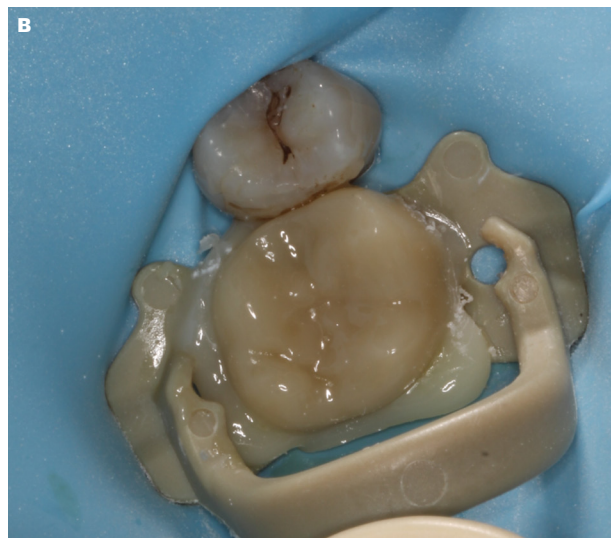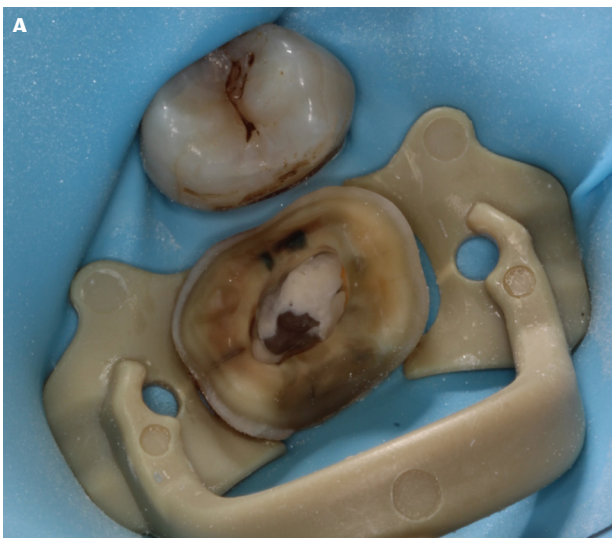


Fig. 5. A. Cementering foregår under kofferdam. Inden cementering sandblæses tand med $50 \mu\text{m}$ alumina partikler. B. Umiddelbart efter cementering.
Fig. 5. A. Bonding performed under rubber dam isolation. Prior to bonding the tooth is sandblasted with $50 \mu\text{m}$ alumina particles. B. Immediately post cementation.

tidspunkt (2). En svensk undersøgelse fra 2009 viste, at kun 22,5 % af endodontisk behandlede tænder blev forsynet med en krone efter seks måneder (3). Selvom studiet er lavet på en svensk population og derfor ikke direkte kan overføres til Danmark, kan det dog formodes, at færre tænder modtager kroner efter endt endodontisk behandling i Danmark, da tilskudssystemet i Sverige, modsat Danmark, også subsidierer fast protetik.

Skulle revision af rodbehandlingen blive aktuel efter cementering af endokrone, vil dette ikke være anderledes at bore igennem, end hvis der var lagt resinkomposit i pulpacavum. Da retention opnås uden brug af stifter, vil revision være nemmere at udføre sammenlignet med en konventionel behandling med stiftopbygning.

Endokroner fremstillet chairside, altså i én seance, har været brugt i længere tid til restaurering af endodontisk behandlede tænder. Fages et al. har vist succesrater på over 98 % efter syv år (4), mens Otto & Mormann har vist overlevelse på over 90 % på molarer efter 12 år (5).

Fremstilling af indirekte restaureringer i én seance har været muligt siden introduktionen af CEREC i 1980'erne. Chairside CAD/CAM (computer-aided design (CAD) and computer-aided manufacturing (CAM)) har flere fordele, især ved at den protetiske restaurering fremstilles i samme kliniske seance, som der præparerer og tages aftryk. Dette reducerer behandlingstiden betragteligt, samtidig med at patienten slipper for at gå med en provisorisk krone med de kliniske og biologiske problemer, dette kan give. Konventionel chair-side CAD/CAM kræver, at tandlægen foruden adgang til en intraoral scanner også har adgang til designsoftware samt fræsestation for at kunne fremstille en restaurering. Hvis restaureringen fræses i litiumsilikat eller zirkonoxid, kræver det yderligere en sintringsovn.

Formålene med denne kasuistik var at afprøve muligheden for yderligere at effektivisere og reducere behandlingstiden ved at igangsætte den protetiske fremstillingsproces, samtidig med at den endodontiske behandling udføres, samt at afprøve brugen af en skybaseret kunstig intelligens-software til design

klinisk relevans

Direkte eller indirekte overdækning af cuspides efter endodontisk behandling af molarer forlænger tandens overlevelse væsentligt. Ofte bliver fremstillingen af den indirekte restaurering udskudt eller helt opgivet på grund af omkostningerne forbundet med behandlingen. Hvis de eksterne udgifter forbundet med fremstillingen af en indirekte restaurering samt behandlingstiden brugt på behandling kan reduceres, kan det muligvis påvirke beslutningsprocessen i retning af flere molarer med indirekte fremstillet restaurering med fuld overdækning af cuspides.

af restaurering og 3D-print til fremstilling. Selvom der findes mange forskellige mærker og modeller af DLP-printere, ligger de markant lavere i pris end de billigste fræsestationer. I dag kan en DLP-printer beregnet til dental brug anskaffes med tilhørende vaskekar og polymeriseringskasse for omkring 50.000 op til 120.000 kr. Resin beregnet til fremstilling af kroner koster mellem 3.500-10.000 kr. pr. liter. En enkelt printet restaurering med supportstrukturer og resinaffald vil typisk indebære et resinforbrug på 2-4 ml.

Designet af restaureringen blev udført af et autonomt softwareprogram. Prisen pr. designenhed afhænger af, hvor hurtigt man vil have leveret det færdige design. Et design, man modtager til kontrol på 90 sekunder, koster 2,99 USD (Automate, 3Shape, Danmark).

Det samlede tidsforbrug for fremstillingen af restaureringen vil variere afhængigt af printertype, postprocessering, og hvilke printparametre der bliver brugt. Den behandlende tandlæges erfaring i udførelse af behandlingen vil også være en væsentlig faktor i det samlede tidsregnskab. I dette patienttilfælde blev de protetiske elementer udført af én tandlæge, og de endodontiske af en anden tandlæge. Anlæggelse af lokalbedøvelse, præpa- ▶

Restaurering efter cementering

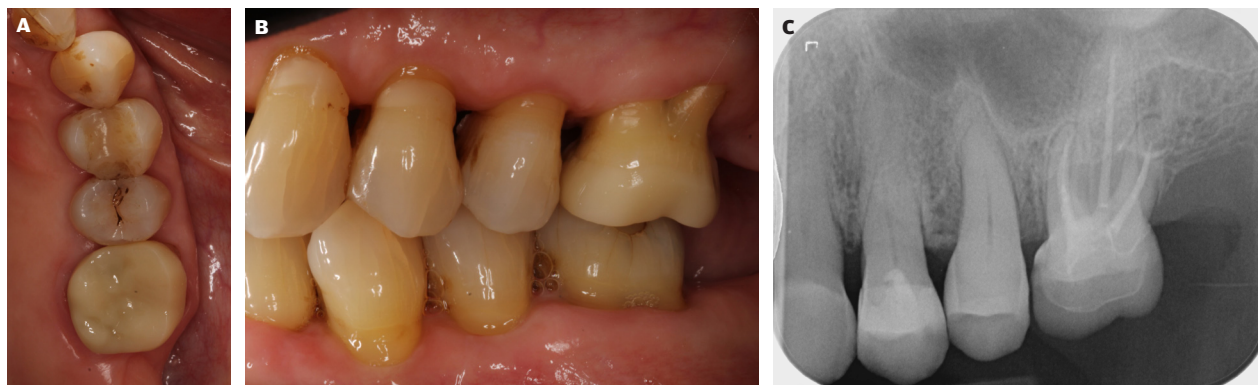


Fig. 6. A. Okklusalt billede af restaurering efter cementering. **B.** Bukkalt billede af restaurering efter cementering. **C.** Røntgenbillede af regio +6 efter cementering.
Fig. 6. A. Occlusal view of restoration post cementation. **B.** Lateral view of restoration post cementation. **C.** Radiographic image of 26 post cementation.

ration, oplukning og intern præparation samt scanning tog 25 minutter. Fremstilling af restaureringen i denne kasuistik tog 45 minutter. Tidsforbruget i forbindelse med den endodontiske behandling fra anlæggelse af kofferdam til aflukning af kanalind-

gange var 40 minutter. Cementeringsprocessen inklusive slutrøntgen tog 20 minutter. Endodontisk-protetisk behandling af en +6 vil kunne afsluttes med en permanent endokrone på 90 minutter ved hjælp af KI-designsoftware samt en 3D-printer. ♦

ABSTRACT (ENGLISH)

THE POTENTIAL OF ARTIFICIAL INTELLIGENCE AND 3D-PRINT IN CONTEMPORARY PROSTHODONTICS

BACKGROUND – Root-treated molars with full cusp coverage have significantly better survival than molars without cusp coverage. Full cusp coverage can be achieved in several ways, with economics playing a significant role in the choice of restoration type. In this case study, the possibility of shortening chair time is tested by using artificial intelligence and 3D-print manufacturing techniques to produce an endocrown in one session.

CASE STUDY – The case study presents the endodontic-prosthetic treatment with an endocrown on a 64-year-old woman with an acute irreversible pulpitis in +6. The clinical procedures, materials and time consumption are described in detail in the article. The treatment was carried out by 2 dentists with experience in endodontics and prosthetics respectively.

CONCLUSION – The use of artificial intelligence and 3D-printing to manufacture the indirect restoration can reduce chair time. It was possible to carry out the endodontic-prosthetic treatment in a single treatment session of 90 minutes.

LITTERATUR

1. Chotvorarak K, Suksaphar W, Banomyong D. Retrospective study of fracture survival in endodontically treated molars: the effect of single-unit crowns versus direct-resin composite restorations. *Restor Dent Endod* 2021;46:e29.
2. Pratt I, Aminoshariae A, Montagnese TA et al. Eight-year retrospective study of the critical time lapse between root canal completion and crown placement: its influence on the survival of endodontically treated teeth. *J Endod* 2016;42:1598-603.
3. Dawson VS, Isberg PE, Kvist T et al. Further treatments of root-filled teeth in the Swedish adult population: a comparison of teeth restored with direct and indirect coronal restorations. *J Endod* 2017;43:1428-32.
4. Fages M, Raynal J, Tramini P et al. Chairside computer-aided design/computer-aided manufacture all-ceramic crown and endocrown restorations: a 7-year survival rate study. *Int J Prosthodont* 2017;30:556-60.
5. Otto T, Mörmann WH. Clinical performance of chairside CAD/CAM feldspathic ceramic posterior shoulder crowns and endocrowns up to 12 years. *Int J Comput Dent* 2015;18:147-61.