

## ABSTRACT

**BAGGRUND** - Gorlins syndrom er en sjældent forekommende autosomal dominant lidelse, hvor en hyppig klinisk manifestation er forekomsten af odontogene keratocyster. Disse er klassificeret som udviklingsbetingede odontogene cyster og ses hyppigst i underkæben. Histopatologisk ses en cystisk forandring med en parakeratiniseret epitelsbeklædning, et basalcellelag med palisadestillede kerner og et lumen, som indeholder keratindebris. Eventuelle symptomer som smerter og hævelse kan opstå langt henne i sygdomsforløbet. Radiologisk kendetegnes keratocysten som en uni- eller multilokulær opklaring med en kortikaliseret afgrænsning mod den omkringliggende knogle.

**PATIENTTILFÆLDE** - En 14-årig pige blev henvist fra den kommunale tandpleje til Kæbekirurgisk Afdeling, Esbjerg Sygehus, mhp. diagnostik og behandling af cystisk opklaring bilateralt i underkæben. Panoramaoptagelse og Cone Beam Computer Tomografi (CBCT) viste fuldstændig rumopfyldning af sinus maxillaris i højre side og en unicystisk radiolucent opklaring i overkæbens venstre side regio +3 samt bilateralt i underkæben. +3, +8, 8- og -8 var fuldt retinerede og i relation til de cystiske forandringer. Der blev foretaget kirurgisk fjernelse af cysterne og amotio af 8-8 og +8. Histologisk undersøgelse var forenelig med diagnosen odontogen keratocyste.

**KONKLUSION** - Den odontogene keratocyste er hyppigt forekommende hos patienter med Gorlins syndrom, og diagnosen stilles på baggrund af en klinisk, radiologisk og histologisk undersøgelse. Cysten behandles med kirurgisk fjernelse, og recidivfrekvensen er høj. Et langvarigt klinisk og radiologisk kontrolforløb er derfor nødvendigt.

**EMNEORD** Basal cell nevus syndrome | odontogenic cysts | diagnosis | pathology | operative procedure



Korrespondanceansvarlig førsteforfatter:  
**CARL-AUGUSTE SOMMER**  
carlauguste.sommer@gmail.com

## Gorlins syndrom – et patienttilfælde med multiple keratocyster

**CARL-AUGUSTE SOMMER**, tandlæge, Kæbekirurgisk Afdeling, Esbjerg Sygehus, Syddansk Universitetshospital

**KRISTOFFER SCHWARTZ**, specialtandlæge i tand-, mund- og kæbekirurgi, Kæbekirurgisk Afdeling, Esbjerg Sygehus, Syddansk Universitetshospital

**JENS JØRGEN THORN**, cheftandlæge, ph.d., specialtandlæge i tand-, mund- og kæbekirurgi, Kæbekirurgisk Afdeling, Esbjerg Sygehus, Syddansk Universitetshospital

► Accepteret til publikation den 26. april 2024

Tandlægebladet 2024;128:582-9

**BASALCELLENÆVUSSYNDROM**, også kaldt Gorlins syndrom (GS) eller Gorlin-Goltz syndrom, er en sjældent forekommende autosomal dominant tilstand, som nedarves autosomalt dominant. Prævalensen angives at være mellem 1:19.000 og 1:256.000 afhængigt af den undersøgte population, og GS ses med ligelig fordeling mellem mænd og kvinder (1,2). Syndromet er for første gang beskrevet af Gorlin og Goltz i 1960 (3). Karakteristisk for GS er forekomsten af odontogene keratocyster, hvorfor tandlægen kan have en afgørende rolle i den tidlige diagnostik. Andre kliniske manifestationer er øget hovedomkreds, hypertelorisme samt læbe- og eller ganespalte (4). GS prædisponerer til udviklingen af såvel benigne som maligne tumorer. Multiple nævi og andre benigne hudforandringer ses ofte hos unge patienter, mens basalcellekarcinomer ofte udvikles efter puberteten i ansigtsregionen, typisk i form af ansamlinger omkring øjnene og næsen (4,5). Palmoplantare pits, skoliose, medulloblastomer og calcifikation af falx cerebri ses også i forbindelse med GS. I 1996 blev det fastlagt, at en mutation i tumor suppressor-genet *PTCH* var årsagen til udvikling af syndromet (4). I Tabel 1 ses de diagnostiske kriterier for GS, som inddeles i major- og minorkriterier. Diagnosen kan stilles, hvis et major-kriterium er opfyldt, og der er påvist mutation i et associeret gen. Diagnosen stilles ligeledes, hvis patienten har to major-kriterier, eller hvis patienten opfylder et major-kriterium og to minorkriterier (2).

## FAKTABOKS

I samarbejde med professor Jens J. Pindborg i København var Hans Peter Philipsen i 1956 den første til at navngive og beskrive den odontogene keratocyste. Han blev i 1972 professor i oral patologi ved Århus Tandlægehøjskole.

Robert James Gorlin arbejdede i 1961 på professor Jens J. Pindborgs afdeling for Oral patologi på Tandlægehøjskolen i København.

Beskrevet for første gang af Philipsen i 1956 (6) udgør den odontogene keratocyste (OKC) ca. 10 % af alle større kæbecyster. I den nyeste WHO-klassifikation fra 2017 indgår keratocysten som udviklingsbetinget odontogen cyste (7,8). OKC forekommer enten sporadisk hos en i øvrigt rask patient eller som en manifestation af Gorlins syndromet. Patienter med GS har oftest multiple odontogene keratocyster, og disse opdages i en tidligere alder i forhold til keratocyster hos patienter uden GS (1). Omkring 75 % af alle OKC er lokaliseret i underkæben, hvoraf 50 % findes i den posteriore del (9). Symptomer som hævelse og smerter kan opstå langt hen i sygdomsforløbet, og der rapporteres meget sjældent sensitivitetstørrelser. I underkæben vokser OKC langsomt i den spongiose knogle i en antero-posterior retning med en sen ekspansion af den kortikale knogle, hvorfor knogledestruktionen kan være usynlig langt hen i sygdomsforløbet. I overkæben kan læsionen vokse uhindret og involvere sinus maxillaris med risiko for perforation af nabostrukturer som bunden af orbita. (9). Keratocyster ses radiologisk som en velafgrænset uni- eller multilokulær opklaring med en tynd radiopak zone mod den omkringliggende knogle. GS-associerede keratocyster

ses ofte i relation til kronen på en retineret tand (1). Diagnosen OKC kan stilles alene på baggrund af det histopatologiske billede, som består af en få cellelag tyk parakeratiniseret epitelbeklædning uden epitelappe og med et veldefineret basalcellelag med palisadestillede kerner. Den omkringliggende bindevævskapsel er tynd, fibrøs og som regel uden tegn på inflammation. Det cystiske lumen kan enten indeholde en klar væske eller have et mere cremelignende indhold, som udgøres af keratindebris (1,9). Behandlingen er enukleation og curettage. Recidivfrekvensen er høj og kan i nogle publikationer måles helt op til 62 % (1,9).

I denne artikel præsenteres en 14-årig pige med Gorlins syndrom og multiple keratocyster, hvor de differentialdiagnostiske overvejelser og behandlingsstrategier diskuteres.

### PATIENTTILFÆLDE

En 14-årig pige blev henvist fra den kommunale tandpleje til Kæbekirurgisk afdeling, Esbjerg Sygehus, for diagnostik og behandling af cystiske opklaringer bilateralt i underkæben. Patientens familie var kendt med flere tilfælde af GS på farens side, inklusive faren, søsteren, farmoren og oldefaren.

### Objektiv undersøgelse

*Ekstraoralt* – Ingen tegn på hævelse eller asymmetri. Ingen sensitivitetssudfald. Der blev ikke fundet hudforandringer, men scoliose samt øget omkreds af kraniet.

*Intraoralt* – Undersøgelsen viste et velholdt tandsæt. Ingen løse tænder. Imidlertid kunne der palperes en let ekspansion af processus alveolaris regio 8-8.

### Radiologisk undersøgelse

Panoramaoptagelse og CBCT viste en 45 x 25 x 22 mm unicystisk radiolucent opklaring omkring 8- svarende til højre ramus i underkæben samt en 30 x 16 x 19 mm unicystisk radiolucent opklaring omkring -8 i corpusdelen af underkæben (Fig. 1). I begge sider af underkæben var der tydelig knogleekspansion og udtynding af lingval kortikalknogle. I højre ▶

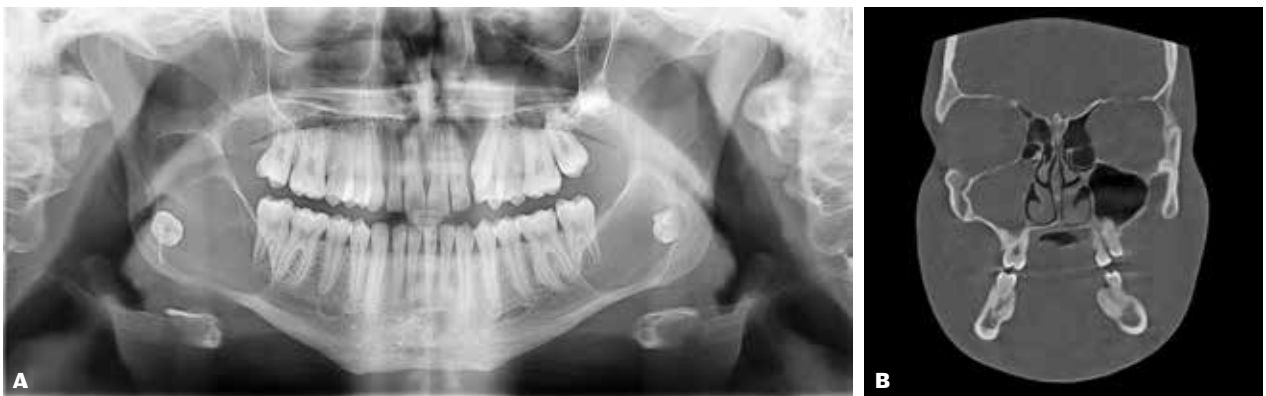## Diagnostiske kriterier

Major kriterier	Minor kriterier
Multiple basalcellekarinomer eller én BCC udviklet før 20-årsalderen	Anomalier af ribben: bifid, fusioneret, spredt
Odontogen keratocyste udviklet før 20-årsalderen	Øvrige skeletale malformationer: anomalier af vertebra, kyphoscoliosis, kort fjerde metakarpal, postaksial polydaktili
Palmare eller plantare pits	Makrocefali
Calcifikation af falx cerebri	Læbe- eller ganespalte
Medulloblastom	Ovarie- eller kardial fibrom
Kendskab til førstegradsslægtning med Gorlins syndrom	Lymfomesenterisk cyste
	Oftalmologiske anomalier: kongenit katarakt, kolobom, glaukom, hypertelorisme

**Tabel 1.** Diagnostiske kriterier for Gorlins syndrom (3).

**Table 1.** Diagnostic criteria for Gorlins Syndrome (3).

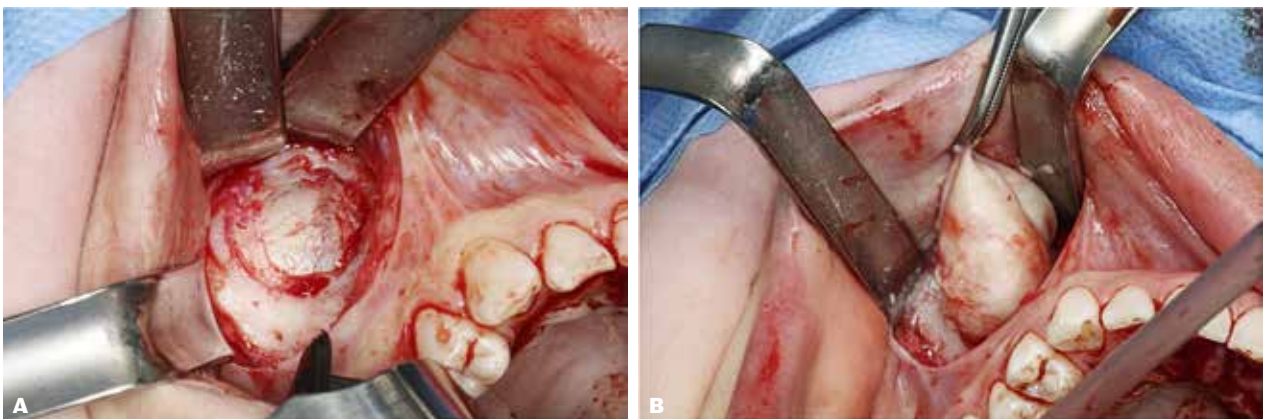
## Præoperativ røntgen



**Fig. 1.** Panoramaoptagelse og CBCT viste en unicystisk radiolucent opløring omkring 8- svarende til højre ramus i underkæben og omkring -8 i corpusdelen af underkæben samt fuldstændig rumopfyldning i højre sinus maxillaris.

**Fig. 1.** Panoramic x-ray and CBCT showed a unilocular radiolucency bilaterally in the lower jaw, and complete space filling in the right maxillary sinus.

## Kliniske fotos



**Fig. 2. A.** Åbning til cystebælg i højre sinus maxillaris og **B** enukleering.

**Fig. 2. A.** Opening to the cyst in the right sinus maxillaris and **B** enucleation.

sinus maxillaris sås fuldstændig opfyldning. Regio +3 sås cystisk kavitet på 12 x 13 x 14 mm beliggende palatinalt mellem 1+ og +3. Tand +3 var fuldt retineret, højt beliggende og let mesioverteret. Desuden var +8, 8-, -8 fuldt retineret og dybt beliggende med tæt relation til hhv. sinus maxillaris og canalis mandibulae.

### Tentativ diagnose

På baggrund af ovenstående anamnese samt klinisk og radiologisk undersøgelse blev der stillet følgende tentative diagnoser: keratocystis odontogenica, Gorlins syndrom

### Behandling

I generel anæstesi blev der indledningsvis lagt en incision i sulcus alveolobuccalis i højre side af overkæben. Efter frirougi-

nering blev der fenestreret facialt i forvæggen af sinus maxillaris, hvorefter cystebælgen kunne lokaliseres og ennukleeres (Fig. 2).

I regio +3 blev der lagt marginalt randsnit regio +2,3,4 med aflastninger +2 og +4 samt en marginal incision palatinalt med aflastning regio 2+. Cysten blev fjernet *in toto* efter facial fenestrering.

En mindre cyste med hvid cremet masse blev fjernet over kronen på +8, hvorefter +8 blev fjernet. I venstre side af underkæben blev der lagt en vestibulær incision fra forkanten af ramus til regio -6. Et knoglelåg svarende til 1,5 x 3 cm blev fjernet, hvorunder der kunne ses en intakt cystemembran. Denne blev forsigtigt fjernet sammen med -8 under hensyntagen til n. alveolaris inferior, som lå i bunden af kaviteten. Knoglelåget blev lagt tilbage og fikseret med en 1,5 mm L-plade (KLS Martin®).

Samme procedure udførtes i højre side af underkæben med fjernelse af cyste og 8- (Fig. 3). Det postoperative forløb var komplikationsfrit, og patienten blev udskrevet samme dag.

### Histologisk og genetisk undersøgelse

Som beskrevet i Fig. 4 var det histologiske billede foreneligt med keratocyster.

Patienten var igennem genetiske undersøgelser og blev genverificeret positiv for GS.

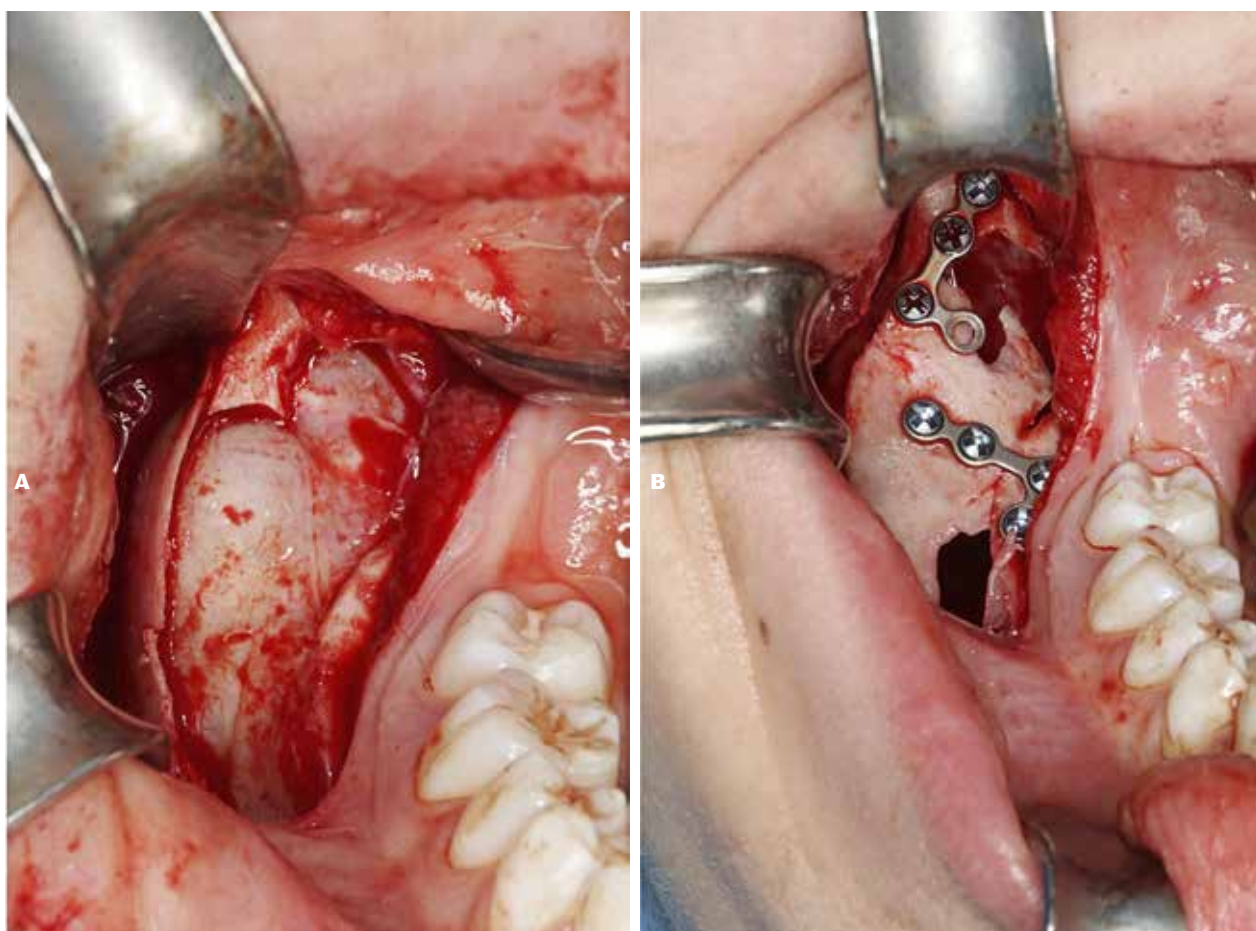
### Kontrol

Patienten blev set til kontrol to uger efter operationen. Ingen tegn på infektion, og der blev foretaget suturfjernelse. Patienten angav let nedsat sensibilitet bilateralt svarende til n. alveolaris inferior. Postoperativ røntgenkontrol i form af panoramaoptagelse viste tilfredsstillende forhold (Fig. 5). Ved tremåneders kontrol var der normal sensibilitet i begge sider af underlæbe/hage, og patienten var påbegyndt udredning for GS. Ved etårs kontrol

## Klinisk relevans

Keratocysten er en udviklingsbetinget odontogen cyste, som udgør 10 % af alle kæbecyster. Cysten ses hyppigt hos patienter med Gorlins syndrom og kendetegnes ved dannelse af keratindebris i cystens lumen, typisk i form af et cremelignende indhold. Eventuelle symptomer som hævelse og smerte kan opstå sent i sygdomsforløbet. Cysten diagnosticeres som regel i forbindelse med rutinemæssig radiologisk undersøgelse. Kendskab til de kliniske og radiologiske karakteristika samt differentialdiagnoser ved odontogen keratocyste er væsentlige ved vurdering af røntgenbilleder hos unge ligesom hos voksne patienter.

## Kliniske fotos

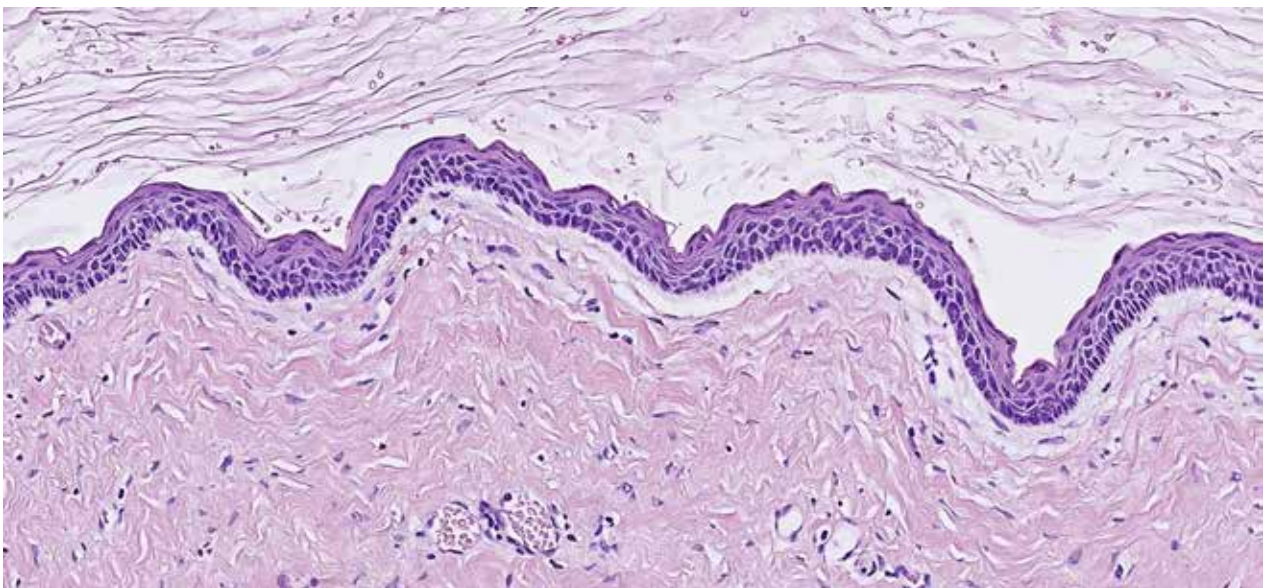


**Fig. 3.** Det tomme cystelumen efter kirurgisk fjernelse af forandringen i højre ramus i underkæben og fiksering af knoglelåg med to 1,5 mm L-plader (KLS Martin®).

**Fig. 3.** Enucleation of the pathological lesion and fixation of the osseous window with two 1.5 mm L-plates (KLS Martin®).



## Histologisk undersøgelse



**Fig. 4.** Udsnit af odontogen keratocyste, som indeholder lamelleret keratin og er beklædt med et ensartet tyndt epitel, hvori ses en overfladisk bølget parakeratose og palisaderende basalceller.

**Fig. 4.** Microscopic features of a typical odontogenic keratocyst, showing keratin squames inside the lumen and a thin epithelial lining with corrugated parakeratotic surface. Note the palisaded basal cell layer.

kunne der observeres ossøs healing bilateralt i underkæben uden tegn på recidiv hverken her eller svarende til sinus maxillaris (Fig. 6). Klinisk var der dog mistanke om recidiv palatinalt regio +2,3 på grund af let hævelse, som blev bestyrket på CBCT-scanning. Patienten fik foretaget cystektomi regio +2,3 under anvendelse af lokal analgesi. Den histologiske undersøgelse viste reaktive forandringer med fibrose og områder med trabekulært knoglevæv og repræsenterede således ikke et recidiv.

Patienten bliver nu fulgt på Center for sjældne sygdomme i Aarhus og følges regelmæssigt af sin ortodontist i den kommunale tandpleje. Patienten vil blive fulgt med årlige kontroller i mindst 10 år for at imødegå udvikling af recidiv.

## DISKUSSION

### Diagnostiske overvejelser

I artiklen præsenteres en 14-årig pige med GS og multiple keratocyster bilateralt i overkæben og underkæben. Diagnosen GS bliver her stillet på baggrund af familieanamnesen med GS, den radiologiske præsentation af multiple cystiske forandringer i både over- og underkæbe, det histologiske billede foreneligt med keratocyster og den positive genest. Desuden er de kliniske fund scoliose og den øgede kranieomkreds manifestationer forenelige med diagnosen GS.

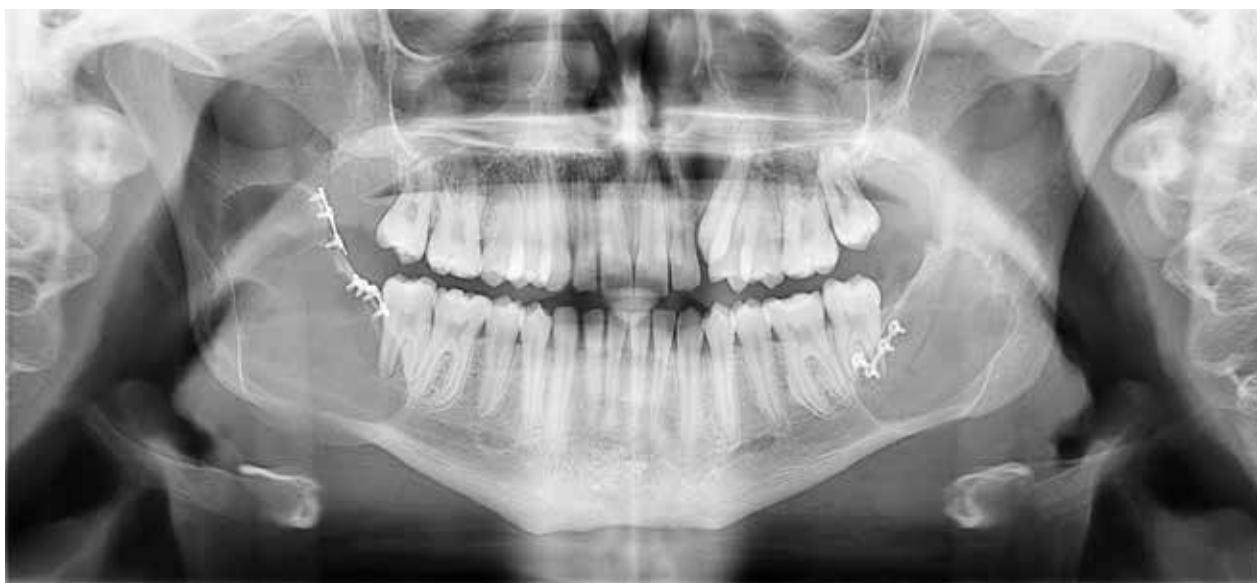De væsentligste differentialdiagnoser til keratocysten omfatter follikulær cyste og unicystisk ameloblastom.

En follikulær cyste er en udviklingsbetinget odontogen cyste og udgør ca. 20 % af alle epitelbeklædte cyster i kæberne. Den findes oftest hos patienter i 10-30-årsalderen. Cysten ses i rela-

tion til en retineret tand. Små cyster er som regel asymptomatiske, mens der ved større læsioner kan ses knogleekspansion. Bliver cysten inficeret, kan der opstå smerter og hævelse. Det radiologiske billede viser en unilokulær opklaring, som ses i relation til kronen af en retineret tand. Cysten ses histologisk med en epitelbeklædning, som består af uforhornet pladeepitel og reduceret emaljepitel. Behandlingen af den follikulære cyste er kirurgisk. Den består af enukleation af cysten samt fjernelse af den retinerede tand. I det aktuelle patienttilfælde er det radiologiske og histologiske billede med til at adskille keratocysten fra follikulærcysten (1,9).

Unicystisk ameloblastom (UA) er en sjældent forekommende benign odontogen tumor. UA er en undergruppe af ameloblastomer og præsenterer sig histopatologisk, til forskel fra de øvrige ameloblastomtyper, med et cystisk hulrum. UA udgør 5-20 % af alle intraossøse ameloblastomer. Tumoren optræder hyppigst hos yngre patienter, og > 90 % findes i underkæben og med en ligelig fordeling mellem mænd og kvinder. UA er ofte asymptomatiske, men kan give anledning til symptomer i form af tiltagende hævelse og smerter. Radiologisk ses UA som en velafgrænset uni- eller multilokulær radiolucent forandring og ofte i relation til en retineret tredjemolar. Histologisk kan UA inddeles i tre typer: luminal, intraluminal og mural. Ved den luminal type ses en cyste beklædt med epitel med opbygning som ameloblastom, dvs. cylindriske epitelceller med palisadestillede kerner polariseret væk fra basalmembranen, og herover (luminalt) stellat retikulum-lignende epitel. I den intraluminale type ses en eller flere projektioner

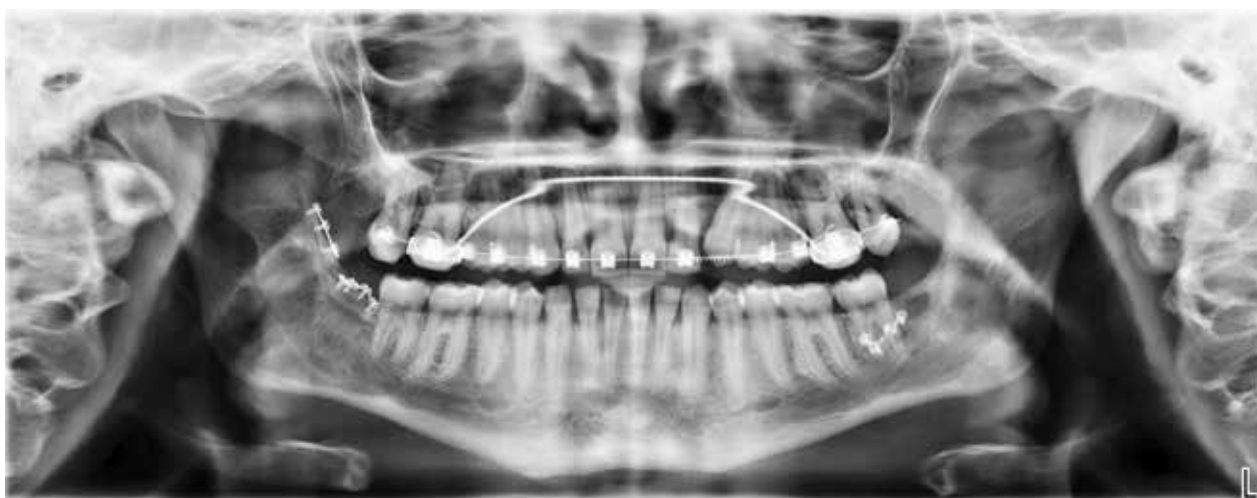## Postoperativ røntgen



**Fig. 5.** Panoramaoptagelse til kontrol viste komplet fjernelse af keratocysterne.

**Fig. 5.** Panoramic x-ray at follow-up showed complete removal of the cystic lesions.

## 1 år postoperativ røntgen



**Fig. 6.** Panoramaoptagelse ved etårs kontrol viste komplet ossøs healing bilateralt i underkæben uden tegn på recidiv.

**Fig. 6.** Panoramic x-ray at the 1-year follow-up showed complete osseous healing bilaterally in the mandible with no evidence of recurrence.

af cysteepitelet ind i cystelumen, og ved den murale type ses bindevævet i cystevæggen at være infiltreret af øer af ameloblastom. Den murale type har formentlig en høj recidivtendens som konventionelt ameloblastom, mens den lumenale og intraluminale type har lavere recidivtendens. Det unicystiske ameloblastom behandles oftest med enukleation og curettage (1). I det aktuelle patienttilfælde er det kun det histologiske

billede, der adskiller keratocysten fra det unicystiske ameloblastom. Både unicystisk ameloblastom og keratocysten kan ses i en ung alder.

### Behandlingsstrategier

Enukleering og curettage, også kaldet cystektomi, er i dag "gold standard" for behandlingen af OKC. Enukleation er det ki- ▶

rurgiske indgreb, hvor hele den cystiske læsion fjernes. Cystevæggen ved en OKC er tynd og skrøbelig, hvorfor det sjældent kan lykkes at få cysten ud i intakt form (9). Efter enukleation af cysten curretteres den underliggende knogle, så de eventuelle resterende cystefragmenter derved fjernes. Hvis der udover cystevæv fjernes et tyndt lag overfladisk knogle, kaldes proceduren for perifer ostektomi (9).

En cystotomi er en mere konserverende behandling, som har til formål at evakuere cysteindholdet ved at udføre en fenestrering eller åbning af cystevæggen (9,10).

Der fjernes en større del af cystevæggen, inklusive den overliggende knogle, for derefter at indsætte et dræn til skylning af cystekaviteten. Det kirurgiske indgreb danner en åbning fra cysten gennem drænet til resten af den orale kavitet, som patienten selv skal holde ren i en periode på 6-12 måneder. Kaviteten aftager i størrelse, efterhånden som helingen skrider frem (9). En cystotomi kan være vanskelig at udføre hos unge patienter, da det kræver en god vedholdenhed. Desuden er den lange behandlingstid med til at reducere patientens livskvalitet (11). En cystotomi bør ikke udføres uden efterfølgende at enukleere cysten, da der er begrænset evidens for procedurens effektivitet, når den udføres alene (9). Den bør anvendes ved større cystiske læsioner, da en skrumpning af læsionen mindsker risikoen for patologisk fraktur af underkæben eller skade på tandanlæg eller andre anatomiske strukturer (9).

Ved en resektion fjernes hele cystelæsionen og op til 1 cm af den sunde omkringliggende knogle. En så radikal behandling er sjældent indikeret, da det nødvendiggør en omfattende kirurgisk rekonstruktion og protetisk rehabilitering af området (9).

Det bør understreges, at der stadig mangler evidens for at retfærdiggøre, at en behandlingsmetode skal vælges frem for

en anden. En Cochrane systematisk undersøgelse af Sharif et al. fra 2015 (10) kunne konkludere alene for patienter uden GS, at de ikke var i stand til at måle effektiviteten af de forskellige behandlingsstrategier for OKC grundet manglen på randomiserede kontrollerede studier (9,12).

Goldberg et al. rapporterede i 2011 (14) en regression af OKC hos patienter med GS, som var i behandling med Vismodegib, et antineoplastisk middel, som anvendes til behandlingen af basalcellecarcinom. Præparatet får OKC-læsioner til at skrumpne og vil måske i fremtiden kunne anvendes før et kirurgisk indgreb. Der mangler dog yderligere videnskabelig evidens for effekten af Vismodegib på GS-associerede odontogene keratocyster (13).

Ved valg af de mere konserverende behandlingsstrategier er recidivfrekvensen høj, hvorfor et langvarigt klinisk og radiologisk kontrolforløb er nødvendigt (3,4). Radiologisk kontrol for GS-associeret keratocyste anbefales hvert andet år, hvis der ingen cyste er, og hvert tredje år som langtidsopfølgning efter det fyldte 30. år. En patient med GS skal derudover visiteres én gang årligt af en pædiater eller speciallæge i onkologi. Her vil patienten blive udredt for øvrige kliniske manifestationer af syndromet og instrueret i selv at genkende alvorlige symptomer (15).

På Kæbekirurgisk afdeling, Esbjerg Sygehus, kontrolleres patienter med keratocyste rutinemæssigt et, to, tre, fem, syv og 10 år efter påvisning af keratocyste, såfremt der ikke findes recidiv. Patienter med GS bliver ud over disse kontroller fulgt på Center for Sjældne Sygdomme i København og Aarhus.

#### SAMTYKKE

Patienten har givet tilladelse til at bringe kliniske billeder og oplysning om gentest. ♦

## ABSTRACT (ENGLISH)

### GORLINS SYNDROME - A PATIENT CASE WITH MULTIPLE KERATOCYSTS

**BACKGROUND** - Gorlins syndrome is a rare autosomal dominant disorder, where a frequent clinical manifestation is the occurrence of odontogenic keratocysts. These are classified as developmental odontogenic cysts and are most frequently seen in the lower jaw. Histopathologically, a keratocyst presents itself as a cystic lesion with a lumen containing keratin debris. Any symptoms such as pain and swelling can occur late into the course of the disease. Radiologically, the keratocyst is characterized as a uni- or multilocular radiolucency with a corticated border against the surrounding bone.

**CASE STUDY** - A 14-year-old girl was referred from the municipal dental care to the Department of Oral and Maxillofacial Surgery, Esbjerg Sygehus for diagnosis and treatment of

cystic radiolucencies bilaterally in the lower jaw. Panoramic x-ray and Cone Beam Computer Tomography showed complete space filling in the right maxillary sinus and a unicystic radiolucency on the left side of the upper jaw and bilaterally in the lower jaw. The teeth 23, 28, 38 and 48 were fully retained and in close relation to the cystic lesions. The treatment included surgical removal of the cysts and removal of the wisdom teeth 28, 38 and 48. Histological examination verified the diagnosis of odontogenic keratocyst.

**CONCLUSION** - The odontogenic keratocyst is frequently found in patients with Gorlins syndrome and the diagnosis is based on a clinical, radiological and histological examination. The cyst is treated by surgical removal and the recurrence rate is high. A prolonged clinical and radiographic follow-up is therefore necessary.

## LITTERATUR

1. Neville BW, Damm DD, Allen CM et al. Oral and maxillofacial pathology, 4<sup>th</sup> ed. St Louis: Elsevier, 2016.
2. Larsen AK, Mikkelsen DB, Hertz JM et al. Manifestations of Gorlin-Goltz syndrome. Dan Med J 2014;61:A4829.
3. Kiwilsza M, Sporniak-Tutak K. Gorlin-Goltz syndrome – a medical condition requiring a multidisciplinary approach. Med Sci Monit 2012;18:145-53.
4. Ortega-Garcia-de Amezaga A, Garcia-Arregui O, Zepeda Nuno S et al. Gorlin-Goltz syndrome: clinicopathologic aspects. Med Oral Patol Oral Cir Bucal 2008;13:E338-43.
5. Lo Muzio L. Nevroid basal cell carcinoma syndrome (Gorlins syndrome). Orphanet J Rare Dis 2008;3:32.
6. Nayak MT, Singh A, Singhvi A et al. Odontogenic keratocyst: what is in the name? J Natur Sci Biol Med 2013;4:282-5
7. WHO. WHO classification of Head and Neck Tumours, 2017.
8. Reibel J, Kragelund C. Ny WHO-klassifikation: odontogene cyster og tumorer samt potentielt maligne lidelser – en opdatering. Tandlægebladet 2018;3:2-11
9. Shear M, Speight PM. Cysts of the oral and maxillofacial regions. 5<sup>th</sup> ed. Oxford: Wiley-Blackwell, 2022.
10. Sharif FNJ, Oliver R, Sweet C et al. Interventions for the treatment of keratocystic odontogenic tumours. Cochrane Database Syst Rev 2015;2015:CD008464.
11. Hupp JR, Tucker MR, Elis E. Contemporary oral and maxillofacial surgery, 6<sup>th</sup> ed. St Louis: Elsevier, 2014.
12. Nilius M, Kohlhasse J, Lorenzen J et al. Multidisciplinary rehabilitation of an adolescent suffering from juvenile Gorlin-Goltz syndrome – a case report. Head Face Med 2019;15:5.
13. Booms P, Harth M, Sader R, et al. Vismodegib hedgehog signaling inhibition and treatment of basal cell carcinomas as well as keratocystic odontogenic tumors in Gorlins syndrome. Ann Maxillofac Surg 2015;5:14-9.
14. Goldberg LH, Landau JM, Moody MN. Resolution of odontogenic keratocysts of the jaw in basal cell nevus syndrome with GDC-0449. Arch Dermatol 2011;147:839-41.
15. Guerrini-Rousseau L, Smith MJ, Kratz CP. Current recommendations for cancer surveillance in Gorlins syndrome: a report from the SIOPE host genome working group (SIOPE HGWG). Fam Cancer 2021;20:317-25.