

# Akutte skader og komplikasjoner ved behandlingsprosedyrer i munnhulen

Torun Bågenholm, Sølve Hellem og Knut Tornes

Ved tannbehandling vil uhell med skade til følge alltid kunne forekomme. Mange slike komplikasjoner kan løses ved enkle tiltak under inngrepet, mens andre krever henvisning til spesialist. Ved akutte problemer er utøverens kompetanse og erfaring avgjørende for et senere ukomplisert forløp. Denne artikkelen beskriver en del akutte situasjoner, komplikasjoner og skader som kan oppstå ved inngrep i munnhulen og hvordan disse kan tas hånd om. Profylaktiske tiltak for å unngå slike problemer er viktig i denne sammenheng. Ofte må den oppståtte, akutte situasjonen løses midlertidig, mens en utbedring av selve skaden skjer på et senere tidspunkt. Skader som skyldes uhell under behandling kalles iatrogene skader.

Ved kirurgisk behandling er behandleren til en viss grad forberedt på akutte situasjoner som uventet blødning, dislokasjon av tannrøtter, perforasjon til kjevehulen og lignende. Men ved enhver behandling i munnhulen med roterende, skjærende eller andre instrumenter vil uhell med skade til følge kunne oppstå. De øyeblikkelige tiltak vil være vesentlige for å begrense eventuelle senfølger. Av største viktighet er informasjon til pasienten om hva som har skjedd og hva som skal gjøres for å løse problemet. Komplikasjoner som rotfrakturer i alveolen under ekstraksjon, filfrakturer eller sideperforasjoner under endodontisk behandling, overfladisk skade av nabotenner eller andre problemer begrenset til tenner eller alveoler, vil ikke bli omtalt. Slike komplikasjoner krever i mindre grad øyeblikkelig hjelp. Mestring av akutte blødninger vil naturlig nok få bred omtale.

## Blødning

Akutt blødning som oppstår under eller etter dentoalveolær kirurgi er en ubehagelig og ikke sjelden en dramatisk opple-

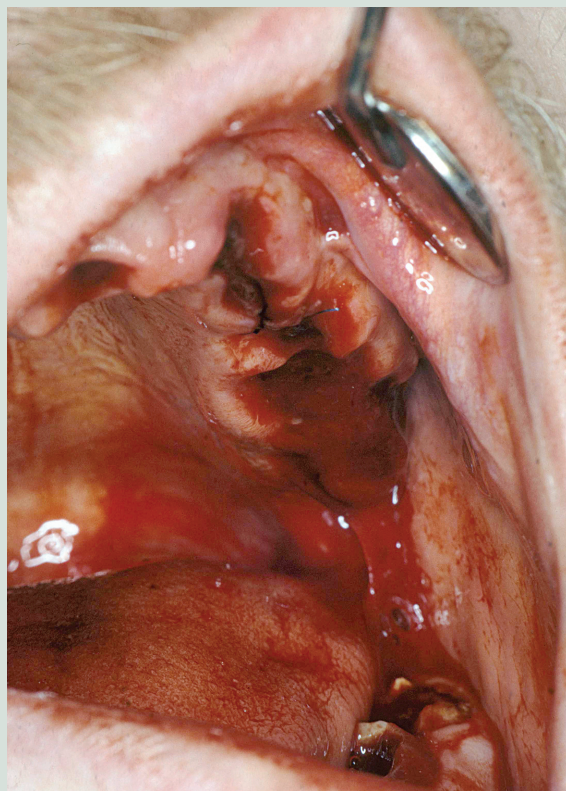


Fig. 1. Postoperativ blødning etter totalekstraksjon i overkjeven.

velse både for pasienten og for den behandlende tannlegen (Fig. 1). Ofte kreves det raske og effektive tiltak for å forhindre alvorlige konsekvenser.

Årsaken til blødningen kan være forstyrrelser i hemostasen, anatomiske variasjoner, misdannelser av blodkar eller bruk av feilaktig kirurgisk teknikk. De aller fleste blødninger i forbindelse med kirurgi har sin årsak i en mekanisk skade av blodkar. For å unngå at uforutsette blødninger oppstår, behøves, utenom adekvate kunnskaper i topografisk anatomi, kunnskap om den normale hemostasen, anatomiske avvik og andre tenkbare årsaker til blødninger samt hvilke forebyggende og terapeutiske tiltak som bør vurderes. Ved mistanke om forstyrrelser i hemostasen bør pasienten henvises for utredning før et kirurgisk inngrep utføres.

#### Den normale hemostasen

Prinsippet for hemostase er at blodet flyter gjennom intakte blodkar og koagulerer ved plassen til en karskade. Forutsetningen for at dette skal fungere er at man har et normalt sammensatt blod med normal flyt i blodkar med normale karvegger og at øvrige naturlige forsvarsmekanismer fungerer. For å forenkle forståelsen av hemostaseprosessen kan man dele den opp (Tabell 1).

Når det inntreffer en karskade, skjer det kontraksjon av blodkaret for å redusere gjennomstrømmingen. Samtidig adhererer trombocytene til det blottlagte subendotelet pga. affinitet til kollagen med hjelp av v. Willebrandfaktoren. Når trombocytene har adherert til subendotelet, forandres trombocytmembranen og trombocytene frisetter en mengde substanser. Disse koagulasjonsaktive stoffene får trombocytene til å klebe seg til hverandre, dvs. aggregere, og danne en trombocytplugg, som stopper blødningen (Fig. 2). Dette forløpet måles som *blødningstid* (normalverdi etter Ivy 4-11 min.) og er et mål på den primære hemostasen og på trombocyttenes funksjon. Samtidig aktiverer disse frisatte

stoffene sammen med vevsfaktorer fra subendotelet koagulasjonen, som gjennom en kjedereaksjon mellom 13 koagulasjonsfaktorer danner fibrin, som stabiliserer den nydannede trombocytpluggen. Dette skjer ved at det dannes et nettverk av fibrintråder på trombocyttenes overflate i trombocytpluggen (Fig. 3). Under sårtilhelingen vil koagelet gjennom en fibrinolyse suksessivt løses opp og erstattes med nydannet vev (1).

#### Forstyrrelser i hemostasen

Forstyrrelser i hemostasen har sin årsak i defekter i en eller

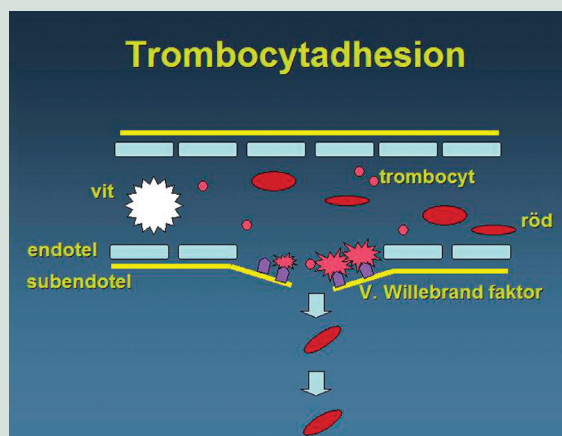


Fig. 2. Primær hemostase innledes av trombocytadhesjon til subendotelet før aggregasjon og dannelse av trombocytplugg.

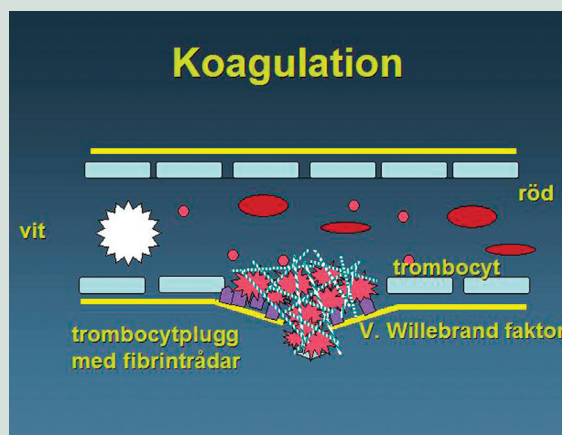


Fig. 3. Trombocytpluggen er stabilisert av et fibrinnett gjennom aktivisering av koagulasjonsfaktorer på trombocyttenes overflate.

Tabell 1. Hemostase prosessen.

Primær hemostase	Dannelse av trombocytplugg	Trombocytter, blodkarvegg
Koagulasjon	Dannelse av fibrinnett	13 koagulasjonsfaktorer
Fibrinolyse	Oppløsning av fibrinnett	Enzymet plasmin

Tabell 2. Eksempler på årsaker til defekt primær hemostase.

Idiopatisk trombocyttopen purpura ITP	Heparin
Maligne blodsykdommer	Cytostatika
Tumorcelleinfiltrasjon	Valproinsyre/ valproat
Uremi	NSAID
Lever sykdommer	Acetylsalicylsyre
Myeloproliferative sykdommer	Ticlid® (ticlopedin)
Alkoholisme	Plavix® (clopidogrel)

flere deler av hemostasekjeden og kan være medfødte eller ervervede. Alle hemostasedefekter kan være av varierende alvorlighetsgrad, fra milde forstyrrelser til svært alvorlige og tilstander som er vanskelige å behandle. Det er ikke så uvanlig at slike blødningstendenser oppdages primært i forbindelse med en tannekstraksjon.

Karakteristisk for en defekt hemostase er hud- og slimhinneblødninger, dannelsen av hematomer etter minimale traumer, ecchymoser, peteccier, neseblødninger og rikelige menstruasjonsblødninger. Ved redusert primær hemostase vil det ved operasjoner eller trauma kunne oppstå uforklarlige langvarige og sivende blødninger fra sårområdet samtidig som blodet leverer seg i operasjonsfeltet.

Ved en nedsatt koagulasjon minsker eller stopper blødningen primært pga. at det dannes en trombocyttoplugg, men senere fortsetter blødningen og man ser ingen koagler i operasjonsområdet.

### Defekt primær hemostase

I den primære hemostasen (Tabell 2) er det uvanlig med defekter i karveggene som årsak til blødning. Trombocytopenier eller trombocytffunksjonsdefekter er atskillig hyppigere som årsak til en redusert primær hemostase.

*Trombocytopeni* beror enten på lav produksjon i benmargen eller på en øket nedbrytning perifert. En redusert produksjon av trombocytter kan være sekundær til sykdommer som affiserer benmargen og til benmargsupprimerende medisiner som cytostatika. Normalverdien for trombocytter (TPK – Trombocytt Partikkel Konsentrasjon) ligger mellom  $150\text{--}400 \times 10^9 /\text{l}$ . Ved  $\text{TPK} < 80 \times 10^9 /\text{l}$  vil man ha en forlenget blødningstid og blødningssymptomer oppstår ved  $\text{TPK}$  på  $50 \times 10^9 /\text{l}$ .

Ved *trombocytffunksjonsdefekter* har pasienten et normalt

antall trombocytter, men disse kan ikke aggregere eller adherere på normal måte og ikke stoppe en blødning primært gjennom dannelse av en trombocyttoplugg. Medisinering med trombocyttaggresjonshemmere som acetylsalicylsyre (Trombyl®), klopidogrel (Plavix®) og ticlopedin (Ticlid®) gir en mild hemming av den primære hemostasen, mens dipyridamol (Persantin®) ikke gir forlenget blødningstid. Ved medisinerings av trombocyttaggresjonshemmere behøver disse preparatene ikke seponeres før dentoalveolærkirurgi, men ekstraksjonsalveoler bør sutureres og det bør legges et lokalt hemostatikum i sårhulen.

*Von Willebrands sykdom* er en arvelig, ikke kjønnsbundet, dominant sykdom, hvor det skjer en redusert frisetting eller frisetting av defekte von Willebrand-faktorer. Dette innebærer at trombocytterne har nedsatt adhesjon og aggregasjon, samtidig som disse pasientene også har en nedsatt koagulasjon på grunn av lavere nivå av koagulasjonsfaktor VIII. Kirurgisk behandling av slike pasienter krever samarbeid med hematolog.

### Forstyrrelser i koagulasjonen

*Blødersykdom (hemofili A og hemofili B)* er den vanligste kongenitale koagulasjonsdefekten. Begge arves recessivt bundet til x-kromosomet og rammer menn mens kvinner blir bærer av anlegget. Milde hemofilier diagnostiseres ofte i forbindelse med rikelige blødninger etter traume eller kirurgiske inngrep. Pasienter med moderate eller alvorlige former av hemofili vil alltid vite om sin sykdom og at spesielle tiltak må gjøres forut for både lokalanestesi og mindre kirurgiske inngrep. All kirurgi hos pasienter med slike blødersykdommer skjer på institusjon i nært samarbeid med hematologiske avdelinger.

Den vanligste koagulasjonsforstyrrelsen er ervervet og forårsakes av *antikoagulationsbehandling* med K-vitaminantagonisten warfarin (Waran®, Marevan®) som reduserer syntesen i leveren av de K-vitaminavhengige koagulasjonsfaktorene II, VII, IX og X. Ved levercirrhose har pasientene også en redusert syntese av koagulasjonsfaktorene. Blodets evne til å koagulere i forhold til disse faktorene måles i PK (Protrombin-Komplex) og uttrykkes i INR (*International Normalized Ratio*). Friske pasienter som ikke behandles med warfarin har en INR rundt 1,0. Forhøyet INR viser hvor mye forlenget koagulasjonen er, sammenlignet med en frisk pasient. Terapeutisk nivå ved antikoagulasjonsbehandling ligger mellom INR 2,1 – 3,5. De høyeste verdiene kreves hos pasienter med mekaniske hjerteklaffer (2). Det foreligger mange lokale prosedyrer på hvordan pasienter under antikoagulasjonsbehandling skal tas hånd om ved tannekstraksjoner. I dag er man etter hvert enig om at faren for al-

vorlig tromboembolisk komplikasjon ved seponering eller reduksjon av warfarin er større enn faren for alvorlig blødning ved opprettholdelse av warfarinmedikasjonen (3). Ved tannekstraksjon hos pasienter med warfarinmedikasjon kreves at inngrepet utføres av tannlege som er fortrolig med ulike metoder for lokal hemostase og atraumatisk teknikk (4, 5).

Ved infeksjoner i operasjonsområdet får man en øket lokal fibrinolyse, som også kan føre til postoperative blødninger. Generell hyperfibrinolyse kan ses sekundært til levercirrhose, prostata- og pankreascancer, leukemi og store hemangiomer.

#### Tiltak før det kirurgiske inngrep

I pasientundersøkelsen før et kirurgisk inngrep inngår opp- tak av anamnese, røntgenundersøkelse og klinisk under- søkelse. På røntgenbilder kan man oppdage anatomiske va- riasjoner som for eksempel kartegninger retromolart i un- derkjeven (Fig. 4), som kan gi opphav til problematiske blødninger hvis blodkarene er store. Enkelte generelle syk- dommer og medisineringer kan redusere hemostasen og dermed føre til blødningskomplikasjoner.

Varselsignaler om at øket blødningsrisiko foreligger utgjøres blant annet av

- hematomdannelse ved mindre traumer
- langvarig blødning ved mindre sårskader
- langvarig blødning etter tannekstraksjon eller annet kirurgisk inngrep
- arvelig koagulopati eller blødersykdom
- medisinerings med trombocyttagregasjonshegger, cy- tostatika, NSAID eller antikoagulantia
- generelle sykdommer som levercirrhose, prostatacan- cer, benmargssykdommer m.m.

Ved siden av interaksjoner av legemidler finnes det også fle- re naturlegemidler som interfererer med og forsterker lege- midler, som for eksempel warfarin (Tabell 3). Både pasient og terapeut kan være uvitende om dette og ikke sjelden ute- later pasienten å fortelle om anvendelse av alternative pre- parater.

#### Blødning under og etter en operasjon

Når det skjer en blødning, er det viktig at operatøren opp- trer rolig slik at pasienten føler seg trygg. Ved alle blødning- er er det viktig å lokalisere kilden til blødningen slik at man kan sette inn inadekvate tiltak for å stoppe den. Frem- gangsmåten er prinsipielt lik ved alle blødninger. Ved en postoperativ blødning er det ofte vanskelig å lokalisere utgangspunktet på grunn av blodansamlingen i munnhulen.

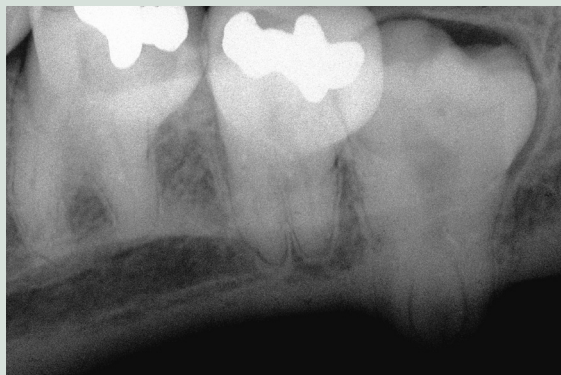

Fig. 4. Regio 38 med retromolart utvidet blodkar. Disse kare- ne kan være like brede som mandibularkanalen og forårsake kraftig blødning ved kirurgi.

Munnen må suges og spyles ren for blod og koagel for at en skal danne seg en oppfatning av blødningens lokalisasjon og alvorlighetsgrad.

Ved de aller fleste blødninger kan man få primær hemo- stase ved kompresjon direkte mot blødningsstedet. Dette mekaniske trykket gjøres manuelt eller ved at pasienten bi- ter på en fuktet kompress. For den videre behandlingen er det vesentlig at det aktuelle området er lokalbedøvet. Det er

Tabell 3. Preparater som kan potensiere effekten av Waran® (warfa- rin). Se også legemiddelsinformasjon om warfarin.

Coenzym Q10	Clindamycin
Hvitløk	Erythromycin
Ingefær	Metronidazol
Ginkgo biloba	Miconazol
Ginseng	Tetracykliner
Johannesurt	Cimetidin
Alkohol	Disulfiram Lovastatin
Analgetika	Tiazider
Acetaminophen	Tamoxifen
NSAID inkl. cox-2 hemmere	Urikinase
Propoxyphene	Tricykliske antidepressiva
Salicylika	Vitamin E

Tabell 4. Eksempler på lokale hemostatika.

Produkt	Produsent	Virkningsstoff	Indikasjon
Surgicel Surgicel Fibrillar Surgicel Nu-knit	Johnson & Johnson	Resorberbar oksydert cellulose. Mest mekanisk effekt, sveller i kontakt med blod. Inaktiverer trombin pga. lav pH	Kan benyttes ved alle typer av blødning. Blir gelatinaktig etter 24-48 timer. Materialmengden bør begrenses pga. fremmedlegeme-reaksjon, som forstyrrer sårtilhelingen
Lyostypt	Braun Medical	Bovint lyofilisert kollagen. Trombocytene adhererer og aggregerer til kollagenstrukturen	Bra ved mildere hemostase og diffuse kapillære blødninger. Resorberes i løpet av 3 uker
TissuFleece TissuFoil TissuCone	Baxter	Equint lyofilisert kollagen. Virker som øvrig kollagen	Milde hemostase-forstyrrelser og diffuse kapillære blødninger
Cyklokapron	Pharmacia	Tranexamsyre, fibrinolysehemmer. Tabletter brukes for generell behandling. 5% løsning til munnskylling	Sårbehandling ved operasjon. Munnskylling postoperativt

best å bruke lokalanestesi uten adrenalin, slik at blødningskilden ikke kamufleres på grunn av karkontraksjon. Operasjonsområdet blir så eksponert, eventuelle suturer fjernes og sårområdet spyles rent for blod og koagler. Ofte slutter blødningen når alle koagler er fjernet. Granulasjonsvev i området skal skrapes bort fordi dette karrike vevet ofte bidrar til blødningen.

Kommer blødningen fra et distinkt punkt kan dette koaguleres med elektrokirurgi eller en oppvarmet kulestopper.

En annen mulighet er å applisere et lokalt hemostatikum

(Tabell 4) på blødningsstedet med etterfølgende kompresjon. Et godt førstehandsprodukt er Surgicel, som kan brukes ved alle typer blødninger, både ved lesjon av større blodkar og ved milde forstyrrelser av hemostasen. Materialet legges på plass med tørr pinsett og komprimeres mot blødningsstedet med en fuktet kompress. Før et lokalt hemostatikum appliseres skal sårområdet suges så tørt som mulig.

Ved diffuse blødninger kan sårhulen spyles med 5% Cyklokapronløsning før suturering. Det bør sutureres tett, og suturknutene skal strammes slik at man får en kompresjonseffekt (Fig. 5). Hvis det blødende karet ligger i bløvevet, kan man gjøre en omstikning, dvs. en dyp sutur, som omfatter karet og vevet omkring. Etter avsluttet suturering bør pasienten bite på en fuktet kompress over sårområdet i 30-60 minutter. Grunnen til dette er at den nydannete trombocyt-pluggen skal rekke å bli forsterket av fibrindannelse. For å redusere den fibrinolytiske aktiviteten i munnhulen kan pasienten skylle munnen 4-6 ganger daglig i 2 minutter med en 5% Cyklokapronløsning i 1-10 dager (6, 7).

Ved postoperative blødninger bør pasientens anamneseopplysninger kontrolleres slik at en ikke går glipp av viktige fakta, som for eksempel hvilke analgetika pasienten har tatt siste uke. Ved postoperative blødninger bør det ordineres analgetika som ikke gir øket blødningstendens for eksempel paracetamol med eventuelt tillegg av kodein.

Behandlingen avsluttes med god informasjon om for-

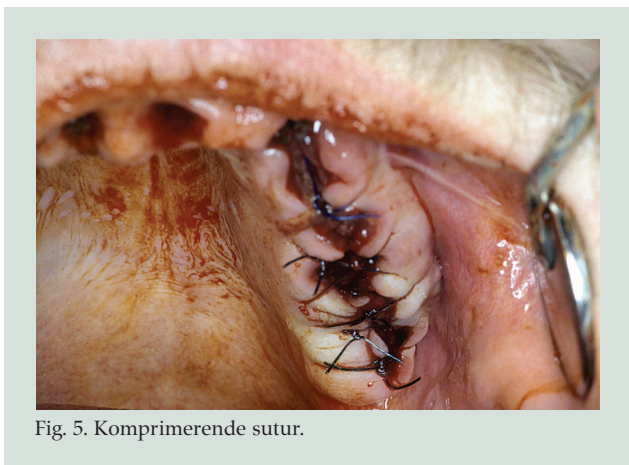

Fig. 5. Komprimerende sutur.

holdsregler til pasienten for å unngå at ny blødning oppstår. En bør merke seg at pasienter med hemostaseforstyrrelser ikke blør kraftig ved mindre traumer, men de blør lengre.

#### Huskeliste ved blødning

- kompresjon
- lokalanestesi uten adrenalin
- fjerne suturer, skylle og suge rent, inspeksjon
- ev. lokalt hemostatikum, ny kompresjon
- resuturering
- kontrollere anamneseopplysningene
- kompresjon >30 min.
- analgetika skal ikke være ASA eller NSAID.

#### Skade av nerver

Skade av en nerve er en kjedelig komplikasjon, som ofte ikke oppdages før virkningen av lokalbedøvelsen går ut og pasienten fortsatt har manglende sensibilitet i den aktuelle nerven.

Nervus alveolaris er mest utsatt for skader, etterfulgt av nervus lingualis. Skade av motoriske nerver (nervus facialis) er uhyre sjelden. Selve nerveskaden kan variere fra total (neurotmesis) med deling av både nerve og nervehinne til skade uten anatomisk forandring (neuropraxia). De aller fleste nerveskader observeres for regenerasjon og eventuelle tiltak settes inn senere. Partielle sensibilitetsutfall vil i de aller fleste tilfellene bedre seg med tiden. Ved komplett og plagsomt utfall vil det bli aktuelt med nerveparasjon (8) eller soft-laserbehandling (9). Akuttbehandling er vanligvis ikke aktuelt, men ved mistanke om nervelesjon kan det gjøres enkelte tiltak.

*Nervus alveolaris inferior* kan skades ved forskjellige prosedyrer:

- Ved fjerning av dyptliggende visdomstener i underkjeven. Rotanatomien er ofte komplisert og røttene kan gripe om nerve/karbunten. God røntgendiagnostikk og kirurgisk teknikk vil forebygge slike skader, men instrumentering i alveolen kan også gi nerveskade (10). Ved mistanke om skade skal det taes postoperativt røntgenbilde. Er en tannrot, et fremmedlegeme eller et bensekvester trykket ned i mandibularkanalen, må dette snarest bli fjernet. Rask henvisning til spesialist må vurderes.
- Ved endodontisk kirurgi på premolarer og molarer i underkjeven. Avstanden mellom kanalen og rotspissene kan være liten og fare for nerveskade må vurderes. Pasienten skal orienteres om en slik mulighet.

- Ved tannimplantatbehandling i premolar- og molarområdet. Her kreves det nøye planlegging av lengden på implantatene. Foramen mentale skal identifiseres under inngrepet og være en indikator for implantatplassering. Ved mistanke om kontakt med mandibularkanalen er det indisert med postoperativ røntgenundersøkelse. Hvis implantatet står i kanalen, må det snarest mulig skrues opp fra denne posisjonen (Fig. 6).
- Nervus mentalis er endegrenen til nerven. Denne ligger utsatt til for kuttskader, blant annet av roterende metallskiver eller polérskiver. Nervesutur av en slik skade er vanskelig, men bør vurderes og krever henvisning til spesialist. Hos pasienter med atrofiske kjever vil ofte foramen mentale være plassert på toppen av kjevekammen. Dette må tas hensyn til ved bruk av skjærende instrumenter i området ved biopsi, fjerning av hyperplasier og lignende.

*Nervus lingualis* er også utsatt for skader. Nervens forløp er like lingualt for visdomtannen. Anatomiske og MR-studier (11, 12) har vist at nerven i mange tilfeller ligger i kontakt med den linguale benplate ved visdomstannen og i 10-17 % over bennivået i området. Kirurgisk fjerning av visdomstener og instrumentering i dette området kan føre til nerveskade. *Robinson & Smith* (13) oppgir 0,3% permanente skader ved standard metode for fjerning av visdomstener. Ved

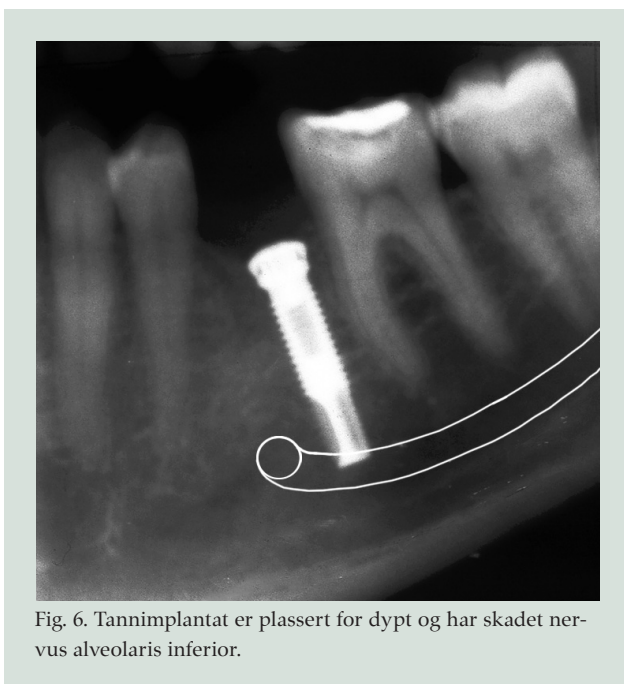


Fig. 6. Tannimplantat er plassert for dypt og har skadet nervus alveolaris inferior.

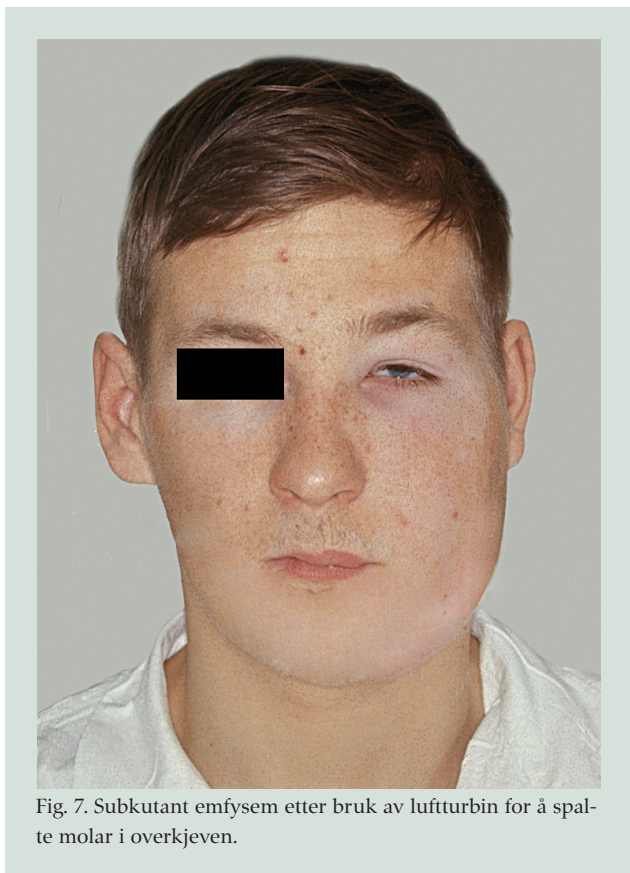

Fig. 7. Subkutant emfysem etter bruk av luftturbin for å spalte molar i overkjeven.

åpenbar skade av nerven bør pasienten henvises til spesialist for eventuelle videre tiltak.

Mandibularblokkade med lokalanestesi kan i sjeldne tilfelle gi skade av nervus lingualis. *Krafft & Hickel* (14) fant at 1 av 12 104 hadde sensorisk skade av nervus lingualis etter ett år. I slike tilfeller skal ingen tiltak utenom observasjon og informasjon til pasienten gjøres.

### Subkutant emfysem

Subkutant emfysem er en akutt oppstått hevelse forårsaket av innpressing av luft i bindevevet. Ved tannbehandling kan emfysem (Fig. 7) oppstå ved bruk av trykkluft i kanalen under rotfylling, ved luftblåsing i tannkjøttslommer eller i kirurgi ved bruk av turbinmotor der luft eller gass strømmer mot operasjonsområdet (15). Ved ansiktsfrakturer kan luft presses ut i bløtvevet fra bihulene og gi subkutant emfysem.

Det kliniske bildet ved emfysem er en enkeltsidig hevelse som kommer hurtig og pasienten føler press og ømhet i ansiktet. »Knitring« eller krepitasjon ved palpasjon av hevelsen

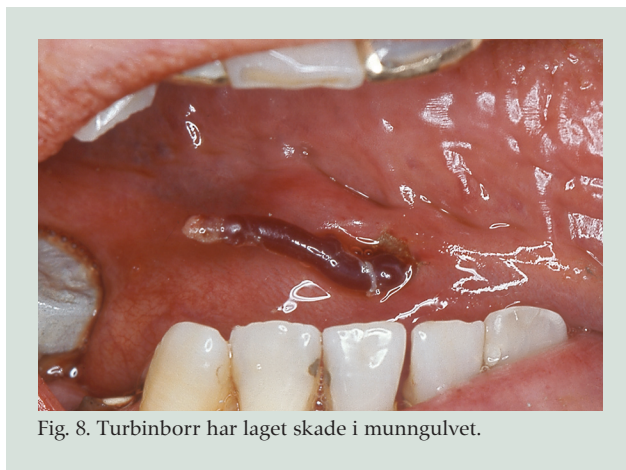

Fig. 8. Turbinborr har laget skade i munngulvet.

er karakteristisk. I de aller fleste tilfeller er emfysem en ufarlig komplikasjon som vil gå tilbake i løpet av 2 til 7 dager uten noen form for behandling. Men press av luft inn i vevet fra munnhulen kan bringe med seg infeksjøs materiale, som kan gi opphav til en infeksjon. Pasienten skal derfor settes på antibiotika profylaktisk. Det er viktig at pasienten får god informasjon og blir fulgt opp av tannlegen.

### Bløtdelsskader

Bruk av instrumenter og redskaper i munnhulen kan ved uhell gi skader i omgivende bløtvev. Roterende bor og skiver kan lage dype sår eller kutt i lepper, tunge, kinn eller munnulv. En hebel kan glippe og skade nabovevet. Det er viktig å tenke på hvilke anatomiske strukturer som kan være skadet. Oppstår kraftig blødning må denne stanses med kompresjon, underbinding eller omstikking. Er det et rent kutt, skal dette sutureres. Ved små, men relativt dype sår, for eksempel et forurenset bor som roterer ned i munnulv (Fig. 8), vil muligheten for infeksjon være til stede og antibiotika bør foreskrives som profylakse.

#### Praktiske råd

*Kuttskader i leppe:* Sutureres, husk at lepperøtt/hud-linjen må passe.

*Skader i munnulv:* Undersøk om utførselsgangen til glandula submandibularis kan være skadet. Vær forsiktig med suturering i området og unngå liggering av denne kanalen.

*Kutt i tungen:* Sutureres, sjekk en mulig skade av nervus lingualis. Ved kraftig blødning kan det være indisert med underbinding eller omstikking.

**Kutt i kinnet:** Undersøk om utførselsgangen til glandula parotis er skadet og unngå suturering ved papilla parotidea.

**Termiske skader** kan oppstå ved bruk av hånd- eller vinkelestykke som går varmt. Leppene er spesielt utsatt for slike brannskader, som kan gi kjedelige arrdannelser (Fig. 9). Øyeblikkelig nedkjøling av det skadete området og bruk av salve er førstehjelpen. Slike skader kan føre til arrdannelser, som senere krever kirurgisk korreksjon. Dette kan først vurderes etter ca. 1/2 år. Også håndinstrumenter som ikke er avkjølt etter autoklavering kan gi brannskader (16), men som regel vil behandleren merke problemet først. Ved slike skader er det viktig å informere pasienten om hva som har skjedd.

### Oro-antral kommunikasjon

Ved ekstraksjon av overkjevemolarer er fraktur av sinusgulvet og ruptur av sinus-slimhinnen med påfølgende oro-antral kommunikasjon (perforasjon) en ikke uvanlig komplikasjon. Anatomiske forhold som f.eks. rotanomalier (divergens av røtter), og en nær relasjon mellom tannens røtter og sinusgulvet er vanligste årsaken. Av overkjevemolarene står 1. molaren for ca. 50% av registrerte perforasjoner etter ekstraksjon, mens 3. molar representerer den minste andelen (17, 18). Videre er øket pneumatisering av kjevehulen etter tidligere ekstraksjon av nabotenner, samt alveolarbenstap på grunn av grav marginal periodontitt eller periapikal patologi, ytterligere eksempler på årsaksfaktorer (Fig. 10). En an-

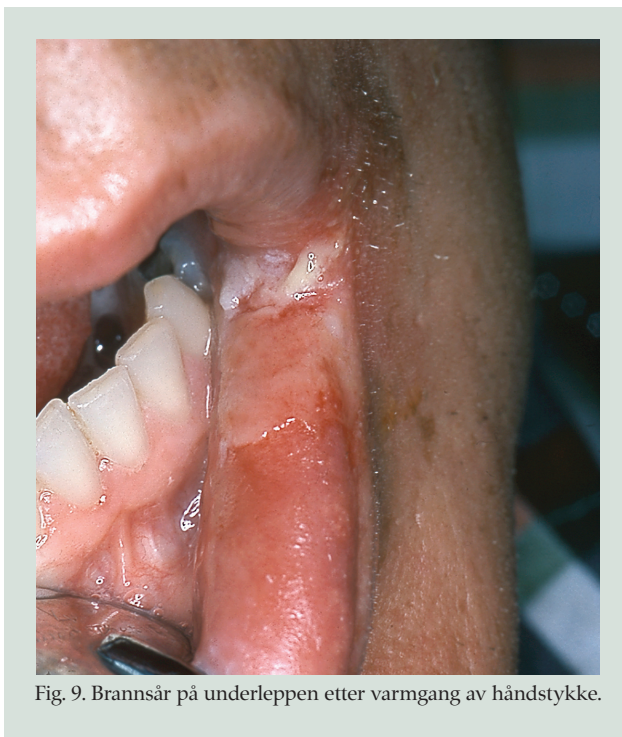

Fig. 9. Brannsår på underleppen etter varmgang av håndstykke.

nen og like relevant faktor er tannlegens kliniske og røntgenologiske vurdering før ekstraksjon samt valg av og gjennomføring av ekstraksjonsprosedyrer. Det bør således fore-

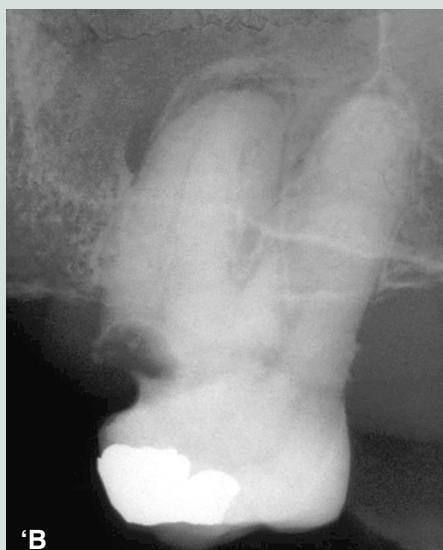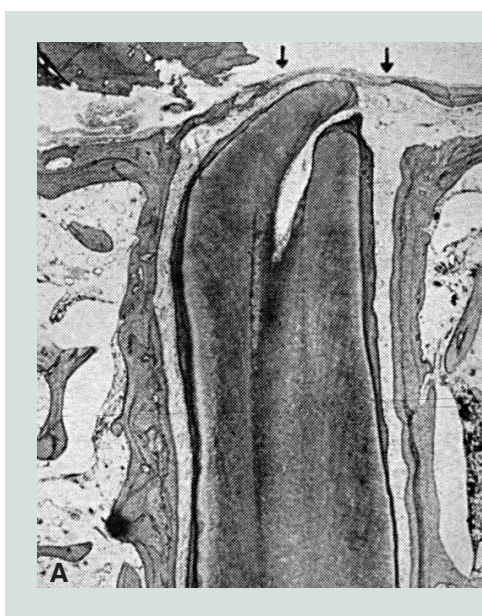


Fig. 10. Relasjon tann/kjevehule. A: Histologisk snitt av overkjevemolar med apeks-relasjon til kjevebihulens gulv. B: Overkjevemolar med røntgenologisk påvisbare bihule recesser, nær relasjon til bihulen og apikal patologi.



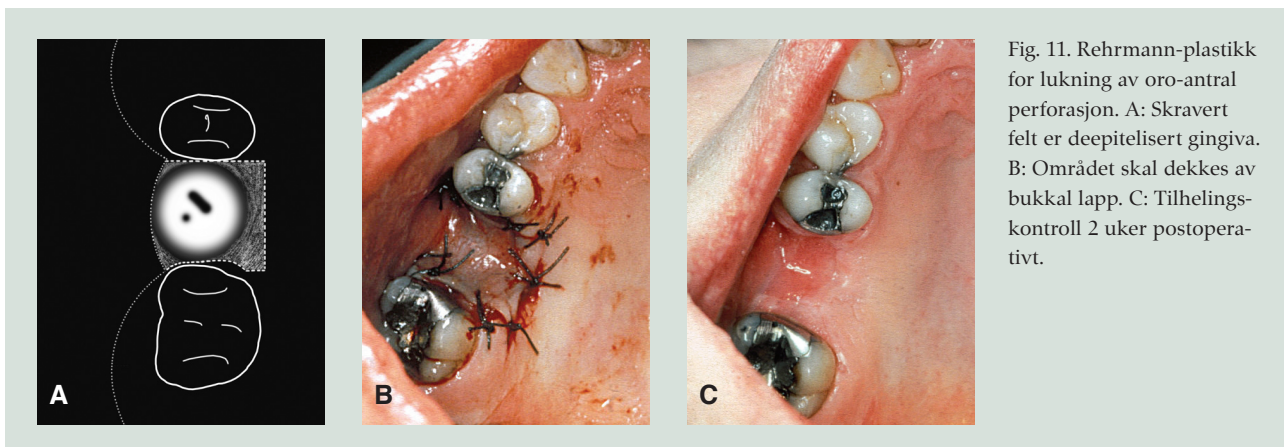


Fig. 11. Rehrmann-plastikk for lukning av oro-antral perforasjon. A: Skravert felt er deepitelisert gingiva. B: Området skal dekkes av bukkal lapp. C: Tilhelingskontroll 2 uker postoperativt.

ligge oversiktlige røntgenbilder av apikalområdet for hver overkjevemolar som skal ekstraheres, og i tilfeller der anatomiske og patologiske forhold ikke er røntgenologisk klart definert, bør kompletterende røntgenundersøkelse utføres. Ved mer frekvent valg av kirurgisk ekstraksjon og rotseparasjon vil risikoen for en iatrogen perforasjon kunne reduseres betraktelig.

Når benstykker sitter adherent til de apikale delene av den ekstraherte roten/røttene, og/eller en unormal alveolær blødning oppstår, kan slimhinnen være perforert. Søndering av en mistenkt perforasjon med knoppsonde er ikke indisert og kan i visse tilfeller medføre en definitiv perforasjon av sinusmembranen.

En oro-antral kommunikasjon kan med stor sikkerhet diagnostiseres, eller utelukkes, ved å utføre en Valsalva-test. Et overtrykk i nesene ved utblåsning vil hos en pasient med i utgangspunktet frisk kjevebihule, men med perforasjon, medføre en lett synlig luftlekkasje ut gjennom ekstraksjonsalveolen. Patologiske tilstander som kronisk dentogen eller rhinogen sinusitt vil kunne gi en falsk negativ Valsalva-test.

Det skiller i litteraturen mellom små perforasjoner (<2 mm), moderate (2-7 mm) og større (>7 mm) (17). Denne bedømmingen er ofte vanskelig i en klinisk situasjon, men mengden luftbobler og lyd fra alveolen under Valsalva-testen vil derimot kunne gi en oppfatning om perforasjonens størrelse. Samtidig er alveolens benhøyde en viktig faktor for stabilisering av blodkoagelet etter ekstraksjon. Et stabilt blodkoagel utgjør grunnlaget for en primær tilheling av ekstraksjonsalveolen og er en forutsetning for å unngå en sekundær oro-antral fistel med påfølgende akutt eller kronisk sinusitt.

Ved en klinisk og røntgenologisk frisk kjevebihule vil perforasjonens størrelse og alveolens benhøyde således være avgjørende for valg av akuttbehandling. Små perforasjoner i alveoler med god benhøyde vil oftest tilhele spontant. Forutsetningen er at koagelet er stabilt, gjerne sikret med 2 enkle eller 1 horisontal madrass-sutur over alveolen. Pasienten må informeres om å unngå trykkøkning i bihulen via nesene (hosting, nysing med lukket munn) de første 10-12 dagene. Klinisk tilhelingskontroll er i denne tiden viktig for tidlig diagnostikk av en oro-antral fisteldannelse (19).

Ved moderate perforasjoner og kort avstand til kjevehulen må koagelet alltid stabiliseres. En 8-talls sutur over alveolen som samtidig fikserer en resorberbar kollagenmembran som aktiverer dannelsen av et stabilt koagel (Lyostypt®, TissuFoil® o.l., se eksempler på lokale hemostatika) er da å anbefale. Profylaktisk antibiotikabehandling med et fenoxymethyl-penicillin er førstehåndsvalg. Dette bør kombineres med nese-dråper/spray for å holde god drenering mellom nese- og bihule.

Ved store, men også ved mange mellomstore perforasjoner er det nødvendig med en plastisk lukning av alveoleåpningen ved hjelp av en lappeteknikk. Det finnes flere teknikker og en av de mest brukte er en bukkal lappeteknikk ad modum Rehrmann (Fig. 11). Behandling med antibiotika og nesenspray i 7-10 dager er en selvfølgelig del av behandlingen. Samtidig skal nasalt overtrykk unngås og tilhelingskontroll følger. Disse tilfellene blir oftest å anse som akutte henvisningskasus, og den omtalte antibiotikabehandlingen kan gjerne initieres som tannlegens del av akuttbehandling. Denne bør kompletteres med en klorheksidinfuktet kompress suturert over alveolen for hemostasekontroll og

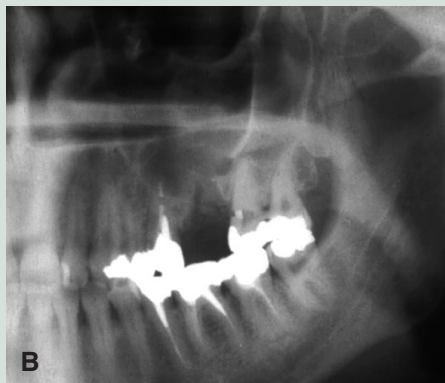
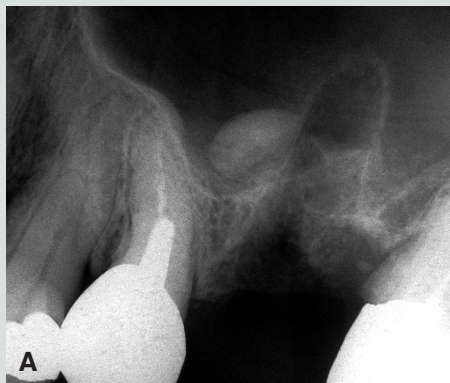


Fig. 12. Dislokasjon til kjevehulen. A: Rotfragment 26, røntgenologisk påvist i anterior bihule recess. B: Rotfragment (rotfylt) 26 til kjevebihulen. Ikke lokalisert på apikal røntgen, men på OPG.

for å hindre inntrenging av saliva i bihulen. En ubehandlet større perforasjon til kjevebihulen vil etter 40 timer betegnes som en oro-antral fistel med begynnende epitelialisering av den orale perforasjons-åpningen og metaplasi av bihulens slimhinner med tydelig epitelproliferasjon. Fistelen vil utgjøre basis for utvikling av en akutt eller kronisk sinusitt (18-21).

### Tuber-fraktur

Ved ekstraksjon av 3. molar eller alenestående molarer i overkjeven kan fraktur av tuber maxillae være en komplikasjon. Uriktig bruk av hebel eller ekstraksjonstang på erupterte 3. molarer, eventuelt kombinert med en ikke diagnostisert rotanomali, ansees som den vanligste årsaken (22).

Hvis tuberfragmentet ikke er totalt dislocert og har perforert mucosa, bør tannen brukes som fiksasjonspunkt for benfragmentet når en tilfredsstillende lukket reposisjon kan gjennomføres. Tannen i fragmentet koples da til fremstående molarer med en kompositt-/metal-bue eller en fiksasjonskinne. Fiksasjonstiden er 4-6 uker. Deretter kan den aktuelle tannen fjernes kirurgisk. Ved utilfredsstillende fraktureposisjon vil 3. molarenes krone ofte stå i primærkontakt mot antagonist i underkjeven, og det er derfor nødvendig med en omfattende reduksjon av kronehøyden. Dette krever i tillegg en temporær ekstirpasjon av kronepulpa eller endobehandling ved pulpainfeksjon. Denne fremgangsmetoden gjelder også ved tuberfraktur eller annen alveolarbensfraktur i forbindelse med ekstraksjon av alenestående molarer.

Ved omfattende dislokasjon av tuberfragmentet vil dette være et klart henvisningskasus til spesialist. Nødvendig hemostase og analgetika samt oppstart av antibiotika vil

utgjøre tannlegens akuttbehandling. Fortsettelse av behandlingen hos spesialist vil her omfatte alt fra forsøk på åpen reposisjon og fiksasjon til behov for eksstirpasjon av bensegmentet og utførlig lappeteknikk for primærlukking av perforasjonsåpningen mellom munnhulen og kjevebihulen.

### Dislokasjon av tann/tannrot og fremmedlegemer

Dislokasjon av en rot eller et rotfragment under forsøk på fjerning med hebel er en velkjent komplikasjon. Dislokasjonen skjer oftest opp i kjevebihulen, ned i mandibularkanalen eller ut gjennom den linguale kortikalisplaten i underkjevens premolar og 3. molarregion (17, 22).

#### Kjevebihulen

Oftest skjer dette ved forsøk på uthebling av koniske røtter i overkjevens lateralsegment dvs. 2. premolar og palatinal rot på molarer der hebelkraften ved feil teknikk rettes i rotens lengdeakse (Fig. 12A). Ved dislokasjon av avbøyde røtter/rotfragment kan disse i sjeldne tilfeller også bli skjovet opp mellom bihulegulvet og bihuleslimhinnen og ikke inn i bihulen.

Når et uhell oppdages, og roten ikke lenger kan identifiseres i alveolen, skal behandlingen avbrytes. En røntgenundersøkelse med opptak i 2 plan (apikalbilde og okklusale opptak) og OPG er nødvendig for lokalisasjon av rotfragmentet, som i visse tilfeller kan ligge utenfor dentalfilmens rekkevidde (Fig. 12B).

Rotfragmentets størrelse og en eventuell rotinfeksjon og bihuleslimhinnens status er faktorer som avgjør den fortsatte behandlingen. Ved små (1-2 mm) apikale fragmenter uten patologi og ved frisk kjevebihule kan man avstå fra kirur-

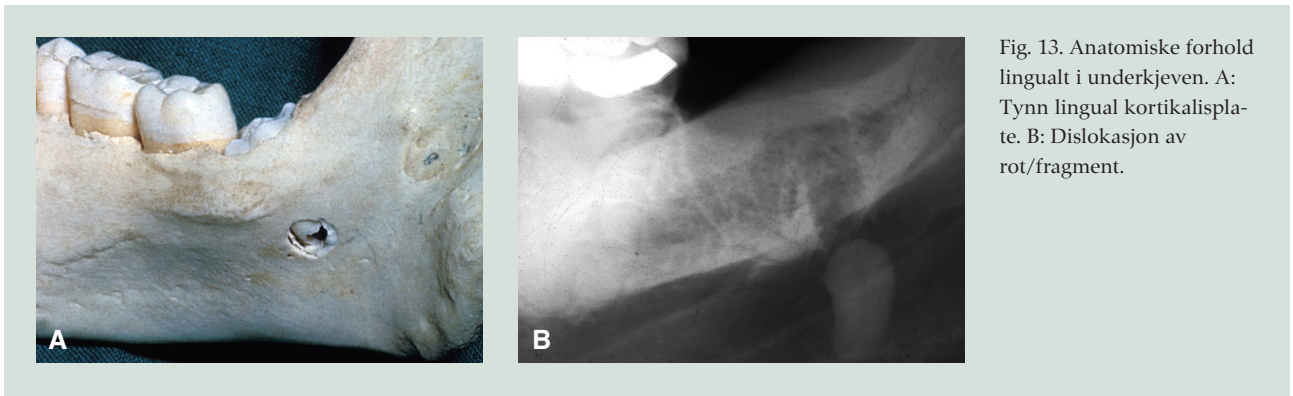


Fig. 13. Anatomiske forhold lingualt i underkjeven. A: Tynn lingual kortikalisplate. B: Dislokasjon av rot/fragment.

gisk ekstirpasjon og isteden gjennomføre irrigasjon av bihulen med fysiologisk saltvannsløsning med påfølgende forsøk på utsugning av fragmentet via alveolen. Resultatet må alltid røntgenkontrolleres og lukning av den oroantrale kommunikasjonen gjennomføres etter retningslinjer beskrevet ovenfor.

Ved dislokasjon av større rotfragmenter, røtter med infeksjonspatologi eller ved ikke frisk slimhinne skal kirurgisk ekstirpasjon alltid utføres. Tilgangen til sinus er da ikke via alveolen, men gjennom en bred ostektomi av laterale bihulevegg i fossa canina-regionen.

En temporær lukning av alveolåpningen, som beskrevet tidligere, er aktuell som akuttbehandling før pasienten henvises til spesialist.

#### Mandibularkanal

Rotanomali på underkjevemolarer med nær relasjon til mandibularkanal er et forholdsvis vanlig røntgenfunn og spesielt er dette aktuelt for 3. molarene. Når det foreligger en rotfraktur, og forsøk på fjerning av fragmentet har resultert i dislokasjon av rotfragmentet ned i mandibularkanal, er dette en klar indikasjon for kirurgisk ekstirpasjon og pasienten bør henvises til spesialist. Rotfragmentets posisjon i kanalen må lokaliseres i forhold til alveolen ved hjelp av apikalrøntgenopptak. Den kirurgiske prosedyren kan være vanskelig og krever god trening og kjennskap til den topografiske anatomen i dette området. Mandibularkanalens tak må frilegges og fjernes til begge sider for perforasjonsåpningen for å muliggjøre en atraumatisk ekstirpasjon av fragmentet. Samtidig må impresjoner i kanaltaket fjernes.

Ubehandlet vil denne komplikasjonen kunne gi pasienten langvarige eller permanente neurogene symptomer og skader.

#### *Spatium submandibulare, spatium pterygomaxillare*

Ved dislokasjon av en rot gjennom den linguale kortikalisplaten og periost i underkjeven vil denne havne i munnulvet eller i det submandibulare spatsiet.

Dette kan skje ved fjerning av lingualt retinerte premolarer i trangstilling og ved fjerning av lingualt vinklede molarer, spesielt 3. molar. Den linguale kortikalisplaten kan være svært tynn med risiko for perforasjon ved uriktig hebelbruk (Fig. 13).

Med et fingertrykk fra munnulvet opp mot underkanten av mandibelranden i området for perforasjonsåpningen kan det være mulig å presse rotfragmentet tilbake inn gjennom åpningen og deretter fjerne det via alveolen. Hvis forsøket mislykkes, avsluttes behandlingen og pasienten henvises omgående til spesialist etter oppstart av anitbiotikabehandling.

Etter kirurgisk frilegging av retinerte og distalvinklede 3. molarer i overkjeven kan ukontrollert hebelbruk forårsake en distal luksasjon av tannen forbi lateralfalten av tuber maxillae og inn i spatium pterygomaxillare. Tannen vil her kunne migrere til halsens dype strukturer. Lappen bør omgående sutureres, antibiotikabehandling startes og pasienten henvises akutt til spesialist ved sykehus for videre behandling.

Ved fjerning av 3. molarer med ovenfornevnte posisjon bør alltid en retraktor være plassert i sikker benkontakt distalt for den frilagte kronen før luksasjon med hebel startes.

#### *Fremmedlegemer*

Av vevsreaksjoner i forbindelse med displasering av ulike fremmedlegemer i ben og bløtvev skal kun nevnes nevrotoksisk effekt av og bindevevsreaksjon på kalsiumhydroxid som rotfyllingsmedikament. I situasjoner der man ved endodontisk behandling mistenker en overfylling av pulpakana-

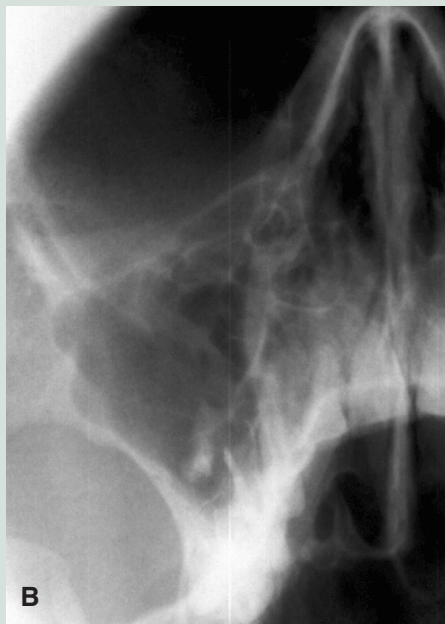
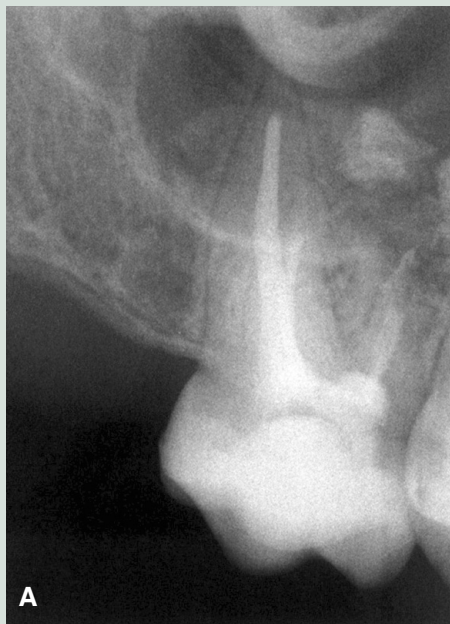
Fig. 14. Endodontisk komplikasjon. A: Røntgenbilde med kalsiumhydroxid utenfor apeks. B: Samme fremmedlegeme med for-tykket slimhinne i bihulen påvist med postero-antero-ort røntgenopptak.

len med kalsiumhydroxid vil røntgenkontroll være indisert. Spesielt gjelder dette ved endodontisk behandling av premolarer og molarer i over- og underkjeven der det kan være nær relasjon til kjevebihulen eller mandibularkanalen (Fig. 14). Ved ukontrollerte mengder eller diffus spredning utenfor rotspissen anbefales henvisning til spesialist for rask kirurgisk fjerning (23).

### English summary

#### *Acute injuries and complications in dental surgical treatment*

There is a well-known incidence of acute complications related to different dental treatment modalities. Patients with impaired haemostasis or blood coagulation are prone to per- and postoperative bleeding. The use of cutting and rotating instruments, high air pressure and force by extraction of teeth may, among other things cause acute complications. The dentist should be prepared for an appropriate treatment solution. This paper focuses on the practical handling of some acute complications and describes prophylactic measures.

### Litteratur

- Lethagen S. Blødningsboken. Ferring 1995.
- Little JW, Miller CS, Henry RG, McIntosh BA. Antithrombotic agents: Implications in dentistry. *Oral Surg Oral Med Oral Pathol Oral Radiol Endod* 2002; 93: 544-51.
- Wahl MJ. Dental surgery in anticoagulated patients. *Arch Intern Med* 1998; 158: 1610-6.
- Blomgren J, Eriksson H, Sjöberg W. Är det medicinskt motiverat att justera Warandosen inför extraktion? *Tandläkartidningen* 2003; 14: 38-44.
- Scully C, Wolff A. Oral surgery in patients on anticoagulant therapy. *Oral Surg Oral Med Oral Pathol Oral Radiol Endod* 2002; 94: 57-64.
- Sindet-Pedersen S, Ramström G, Bernvil S, Blombäck M. Hemostatic effect of tranexamic acid mouthwash in anticoagulant-treated patients undergoing oral surgery. *N Engl J Med* 1989; 320: 840-3.
- Ramström G, Sindet-Pedersen S, Hall G, Blombäck M, Alander U. Prevention of postsurgical bleeding in oral surgery using tranexamic acid without dose modification of oral anticoagulants. *J Oral Maxillofac Surg* 1993; 51: 1211-6.
- Hillerup S, Hjørting-Hansen E, Reumert T. Repair of the lingual nerve after iatrogenic injury: a follow up study of return of sensation and taste. *J Oral Maxillofac Surg* 1994; 52: 1028-31.
- Khullar SM, Brodin P, Barkvoll P, Haanaes HR. Preliminary study of low-level laser for treatment of long-standing sensory aberrations in the inferior alveolar nerve. *J Oral Maxillofacial Surg* 1996; 54: 2-7.
- Gulicher D, Gerlach KL. Sensory impairment of the lingual and inferior alveolar nerve following removal of impacted third molars. *Int J Oral Maxillofac Surg* 2001; 30: 306-12.
- Pogrel MA, Renaut, A, Schmidt B, Ammar A. The relationship of the lingual nerve to the mandibular third molar region: an anatomic study. *J Oral Maxillofac Surg* 1995; 53: 1178-81.
- Miloro M, Halkias LE, Slone HW, Douglass HO. Assessment of the lingual nerve in the third molar region using magnetic resonance imaging. *J Oral Maxillofac Surg* 1997; 55: 134-7.

13. Robinson PP, Smith KG. Lingual nerve damage during lower third molar removal: a comparison of two surgical methods. *Br Dent J* 1996; 180: 456-61.
14. Krafft TC, Hickel R. Clinical investigation into the incidence of direct damage to the lingual nerve caused by local anesthesia. *J Craniomaxillofac Surg* 1994; 22: 294-6.
15. Schuman NJ, Owens BM, Shelton JT. Subcutaneous emphysema after restorative dental treatment. *Compend Contin Educ Dent* 2001; 22: 38-40.
16. Nahlieli O, Shapira Y, Yoffe B, Baruchin AM. An unusual iatrogenic burn from heated dental instrument. *Burns* 2000; 26: 676-8.
17. Peterson LJ. Prevention and management of surgical complications. In: Peterson LJ, Ellis E, Hupp JR, Tucker MR, editors. *Contemporary oral and maxillofacial surgery*. 4th ed. Missouri: Mosby; 2003. p. 257-75.
18. Haanæs HR. A radiographic and clinical follow-up study of 150 oroantral communications. *Int J Oral Surg* 1974; 3: 412-21.
19. Von Wowern N. Frequency of oro-antral fistulae after perforation of the maxillary sinus. *Scand J Dent Res* 1970; 78: 394-6.
20. Haanæs HR, Gilhuus-Moe O. Experimental oro-paranasal communications. *Acta Odontol Scand* 1972; 30: 151-65.
21. Bertrand B, Rombaux PH, Elloy PH, Reyckler H. Sinusitis of dental origin. *Acta Otorhinolaryngol Belg* 1997; 51: 315-22.
22. Worall ST. Avoiding and managing complications in minor oral surgery. In: Booth PW, Schendel SA, Hausamen JE, editors. *Maxillofacial surgery*. Vol. 2. London: Churchill Livingstone; 1999. p. 1591-610.
23. Ahlgren FK, Johannessen AC, Hellem S. Displaced calcium hydroxide paste causing inferior alveolar nerve paraesthesia: report of a case. *Oral Surg Oral Med Oral Path Oral Radiol Endod* 2003; 96: 734-7.

### Forfattere

*Torun Bågenholm*, övertandläkare

Käkkirurgiska kliniken, Universitetssjukhuset, Örebro, Sverige

*Solve Hellem*, professor, dr.med.

Det odontologisk fakultet, Universitetet i Bergen, Norge

*Knut Tornes*, professor, dr.odont., avdelingsoverannlege

Haukeland universitetssykehus, Bergen, Norge

*Korrespondanse:*

Professor *Knut Tornes*, Kjevekirurgisk Avd.,

Helse-Bergen, Haukeland sykehus, N-5021 Bergen, Norge. E-post:

knut.tornes@helse-bergen.no