

# Implantatbehandling af unge voksne

Christian Lund, Jørgen Faurbæk og Ole Collin Rasmussen

Implantatbehandling hos unge forbedrer livskvaliteten. Midlertidige, ofte funktionelt og kosmetisk utilfredsstillende løsninger erstattes af permanente. Behandlingstidspunkt i forhold til skeletal alder er væsentligt. Optimalt udtrykt i form af vækstkurve, brugbart i form af håndrøntgen. Hos patienter i vækst minder implantaters reaktionsmønster om det man ser ved ankyloserede tænder. Umiddelbart efter afsluttet højdevækst sker remodelleringen af processus alveolaris med større hastighed end senere. Den optræder dog i relevant omfang og hastighed langt op i voksen alder.

Baseret på en litteraturgennemgang og egne erfaringer kan det konkluderes at det er væsentligt ved planlægning af en implantatbehandling at være opmærksom på den skeletale modenhed, at begrænse sig til personer med fuldt frembrudt, permanent tandsæt, og at være opmærksom på at risikoen for et nyt tandtraume er forøget hvis tænderne er mistet af denne årsag. Ved behandlingens gennemførelse anbefales at være opmærksom på afstanden mellem implantat og nabotænder, og at overveje en udskiftelig krone hvis behandlingen udføres tidligt. Denne undersøgelses succesrate er bedre end almindeligt anerkendt standard. Resultaterne underbygger at man med succes kan foretage enkelttandsimplantatbehandling ved agenesi af præmolarer eller traumatisk tabte incisiver umiddelbart efter at den skeletale vækst er afsluttet og i et regi som beskrevet. Den mest betydende enkeltfaktor for succes i implantatbehandling er erfaring, hvorfor disse behandlinger bør samles på steder hvor man kan dokumentere et tilstrækkeligt volumen.

Implantatbehandling af tandmangel hos unge voksne forbedrer livskvaliteten, idet midlertidige løsninger erstattes af en permanent (1). Valg af behandlingstidspunkt er imidlertid væsentligt, da der er særlige forhold som gør sig gældende ved implantatbehandling af yngre patienter i forhold til ældre.

I litteraturen om tandimplantater hos børn og unge baserer man sig traditionelt, men fejlagtigt, på levealder, idet implantatets reaktionsmønster relaterer sig til skeletal alder og kæbernes modenhed (2-8).

Tandimplantater i blandingstandsæt udviser et reaktionsmønster som på mange måder kan sammenlignes med ankyloserede tænder, fx at implantaterne kan ændre stilling i forhold til nabotænder, lokalt kan hæmme knogleremodellering, eller kan mistes såfremt de anbringes i knogleområder som resorberes (1,9-22). Ved placering tæt på tandkim kan disses morfologi ændres (23).

Tandimplantaters reaktionsmønster hos teenagere og unge voksne er sparsomt undersøgt (7), og definitionen på »unge« er varierende. Patienter er fra 16-års-alderen ofte inkluderet i større implantatundersøgelser uden særskilte kommentarer (9,24-27).

I en prospektiv undersøgelse af teenagere og unge voksne med fuldt frembrudt permanent tandsæt og afsluttet skeletal vækst anbefales dentale implantater til behandling af agenesi eller traumatisk tandtab. Det påpeges at man må være opmærksom på pladsforholdene ved isættelse af implantatet, muligheden for lettere infraokklusion som følge af fortsat eruption af nabotænder, at kronologisk alder er værdiløs ved vurdering af tidspunkt for implantatbehandling, samt at interdisciplinært samarbejde er en forudsætning (7).

Da dokumentationen for implantatbehandling af unge voksne er sparsom, har vi valgt at publicere resultaterne af et regi som fagligt og organisatorisk fungerer upåklageligt.

## Materiale og metode

Undersøgelsen omfatter 32 unge voksne fra Frederiksborg Amt, behandlet med enkelttandsimplantater på to centre, hhv. Byskolen i Hillerød Kommunale Tandpleje og Kingoskolen i Slangerup Kommunale Tandpleje. Indikationen var agenesi af præmolarer eller traumatisk tab af permanente incisiver.

Inden implantatisættelsen blev patienten fulgt mht. skeletal alder og modenhed samt evt. forbehandlet ortodontisk. Implantaterne (Frialit eller Bonefit) blev isat når håndrøntgenbilleder viste afsluttet vækst. Seks mdr. senere blev kronerne cementeret. Derefter blev patienterne årligt fulgt klinisk-radiologisk.

Den kliniske undersøgelse omfattede perkussionstone, mobilitet, pochemål, subjektiv og objektiv kosmetik samt

okklusjonskontakt. Dentale røntgenbilleder optaget umiddelbart efter isættelse, ved aflevering af kronen, samt ved seneste kontrol blev analyseret mht. knogletab samt mht. vertikal og horisontal position af implantatet i forhold til nabotænder.

## Resultater

Af patienterne var 20 kvinder og 12 var mænd. Gennemsnitsalderen ved indsættelse af implantaterne var 18½ år. Den mediane observationstid var 4½ år.

Der blev indsat 23 Frialit implantater og 14 Bonefit im-

plantater. Af disse sad 24 i overkæben og 13 i underkæben.

Materialet er opgjort samlet, idet der ikke er skelnet mellem køn, fabrikat eller kæbe.

Der blev ikke mistet implantater i undersøgelsesperioden. Én krone blev omlavet pga. farveafvigelse.

De kliniske parametre viste osseointegration uden poche-dannelse eller gingivaretraktion og normal position med sufficient okklusal kontakt i alle tilfælde. Der kunne ikke konstateres tegn på ændringer af processus alveolaris' remodelering i implantatområderne.

Radiologisk var den gennemsnitlige vertikale forskydning

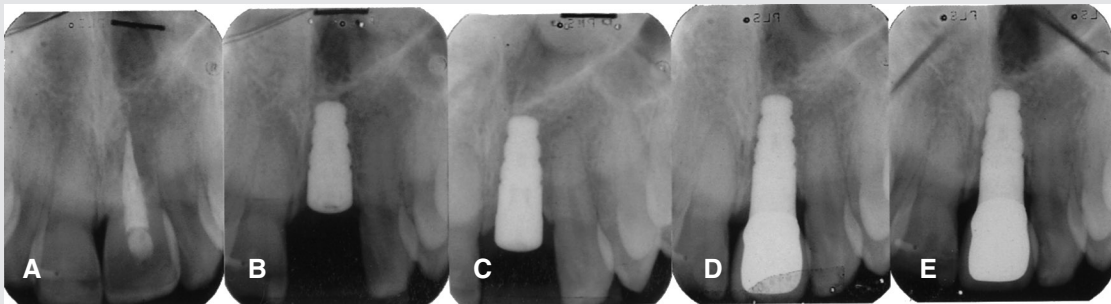


Fig. 1. Traumebetinget tab af +1 hos 17-årig mand, behandlet med Frialit implantat. A: +1 med traumeudløst resorption. B: Situationen på implanteringsstidspunktet tre mdr. efter ekstraktion. Alder 17 år. C: Gingivaformer fire mdr. senere. D: Kontrol ved aflevering af krone seks mdr. efter implantering. E: Kontrol 6½ år efter implantering, seks år efter belastning. Bemærk at der ikke er tab af osseointegration eller tab af marginal knogle på nabotænder og ingen stillingsændring i forhold til disse.

Fig. 1. Traumatic loss of +1 in 17-year-old male treated by Frialit implant. A: +1 with root-resorption following trauma. B: At implantation three months following extraction. Age 17 years. C: Gingiva former four months later. D: Insertion of crown six months after implantation. E: Control 6½ years following implantation, six years after loading. No loss of osseointegration or marginal bone loss of surrounding teeth nor positional changes in relation to these.

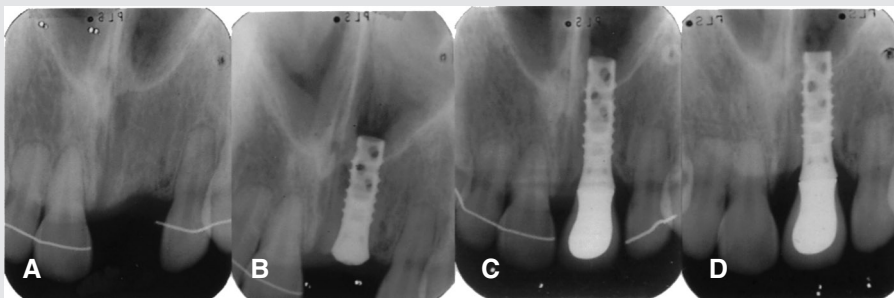


Fig. 2. Eksartikuleret +1 hos 17½-årig mand, behandlet med Bonefit implantat. A: Processus alveolaris før implantering. B: Situationen på implanteringsstidspunktet fire mdr. efter tab af +1. Alder 17½ år. C: Kontrol ved aflevering af krone seks mdr. efter implantering. D: Kontrol 4½ år efter implantering, fire år efter belastning. Bemærk at der ikke er tab af osseointegration eller tab af marginal knogle på nabotænder og ingen stillingsændring i forhold til disse.

Fig. 2. Exarticulated +1 in 17½-year-old male treated by Bonefit implant. A: Alveolar process prior to implantation. B: At the time of implantation four months after loss of +1. Age 17½ years. C: Insertion of crown six months following implantation. D: Control 4½ years following implantation, four years after loading. No loss of osseointegration or marginal bone loss of surrounding teeth nor positional changes in relation to these.

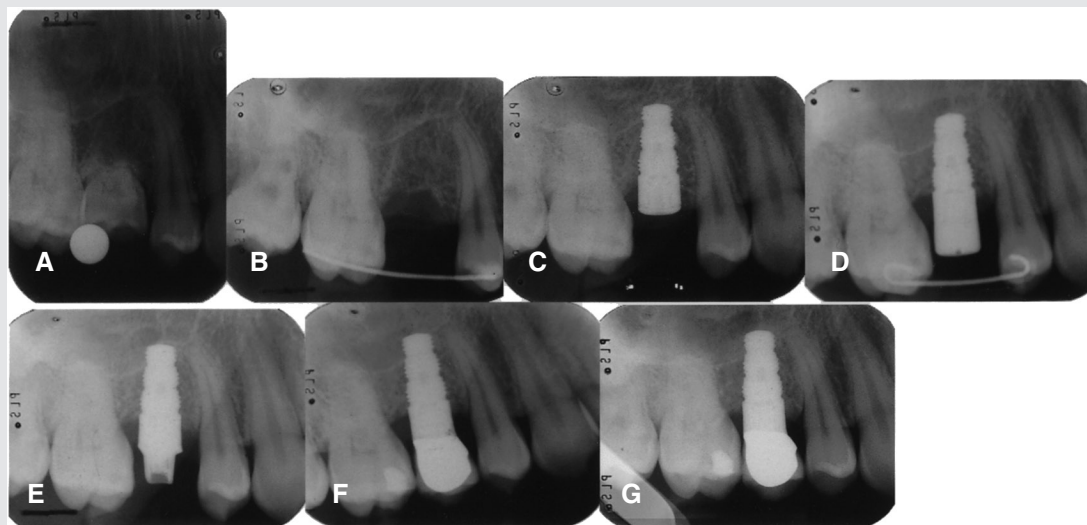


Fig. 3. Agnesia af 5+ hos 18½-årig mand, behandlet med Frialit implantat. A: Agnesia af 5+ og resorption af 05+. B: Processus alveolaris to mdr. efter ekstraktion af 05+. C: Situationen efter implantering, Alder 18½ år. D: Gingivaformer seks mdr. senere. E: Abutment én mdr. senere. F: Kontrol ved aflevering af krone otte mdr. efter implantering. G: Kontrol 5½ år efter implantering, fem år efter belastning. Bemærk at der ikke er tab af osseointegration eller tab af marginal knogle på nabotænder og ingen stillingsændring i forhold til disse.

Fig. 3. Agnesia of 5+ in 18½-year-old male treated by Frialit implant. A: Agnesia of 5+ and root resorption of 05+. B: Alveolar process two months following extraction of 05+. C: After implantation. Age 18½ years. D: Gingiva former after six months. E: Abutment after one month. F: Insertion of crown eight months following implantation. G: Control 5½ years following implantation, five years after loading. No loss of osseointegration or marginal bone loss of surrounding teeth nor positional changes in relation to these.

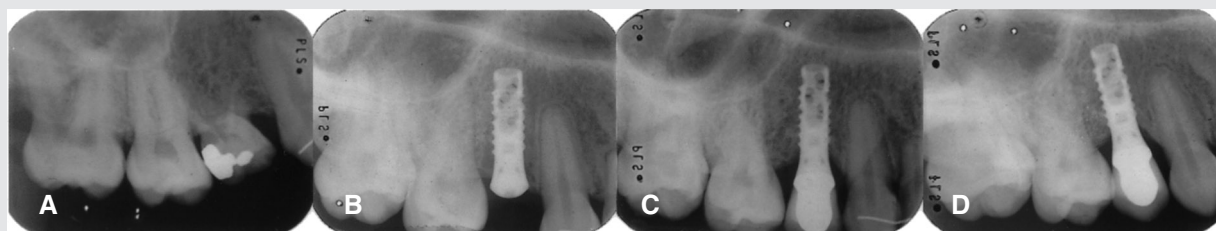


Fig. 4. Agnesia af 5+ hos 18-årig mand, behandlet med Bonefit implantat. A: Agnesia af 5+ og resorption af 05+. B: Situationen på implanteringstidspunktet. Alder 18 år. C: Kontrol ved aflevering af krone seks mdr. efter implantering. D: Kontrol seks år efter implantering, 5½ år efter belastning. Bemærk at der ikke er tab af osseointegration eller tab af marginal knogle på nabotænder og ingen stillingsændring i forhold til disse.

Fig. 4. Agnesia of 5+ in 18-year-old male treated by Bonefit implant. A: Agnesia of 5+ and root resorption of 05+. B: At the time of implantation. Age 18 years. C: Insertion of crown six months following implantation. D: Control six years following implantation, 5½ years after loading. No loss of osseointegration or marginal bone loss of surrounding teeth nor positional changes in relation to these.

0,5 mm, og lige hyppigt i kaudal og i kranial retning. Den gennemsnitlige horisontale forskydning var 0,1 mm, alene i distal retning. I 22 tilfælde var der ingen målelig forskydning i vertikal eller horisontal retning. Der var ingen radiologiske tegn på svigtende osseointegration eller marginalt knogletab på implantater eller nabotænder (Fig. 1-4).

## Diskussion

Mens det fra litteraturen er velkendt at implantater hos børn opfører sig sammenligneligt med ankyloserede tænder og generelt må frarådes, er forholdene mindre klarlagt ved teenagere og unge voksne.

Begreberne »teenagere« og »unge voksne« er imidlertid

uklart defineret, og disse aldersgrupper er ofte inkluderet i større implantatopgørelser uden særlige bemærkninger (9,24-27).

Hvor man har undersøgt tidspunktet for implantatbehandling i forhold til levealder, er man nået til anbefalinger om aldersgrænser på 18-19 år (10,28,29), 16 år (22), 14-15 år for piger og 17-18 år for mænd (30) eller 11-13 år (1).

En af årsagerne til denne spredning er at den kronologiske alder ikke er anvendelig ved planlægning af implantatbehandling (4,7,8).

Implantatbehandling anbefales når det permanente tandsæt (undtagen tredjemolarer) er fuldt frembrudt, og den skeletale vækst er afsluttet (7,31). Flere forfattere angiver da også gode resultater efter tandimplantater hos unge (1, 7, 8, 22, 27, 28, 31-39). For denne gruppe er det særligt betydningsfuldt at implantaterne har plads, da nær relation til tænder giver risiko for tab af marginal knogle (7,12,40). Endvidere at erstatningen for traumatisk tabte tænder kan beskadiges ved fornyet traume (22), hvilket er i overensstemmelse med at risikoen for tandtraumer er forøget hos børn med tidligere tandskader (41).

Remodellering af kæberne fortsætter efter afsluttet skeletal vækst (42,43) og kan give ændringer af implantatets position i forhold til nabetænderne langt op i voksenalderen (6), noget forskelligt hos mænd og kvinder (20). Remodellering foregår hurtigere i ung alder, hvilket bør tages i betragtning ved behandlingsplan og efterbehandling/kontrol (20,44). Selvom implantater kan anbefales i alderen 14-16 år, såfremt det er i harmoni med vækstkurven, må det tages i betragtning at der er tale om en livslang behandling, hvilket bør forstås og accepteres af patienten (45).

Baseret på en litteraturgennemgang og egne erfaringer kan det konkluderes at

- det er væsentligt i planlægningsfasen at være opmærksom på den skeletale modenhed, bedst i form af en vækstkurve,
- begrænse sig til personer med fuldt frembrudt, permanent tandsæt,
- være opmærksom på afstanden mellem implantat og nabetænder,
- være opmærksom på at risikoen for et nyt tandtraume er forøget hvis tænder er mistet af denne årsag,
- det kan være formålstjenligt at overveje en udskiftelig eller semipermanent krone hvis behandlingen udføres tidligt i forhold til den skeletale modenhed, og at
- behovet for kontrol efter behandlingens afslutning er vigtigt.

Denne undersøgelses succesrate svarer til eller er bedre end almindeligt anerkendt, international standard. Resultaterne underbygger at man med succes kan foretage enkelttands-

implantatbehandling ved agenesi af præmolarer eller traumatisk tab af incisiver umiddelbart efter at den skeletale vækst er afsluttet og i et regi som beskrevet. Det skal dog understreges at den mest betydende enkeltfaktor for succes i implantatbehandling er erfaring, hvorfor disse behandlinger bør samles på steder hvor man kan dokumentere et tilstrækkeligt volumen.

## English summary

### *Dental implants in young adults*

Replacement of lost teeth by dental implants increases the quality of life in young adults: Provisional solutions, often functionally or aesthetically unsatisfactory, are substituted by permanent replacements. The time of treatment in relation to skeletal maturity is, however, important. Skeletal maturity is preferentially evaluated by growth curve, eventually done by X-ray of the hand. Implants react in growing patients in a way comparable to ankylosed teeth. Remodelling of the alveolar process takes place at a higher pace just after completion of growth than later on in life. However, it goes on in a clinically relevant extent and continues far into adulthood. Based on a review of the literature and our own experiences it can be concluded that paying attention to skeletal maturation when planning a treatment by dental implants is essential, which is also confined to individuals with completely erupted permanent dentition, and keeping in mind that the risk for dental traumas is increased in patients who have lost their teeth for that reason. In carrying out the treatment one must be aware of the distance between implant and neighbouring teeth, and one must consider a disposable crown if the treatment is carried out early in comparison to skeletal maturity. The success rate of the present investigation is better than the generally recognised standard. The results support that one can successfully replace single teeth missing due to agenesi or trauma just after completion of skeletal growth, in a centralised, multidisciplinary set-up in municipal dentistry. However, the most important factor for success in implant dentistry is experience, hence these treatments must be concentrated in centers that can document sufficient volumes.

## Litteratur

1. Lederman PD, Hassel TM, Hefti AF. Osseointegrated dental implants as an alternative therapy to bridge construction or orthodontics in young patients: seven years of clinical experience. *Pediatr Dent* 1993; 15: 327-33.
2. Cronin RJ, Oesterle LJ. Implant use in growing patients. Treatment planning concerns. *Dent Clin North Am* 1998; 42: 1-34.
3. Thilander B, Ödmann J, Gröndahl K, Lekholm U. Aspects on osseointegrated implants inserted in growing jaws: a biometric and

- radiographic study in the young pig. *Eur J Orthod* 1992; 14: 99-109.
4. Thilander B, Ödmann J, Gröndahl K, Friberg B. Osseointegrated implants in adolescents. An alternative in replacing missing teeth? *Eur J Orthod* 1994; 16: 84-95.
  5. Thilander B, Ödmann J, Gröndahl K, Friberg B. Osseointegrated implants in adolescents. A three year study. *Ned Tijdschr Tandheelk* 1995; 102: 383-5.
  6. Thilander B, Ödmann J, Jemt T. Single implants in the upper incisor region and their relation to the adjacent teeth. An 8-year follow-up study. *Clin Oral Implants Res* 1999; 10: 346-55.
  7. Thilander B, Ödmann J, Lekholm U. Orthodontic aspects of the use of oral implants in adolescents: a 10-year follow-up study. *Eur J Orthod* 2001; 23: 715-31.
  8. Westwood RM, Duncan JM. Implants in adolescents: a literature review and case reports. *Int J Oral Maxillofac Implants* 1996; 11: 750-5.
  9. Balshi TJ. Osseointegration and orthodontics: Modern treatment of congenitally missing teeth. *Int J Periodont Res Dent* 1993; 13: 495-505.
  10. Berten JL, Neukam FW, Wichmann M, Schiephake H. Fachübergreifende Behandlungsplanung zur Implantatversorgung während der Adoleszenz bei Hypodontie oder vorzeitigem Zahnverlust. *Implantologie* 1994; 4: 301-16.
  11. Brugnolo E, Mazzocco C, Cordioli G, Majzoub Z. Clinical and radiographic findings following placement of single-tooth implants in young patients. *Int J Periodontics Restorative Dent* 1996; 16: 421-33.
  12. Bryant SR. The effects of age, jaw site, and bone condition on oral implant outcomes. *Int J Prosthodont* 1998; 11: 470-90.
  13. Frisch E, Pehrsson K, Engelke W, Sennhenn S, Jacobs HG. Beitrag zur Problematik der Implantaten im Oberkiefer-Frontzahn-Bereich. *Z Zahnärztl Implantol* 1990; 6: 108-10.
  14. Fritzmeier CU, Lentrodt J, Höltje W, Osborn JF. Bishirige Erfahrungen mit dem Tübinger Sofortimplantat aus Aluminium-Oxydkeramik. *Dtsch Zahnärztl Z* 1981; 36: 579-84.
  15. Johansson G, Palmqvist S, Svenson B. Effects of early placement of a single tooth implant. A case report. *Clin Oral Implants Res* 1994; 5: 48-51.
  16. Mairgünther R, Nentwig GH, Schneider M. Das Frialith-Implantat Typ München. Ergebnisse nach über 5-jähriger klinischer Anwendung. *Z Zahnärztl Implantol* 1990; 6: 115-9.
  17. Ödman J, Lekholm U, Jemt T, Bränemark P-I, Thilander B. Osseointegrated titanium implants: a new approach in orthodontic treatment. *Eur J Orthod* 1988; 10: 98-105.
  18. Ödman J, Gröndahl K, Lekholm U, Thilander B. The effect of osseointegrated implants on the dento-alveolar development. A clinical and radiographic study in growing pigs. *Eur J Orthod* 1991; 13: 279-86.
  19. Oesterle LJ, Cronin RJ, Ranly DM. Maxillary implants and the growing patient. *Int J Oral Maxillofac Implants* 1993; 8: 377-87.
  20. Oesterle LJ, Cronin RJ. Adult growth, ageing, and the single-tooth implant. *Int J Oral Maxillofac Implants* 2000; 15: 252-60.
  21. Rossi E, Andreasen JO. Maxillary bone growth and implant positioning in a young patient: a case report. *Int J Periodontics Restorative Dent* 2003; 23: 113-9.
  22. Scholz F, d'Hoedt B. Der Frontzahnverlust im jugendlicher Gebiss-Therapiemöglichkeiten durch Implantate. *Dtsch Zahnärztl Z* 1984; 39: 416-24.
  23. Sennerby L, Ödman J, Lekholm U, Thilander B. Tissue reactions towards titanium implants inserted in growing jaws. A histological study in the pig. *Clin Oral Implants Res* 1993; 4: 65-75.
  24. Kempainen P, Eskola S, Ylipaavalniemi P. A comparative prospective clinical study of two single-tooth implants: A preliminary report of 102 implants. *J Prosthet Dent* 1997; 77: 382-7.
  25. Krennmair G, Schmidiger S, Waldenberger O. Single-tooth replacement with the Frialith-2 system: a retrospective clinical analysis of 146 implants. *Int J Oral Maxillofac Implants* 2002; 17: 78-85.
  26. Ochi S, Morris HF, Winkler S. Patient demographics and implant survival at uncovering: dental implant clinical research group interim report No.6. *Implant Dentistry* 1994; 3: 247- 51.
  27. Palmer RM, Palmer PJ, Smith BJ. A 5-year prospective study of Astra single-tooth implants. *Clin Oral Implants Res* 2000; 11: 179-82.
  28. Bergendal B, Bergendal T, Hallonsten G, Koch J, Kvint S. A multidisciplinary approach to oral rehabilitation with osseointegrated implants in children and adolescents with multiple aplasia. *Eur J Orthod* 1996; 18: 119-29.
  29. Dietschi D, Schatz J-P. Current restorative modalities for young patients with missing anterior teeth. *Quintessence Int* 1997; 28: 231-40.
  30. Cronin RJ, Oesterle LJ. Mandibular implants in the growing patient. *Int J Oral Maxillofac Implants* 1994; 9: 55-62.
  31. Percinoto C, Vieira AE, Barbieri CM, Melhado FL, Moreira KS. Use of dental implants in children: a literature review. *Quintessence Int* 2001; 35: 381-3.
  32. Bergendal B. Prosthetic rehabilitation of a young patient with hypohidrotic ectodermal dysplasia and oligodontia: a case report of 20 years treatment. *Int J Prosthodont* 2001; 14: 471-9.
  33. Hancock RR, Nimmo A, Walchak PA. Full arch implant reconstruction in an adolescent patient: clinical report. *Implant Dent* 1993; 2: 179-81.
  34. Hofer D, Hammerle CH, Lang NP. Comprehensive treatment concept in a young adult patient with severe periodontal disease. *Quintessence Int* 2002; 33: 567-78.
  35. Marcus MD, Dzyak WR. Immediate replacement of two radicular fractured and avulsed anterior teeth with cylindrical endosseous implants: a case report. *Quintessence Int* 1990; 21: 869-73.
  36. Spear FM, Mathews DM, Kokich VG. Interdisciplinary management of single-tooth implants. *Semin Orthod* 1997; 3: 45-72.
  37. Vogel RE, Wheeler SE, Casellini RC. Restoration of congenitally missing lateral incisors: a case report. *Implant Dent* 1999; 8: 390-5.
  38. Wagenberg BD, Spitzer DA. A multidisciplinary approach to the treatment of oligodontia. A case report. *Periodontal Clin Investig* 1998; 20: 10-3.
  39. Woo I, Brunner DP, Yamashita DD, Le BT. Dental implants in a young patient with Papillon-Lefevre syndrome: a case report. *Implant Dent* 2003; 12: 140-4.
  40. Bryant SR, Zarb GA. Crestal bone loss proximal to oral implants in older and younger adults. *J Prosthet Dent* 2003; 89: 589-97.

41. Ravn JJ. Dental injuries in Copenhagen schoolchildren, school years 1967-1972. *Community Dent Oral Epidemiol* 1974; 5: 231-45.
42. Bjørk A, Skieller V. Normal and abnormal growth of the mandible. A synthesis of longitudinal cephalometric implant studies over a period of 25 years. *Eur J Orthod* 1983; 5: 1-46.
43. Hägg U, Taranger J. Skeletal stages of the hand and wrist as indicators of the pubertal growth spurt. *Acta Odontol Scand* 1980; 38: 187-200.
45. Lekholm U. The use of osseointegrated implants in growing jaws. *Int J Oral Maxillofac Implants* 1993; 8: 243-4.

### **Forfattere**

*Christian Lund*, overtandlæge  
Slangerup Kommunale Tandpleje

*Jørgen Faurbæk*, filialleder  
Hillerød Kommunale Tandpleje

*Ole Collin Rasmussen*, administrerende amtstandlæge, dr.odont.  
Amtstandplejen, Københavns Amt