

Brånemark Novum®

Et nyt behandlingskoncept til den tandløse underkæbe

Efter indførelsen af osseointegrationsprincippet i implantologien har det været god skik at lade implantaterne hele 3-6 mdr. inden belastning. I de senere år er der sket en ændring i denne opfattelse

Jens Kølsten Petersen

Med introduktion af de første Brånemark implantater i begyndelsen af 1980'erne opstod begrebet osseointegration, dvs. en direkte biologisk forbindelse mellem knogle og titan, i sig selv et paradoks. Årsagen til at denne konstellation mellem et dødt materiale og et levende væv kan forekomme, er et tyndt titanoxidlag, som hurtigt dannes på implantatets overflade umiddelbart efter dets mekaniske fremstilling. Organismens celler kan »genkende« oxygenmolekylet og derved indgå en forbindelse mellem et dødt materiale og levende væv (1).

Man var meget opmærksom på helingstiden (2), som man bestemte skulle være længere i overkæben end i underkæben pga. den løsere struktur i maksillen, uanset hvilken form for protetisk konstruktion som blev placeret oven på implantaterne. Man arbejdede også med et tofasesystem, dvs. implan-

taterne (fiksturerne) blev dækket af slimhinde i helingsperioden og eksponeret ved en sekundær operation. Disse forholdsregler dannede grundlaget for den såkaldte Toronto-konsensus i 1986 (3), hvis principper blev fulgt i de næste femten år. Enkelte systemer var dog baserede på et én-faseprincip, fx det schweiziske ITI (Bonefit®). De kliniske resultater af én-fasesystemerne var fuldt på højde med tofasesystemerne (4).

Efterhånden begyndte der i litteraturen at dukke eksempler op på implantater placeret immediat og umiddelbart belastet, om end ikke maksimalt. Til videnskabelige kongresser hørte man gang på gang at helingsperioden kunne afkortes under visse betingelser: 1) Primær stabilitet af fiksturen ved installationen, 2) ingen infektion og ingen funktionel overbelastning i den naturlige helingsperiode (5-7). Det er da

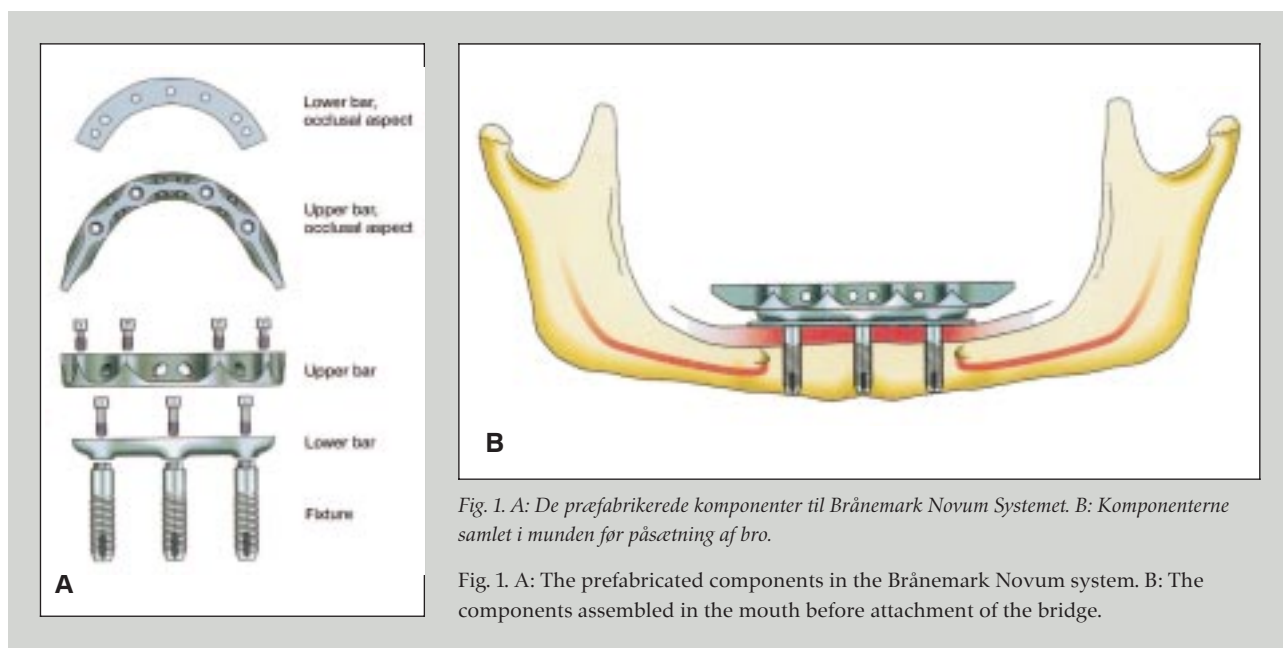


Fig. 1. A: De præfabrikerede komponenter til Brånemark Novum Systemet. B: Komponenterne samlet i munden før påsætning af bro.

Fig. 1. A: The prefabricated components in the Brånemark Novum system. B: The components assembled in the mouth before attachment of the bridge.

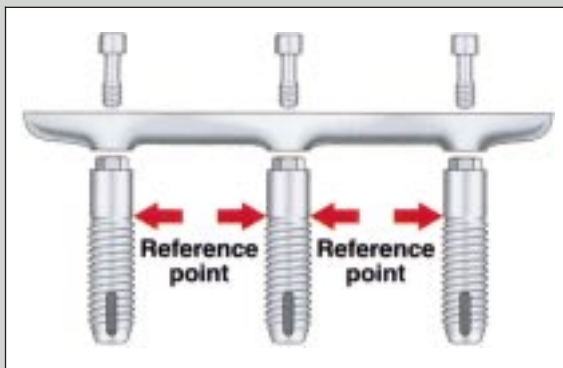


Fig. 2. De tre implantater med underbarren. Implantaterne isættes i knoglen sv.t. skruegangen ved den røde pil. Det blanke stykke perforerer slimhinden.

Fig. 2. The three implants with the lower bar. The implants are inserted into the bone according to the red arrow. The polished neck portion perforates the mucosa.

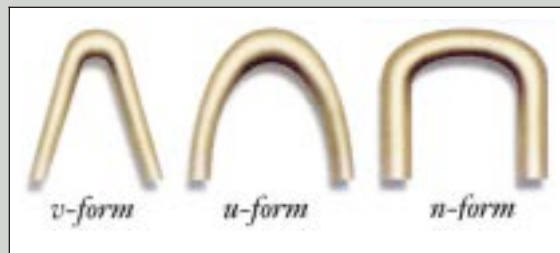


Fig. 3. Forskellige former af pars alveolaris mandibulae. U-formen egner sig bedst til systemet.

Fig. 3. Different forms of the alveolar process of the mandible. The U-form is most suitable to the system.

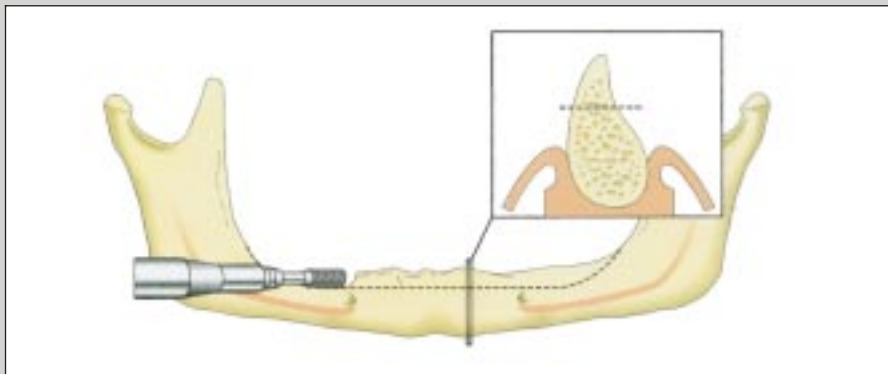


Fig. 4. Efter oplukning til knoglen afglattes denne med en akrylfræser, således at den horisontale bredde på plateauet bliver ca. 7 mm.

Fig. 4. Following periosteal reflection, the top of the alveolar process is flattened with an acrylic bur creating a plateau with a width of about 7 mm.

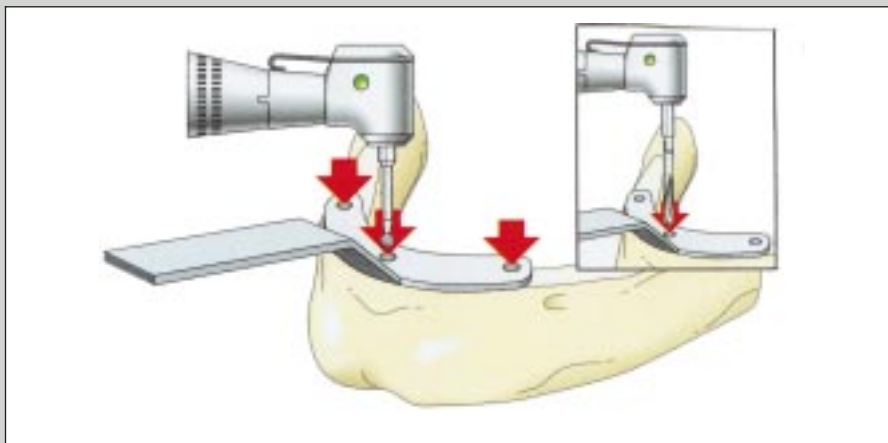


Fig. 5. Tre huller markeres på plateauet via rosenbor og fræser gennem en såkaldt guide skabelon, idet det midterste hul altid placeres præcist i midtlinien.

Fig. 5. Three holes are marked on the plateau with a round bur and a drill. The middle hole is placed exactly in the midline of the mandible using a guide template.

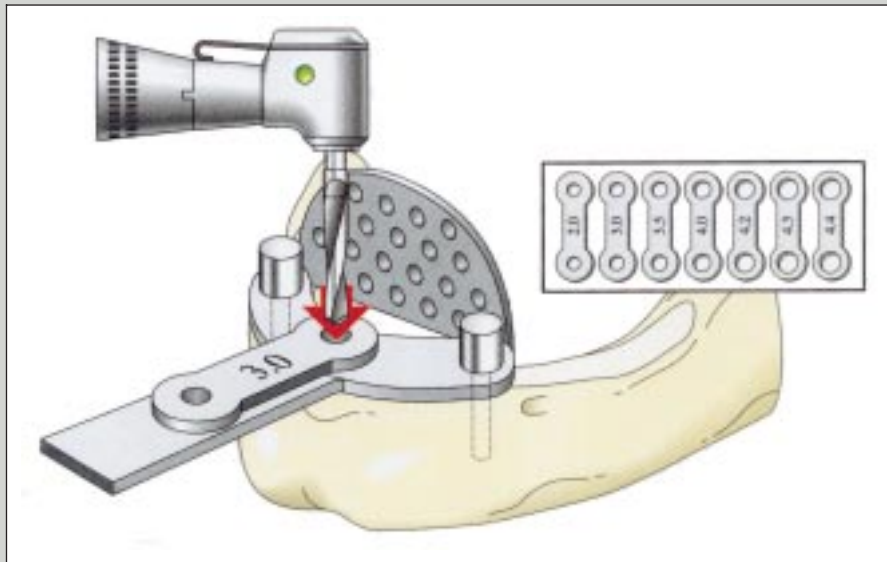


Fig. 6. Via en »positionerings-skabelon« som fastholdes med to guide pins distalt, præpareres nu hullet til det midterste implantat ved anvendelse af nogle nøgler med stigende diameter.

Fig. 6. Using a »positioning template« attached distally with two guide pins, the middle implant hole is prepared using a set of drill templates with increasing diameter.

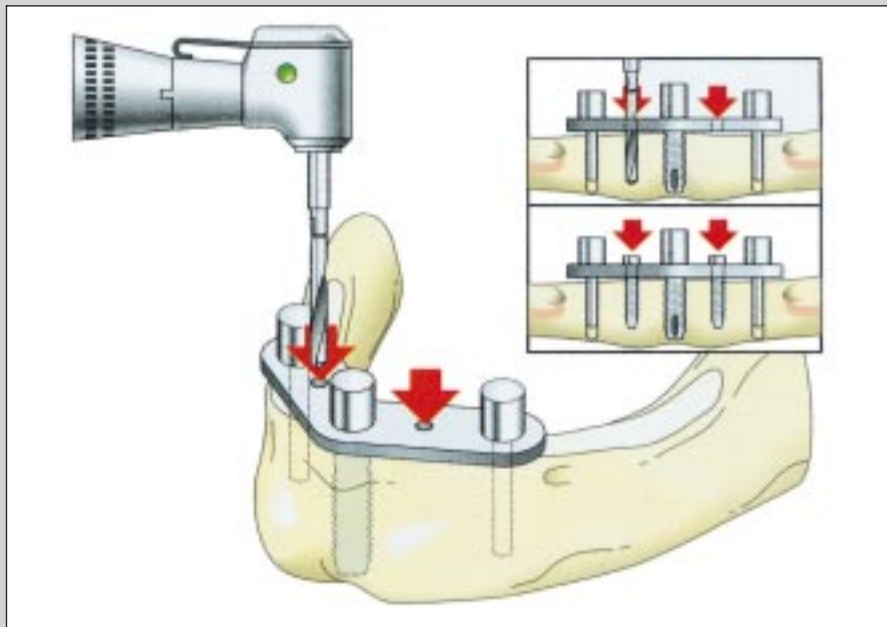


Fig. 7. Efter den endelige placering af det midterste implantat fikses en V-skabelon med hjælpeskruer som siden fjernes. Herved kan hullerne til de to distale implantater præpareres med præcis afstand og dybde i forhold til det første implantat.

Fig. 7. Following the final placement of the middle implant, a V-template is fixed using two long stabilizing screws later to be removed. By doing this, the two distal implant sites can be prepared very precisely in exact distance and depth in relation to the first implant.

også disse principper som er basis for udviklingen og introduktionen af Brånemark System® Novum (8,9).

Brånemark Novum®

Princippet bygger på:

- Præfabrikerede kirurgiske og protetiske komponenter (Fig. 1A og 1B)

- Transmukosale implantater (Fig. 2)
- Præfabrikeret brokonstruktion
- Stiv forbindelse mellem implantaterne ved installationen (Fig. 2)
- Revideret protetisk protokol som eliminerer aftryksprocedure.

Princippet er at man »tilpasser« patienten til systemet og ikke

omvendt. Indikationen er den tandløse underkæbe som skal have en vis højde og et vist volumen, dvs. 12 mm i højde og 6-7 mm i bredden. Der må heller ikke være patologiske processer i knoglen. Formen af pars alveolaris mandibulae spiller også en rolle; bedst er den U-formede, hvorimod den V-formede (spidse) eller firkantede type (N-form) ikke er velegnede (Fig. 3). Foreløbige resultater tyder på at systemet kan anvendes til 90-95% af patienterne. Til de resterende må anvendes konventionelle implantatbehandlinger med hybridproteser på kugleretention eller faste broerstatninger (10). *Lekholm* (10) vil indtil videre heller ikke anbefale at Novum systemet ind-

sættes immediat, dvs. i forbindelse med tandekstraktioner samme dag.

Den kirurgiske procedure

Indgrebet foretages i lokalanalgesi, evt. sammen med sedation.

Der lægges snit på toppen af pars alveolaris fra reg. 6÷ til ÷6. Ved udtalt atrofi skal man iagttage den høje placering af foramen mentale, ofte på toppen af pars alveolaris. Det er en fordel at lægge et sagittalt aflastningssnit i midtlinjen anteriort i underkæben. Efter frirouginering facialet og oralt markeres

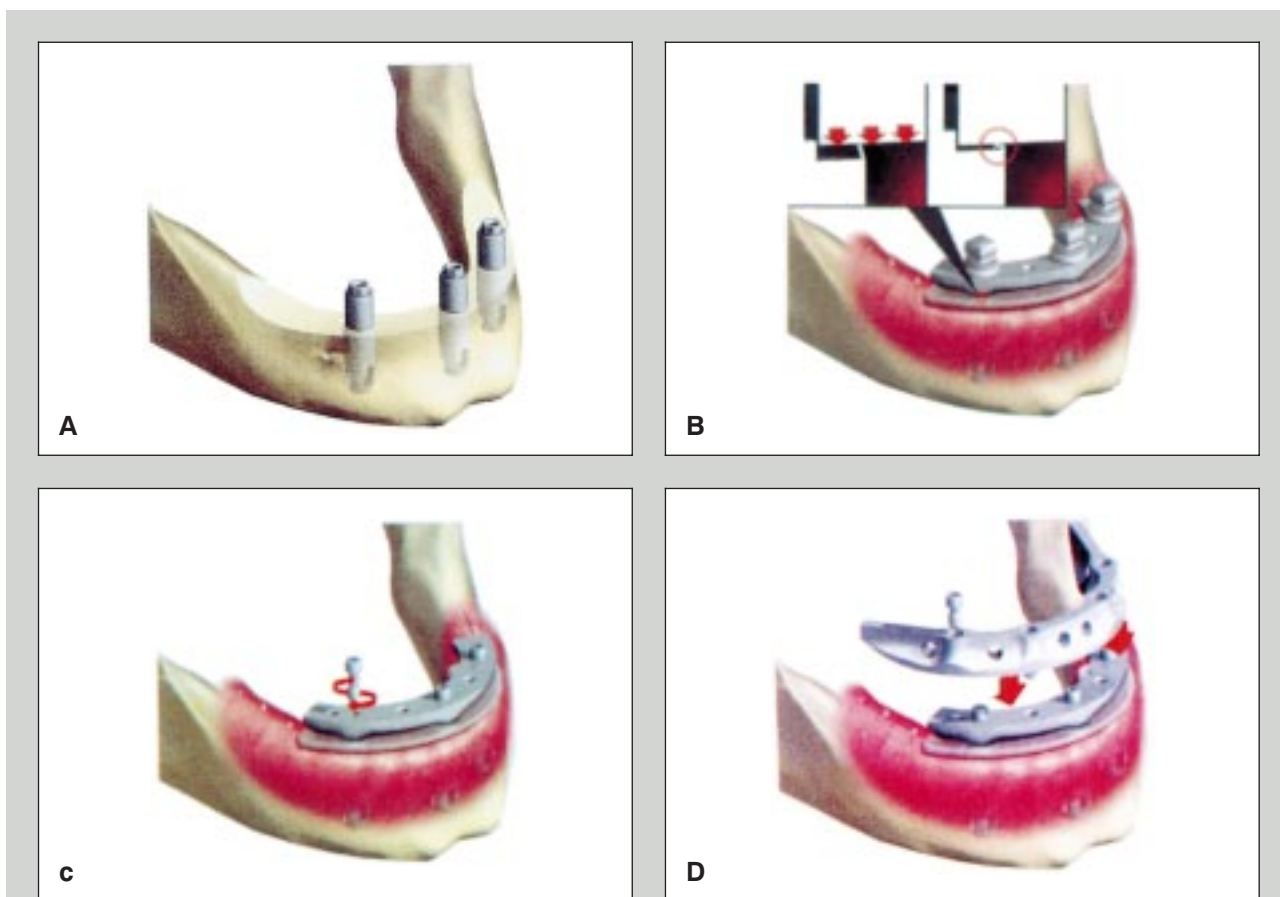


Fig. 8. A: De tre implanter på plads for montering af underbarren. B: Underbarren justeres først til implantaterne vha. nogle særlige skruer som spændes til omkring en teflonskive, indtil barren er helt på plads. Mellem underbarren og den nu suturerede slimhinde er anbragt en silikoneplade, som skal blive liggende i ca. 10 dage. C: Underbarren sættes endeligt fast med skruer som spændes med 45 Ncm. D: Den øverste barre sættes midlertidigt på mh. bidregistrering.

Fig. 8. A: The three implants in correct position before placement of the lower bar. B: The lower bar is primarily adapted very precisely to the implants by using special adapting screws and teflon rings. Between the lower bar and the now sutured mucosa a silicone healing sheet is placed for ten days. C: The lower bar is permanently fixed with screws torqued into place with 45 Ncm. D: The upper bar is temporarily placed for bite registration.

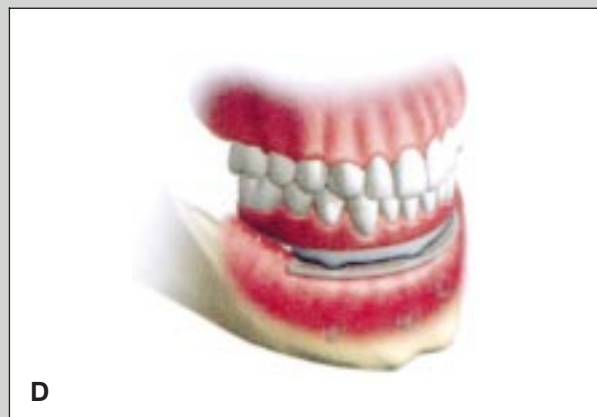
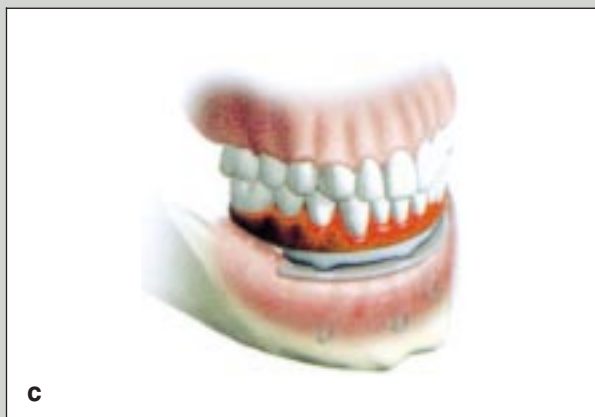
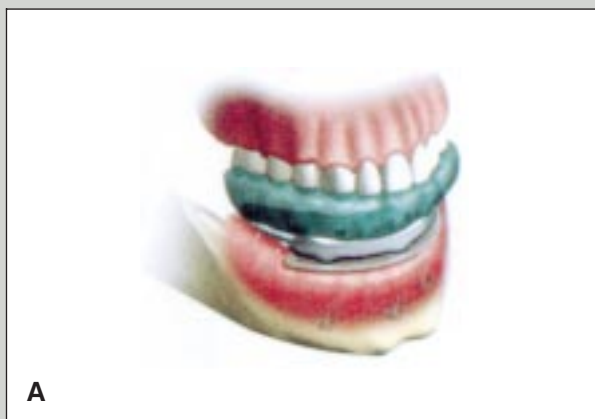Fig. 9. A: Bidhøjde fastlægges med hurtigt afbindende silikone putty materiale. B: Tandteknikeren støber modellerne i en artikulator. C: Tandopstilling i voks prøves i munden. D: Voksopstillingen overføres til akryl og poleres og er nu klar til aflevering.

Fig. 9. A: Bite registration is done with rapid setting silicone putty material. B: The dental technician mounts upper and lower models in an articulator. C: The wax-up is tried in the oral cavity. D: The wax-up is finished in acrylic, polished and placed in the oral cavity.

midtlinien, og to vertikale linier ca. 2 mm anteriort for den forreste begrænsning af foramen mentale på den faciale knogle. Det er hjælpelinier for den senere placering af borehuller til implantaterne. Den orale slimhinde kan med fordel samles med en 4-0 silkesutur.

Pars alveolaris afglattes på toppen med cylinderformet akrylfræser mellem reg. 5÷ til ÷5 (Fig. 4). Der fjernes knogle ned til et plateau som hælder let fremefter med en bredde på ca. 7 mm.

På dette plateau prøves en skabelon med tre huller. Det midterste hul skal placeres svt. midtlinien, og de to laterale huller skal ligge foran en vertikal linie 2 mm foran foramen mentale (Fig. 5). I de tre perforationer bores tre parallelle kanaler, hvori kan placeres tre *guide pins* til vurdering af retning og position.

De to laterale *guide pins* bruges til fiksering af en positionsplastron, hvor det midterste hul er beregnet til placering af det første implantat i midtlinien vha. en række boreskabeloner med stigende diameter (Fig. 6).

Der kan vælges mellem to implantattyper afhængig af knoglens højde og bredde: 5×11,5/6 mm eller 5×13,5/7 mm. Implantaterne indsættes henholdsvis 11,5 eller 13,5 mm i knoglen svt. skruegangen, hvorimod den blanke del af implantatet efterlades over knogleniveau til kontakt med gingiva (Fig. 2).

Vha. en særlig tyk skabelon (*V-template*) og to hjælpefikserationsskruer anbringes de to distale implantater meget præcist i forhold til hinanden og i forhold til det først placerede implantat. Herved anbringes de tre implantater meget præcist i forhold til hinanden (Fig. 7).

Underbarren spændes på de tre implantater vha. et sindrigt justeringssystem (Fig. 8B og 8C). Oven på denne anbringes overbarren (Fig. 8D). Komponenterne er meget præcist fremstillede fra fabrikens side, så pasformen er optimal.

Efter den kirurgiske indsats tages nu et sammenbid, og bidhøjden fastlægges (Fig. 9A), hvorefter gipsmodellerne støbes i artikulatør (Fig. 9B), og vokstandopstillingen kan foretages (Fig. 9C). Efter klinisk afprøvning overføres det hele til akryl og monteres ca. 7-8 timer efter første incision (Fig. 9D).

Det postoperative forløb er normalt fredeligt, og de fleste patienter kan tygge samme dag, om end i begrænset omfang.

Resultater

På verdensplan er der i skrivende stund indsat ca. 300 Brånemark Novum systemer med en succesrate på 98% over to års followup (10). Fordelene for patienten er oplagte: Tænder samme dag, dvs. ingen ventetid, og kun én operation.

Ulempen er at langtidsprognozen ikke er kendt. Proceduren er ressourcekrævende for klinikken (tandlæge + tandtekniker + 1-2 klinikassistenter bundet i mange timer). Den er teknisk vanskelig og stiller store krav til præcision. I skriven- de stund sælges det færdige produkt til patienten i en prisramme af 40-55.000 kr.

Konklusion

Det er nu muligt at indsætte implantater i underkæben og fremstille en fast bro på disse på samme dag. De foreløbige resultater er lovende.

Illustrationerne gengives med tilladelse fra Nobel Biocare v/distrikts- chef *Niels Erik Zachø*.

English summary

Brånemark Novum®. A new concept for treating the edentulous mandible

It is now possible to install implants in the mandible and on these the same day to fabricate and deliver a fixed bridge. The system is called The Brånemark Novum System®. The long-term prognosis is not known, but the initial results look promising. See the entire procedure in the accompanying illustrations.

Litteratur

1. Schenk RK, Buser D. Osseointegration: a reality. *Periodontology* 2000; 17: 22-35.
2. Brånemark R, Öhrnell L-O, Skalak R, Carlsson L, Brånemark P-I. Biomechanical characterization of osseointegration. An experimental in vivo investigation in the beagle dog. *J Orthop Res* 1998; 16: 61-9.
3. Albrektsson T, Zarb G, Worthington P, Eriksson B. Long-term

efficacy of currently used dental implants: a review and proposed criteria of success. *Int J Oral Maxillofac Implants* 1986; 1: 11-25.

4. Buser D, Belser UC, Lang NP. The original one-stage dental implant system and its clinical application. *Periodontology* 2000 1998; 17: 106-18.
5. Balshi TI, Wolfinger GJ. Immediate loading of Brånemark implants in edentulous mandibles: a preliminary report. *Implant Dent* 1997; 6: 83-8.
6. Randow K, Ericsson I, Nilner K, Petersson A, Glantz P-O. Immediate functional loading of Brånemark dental implants. An 18-months study. *Clin Oral Implants Res* 1999; 10: 8-15.
7. Lazzara RJ, Porter SS, Testori T, Galante J, Zetteqvist L. A prospective multicenter study evaluating loading of Osseotite implants two months after placement: One year results. *J Esthet Dent* 1998; 10: 280-9.
8. Brånemark P-I, Engstrand P, Öhrnell L-O, Gröndahl K, Nilsson P, Hagberg K, et al. Brånemark Novum®: A new treatment concept for rehabilitation of the edentulous mandible. Preliminary results from a prospective clinical follow-up study. *Clin Implant Dent Rel Res* 1999; 1: 2-16.
9. Brånemark P-I. The Brånemark Novum Protocol for sameday teeth. A global perspective. Berlin: Quintessence Publishing Co; 2000.
10. Lekholm U. Foredrag ved Nobel Biocare North-Sea Teamday. Dublin, Ireland, 9. juni, 2001.

Forfatter

Jens Kølsen Petersen, lektor, specialtandlæge, MS

Afdeling for Kæbekirurgi og Oral Patologi, Odontologisk Institut, Det Sundhedsvidenskabelige Fakultet, Aarhus Universitet