

## ABSTRACT

Protetisk rehabilitering af den bagerste del af overkæben ved hjælp af korte implantater anvendes i stigende grad som et behandlingsalternativ til sinusløftprocedure og indsættelse af implantater med standardlængde. Herved kan den kirurgiske procedure simplificeres, idet der ikke er behov for sinusløftprocedure inkl. et autologt knogletransplantat og/eller et knogleerstatningsmateriale. Flere systematiske oversigtsartikler og meta-analyser har vist høj overlevelse af suprastruktur og implantat, begrænset peri-implantært knogletab, stor patienttilfredshed og få komplikationer. I overensstemmelse hermed konkluderede European Association for Osseointegration i en konsensusrapport fra 2015, at protetisk rehabilitering af den atrofiske posterioere maksil med korte implantater var et egnet behandlingsalternativ til sinusløftprocedure og indsættelse af implantater med standardlængde. Imidlertid foreligger der få randomiserede kontrollerede langtidsundersøgelser, der har sammenlignet de to behandlingsmodaliteter. Ligeledes er betydningen af den reducerede implantatoverflade, øget krone-implantat-ratio og nødvendigheden af koblede protetiske konstruktioner ikke tilstrækkeligt belyst.

I nærværende oversigtsartikel præsenteres den nuværende viden om protetisk rehabilitering af den atrofiske posterioere maksil med korte implantater sammenlignet med sinusløftprocedure og implantater med standardlængde. Imidlertid er der behov for flere randomiserede kontrollerede langtidsundersøgelser af de to behandlingsmodaliteter, før evidensbaserede behandlingsretningslinjer kan gives om indikationsområdet for protetisk rehabilitering med denne behandlingsmetode.

**EMNEORD** Alveolar bone loss | dental implants | dentistry | maxilla



Korrespondanceansvarlig førsteforfatter:  
**HELLE BAUNGAARD NIELSEN**  
heban@rn.dk

## Protetisk rehabilitering af den atrofiske posterioere maksil med korte implantater

**HELLE BAUNGAARD NIELSEN**, specialtandlæge i tand-, mund- og kæbekirurgi, ph.d.-studerende, Kæbekirurgisk Afdeling, Aalborg Universitetshospital

**SØREN SCHOU**, specialtandlæge i tand-, mund- og kæbekirurgi, ph.d., dr.odont., Afdeling for Parodontologi, Odontologisk Institut, Københavns Universitet, og Specialtandlægerne Seedorffs Stræde, Klinik for Oral Kirurgi og Radiologi, Aarhus

**FLEMMING ISIDOR**, professor, ph.d., dr.odont., Sektion for Protetik, Institut for Odontologi og Oral Sundhed, Aarhus Universitet

**THOMAS STARCH-JENSEN**, klinisk professor, overtandlæge, specialtandlæge i tand-, mund- og kæbekirurgi, postgraduat klinisk lektor, ph.d., Kæbekirurgisk Afdeling, Aalborg Universitetshospital

► Accepteret til publikation den 24. januar 2019

Tandlægebladet 2019;123;xxx-xxx

**P**rotetisk rehabilitering svarende til den atrofiske posterioere maksil med korte implantater blev oprindeligt introduceret med det formål at simplificere den kirurgiske procedure og undgå genopbygning af processus alveolaris med sinusløftprocedure og et autologt knogletransplantat og/eller knogleerstatningsmateriale (1). European Association for Osseointegration (EAO) konkluderede i en konsensusrapport fra 2015, at protetisk rehabilitering svarende til den atrofiske posterioere maksil med korte implantater var et egnet behandlingsalternativ til sinusløftprocedure og indsættelse af implantater med standardlængde (2). Imidlertid er der manglende konsensus om definitionen på et kort implantat (3). En implantatlængde på < 10 mm angives ofte som et kort implantat (4-6), hvorimod der i de fleste randomiserede kontrollerede undersøgelser sammenlignes behandling med korte implantater med en længde på 5-6 mm og behandling med sinusløftprocedure og indsættelse af implantater med en længde på 10-15 mm (7-10). En nyligt publiceret systematisk oversigtsartikel og meta-analyse viste ingen signifikant forskel i implantatoverlevelse og peri-implantært marginalg knogletab efter tre

år med anvendelse af  $\leq 8$  mm implantater sammenlignet med sinusløftprocedure og standardlængdeimplantater  $\geq 8$  mm (11), hvilket er i overensstemmelse med tidligere publicerede systematiske oversigtsartikler og meta-analyser (2,12). En nyligt publiceret randomiseret kontrolleret langtidsundersøgelse viste ingen signifikant forskel i implantatoverlevelse, peri-implantært marginalt knogletab, patienttilfredshed og komplikationer efter fem år med anvendelse af 6 mm implantater sammenlignet med sinusløftprocedure og indsættelse af standardlængdeimplantater (11-15 mm) (7). Et stigende antal videnskabelige undersøgelser underbygger således konklusionerne fra EAO, nemlig at protetisk rehabilitering svarende til den atrofiske posteriore maksil med korte implantater kan være et egnet behandlingsalternativ til sinusløftprocedure og indsættelse af standardlængdeimplantater. Imidlertid foreligger der ganske få randomiserede kontrollerede langtidsundersøgelser, der har sammenlignet overlevelse af suprastruktur og implantat, patienttilfredshed, peri-implantært marginalt knogletab samt biologiske og mekaniske komplikationer efter indsættelse af korte implantater i den bagerste del af overkæben sammenlignet med sinusløftprocedure og indsættelse af implantater med standardlængde. Ligeledes er betydningen af den reducerede implantatoverflade, øget krone-implantat-ratio og nødvendigheden af koblede protetiske konstruktioner efter indsættelse af korte implantater ikke tilstrækkeligt belyst (13).

I nærværende oversigtsartikel præsenteres den nuværende viden om protetisk rehabilitering svarende til den atrofiske posteriore maksil med korte implantater sammenlignet med sinusløftprocedure og indsættelse af implantater med standardlængde.

#### KIRURGISK PROCEDURE

Indsættelse af korte implantater i den bagerste del af overkæben udføres sædvanligvis i lokalanalgesi, evt. kombineret med sedering. Proceduren for indsættelse af korte implantater og implantater med standardlængde er overordnet set ens. Indledningsvis lægges incision i den fastbundne slimhin-

de på toppen af processus alveolaris gående frem marginalt med et skråtforløbende fremadrettet aflastningssnit i sulcus alveolo-buccalis superior. Slimhinde og periosteal frirougeres svarende til udstrækningen af processus alveolaris. Efter fabrikantens anbefalinger udbøres til den planlagte implantatlængde under hensyntagen til den nedre begrænsning af sinus maxillaris. Udboringen udføres i de fleste tilfælde ved anvendelse af en boreskinne for at opnå optimal implantatposition. I forbindelse med udboringen til implantatlejet kan der eventuelt også suppleres med intraoral røntgenoptagelse til vurdering af afstanden til bl.a. den nedre begrænsning af sinus maxillaris (Fig. 1 og 2). Implantatet indsættes, og der påsættes dækskrue eller healing abutment (Fig. 1 og 2). Såfremt der påsættes dækskrue, foretages abutmentoperationen og den efterfølgende protetiske rehabilitering oftest 3-6 måneder efter implantatindsættelsen (Fig. 2).

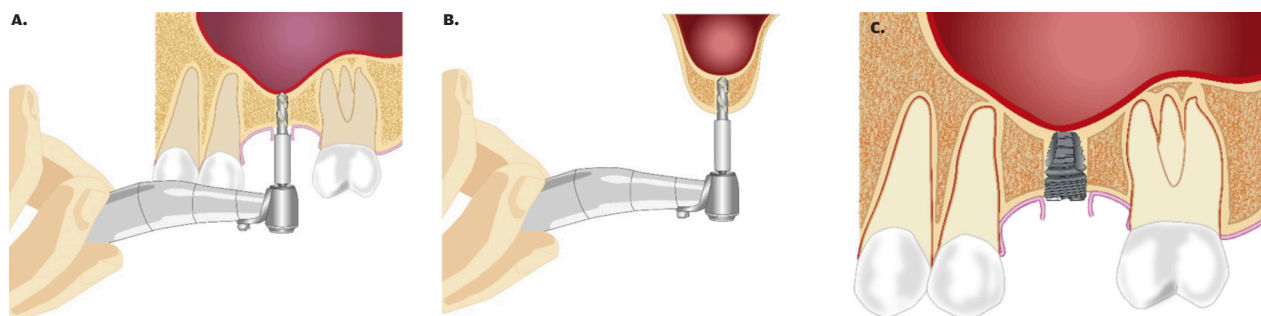
#### OVERLEVELSE AF SUPRASTRUKTUR

Høj overlevelse af suprastrukturen efter protetisk rehabilitering svarende til den atrofiske posteriore maksil med korte implantater ( $< 10$  mm) er beskrevet i få systematiske oversigtsartikler og meta-analyser (2,11,12). Imidlertid foreligger der kun en randomiseret kontrolleret undersøgelse, hvor overlevelsen af suprastrukturen er sammenlignet efter tre år (10). Overlevelsen af suprastrukturen var efter tre år 87 % med korte implantater (5 mm) sammenlignet med 100 % efter sinusløftprocedure og implantater med standardlængde ( $\geq 10$  mm). Der var ingen signifikant forskel i overlevelsen af suprastrukturen på de to behandlingsmodaliteter (10).

Ikke-sammenlignende langtidsundersøgelser har vist en høj overlevelse af suprastrukturen og få protetiske komplikationer med korte implantater ( $< 8,5$  mm) efter henholdsvis fem år og 10-12 år (14,15).

Det kan derfor konkluderes, at protetisk rehabilitering svarende til den atrofiske posteriore maksil med korte implantat- ▶

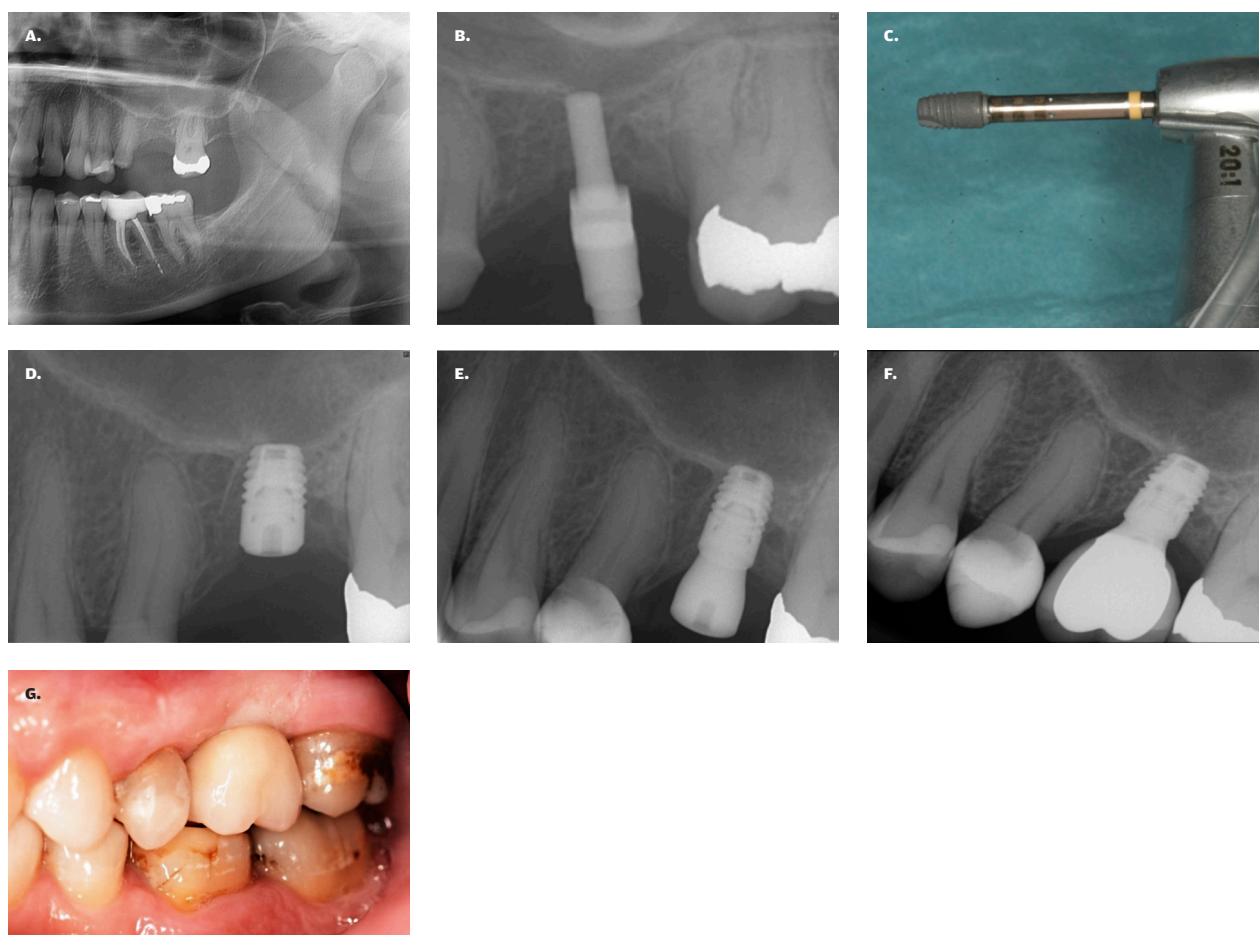
## Indsættelse af kort implantat svarende til den posteriore maksil



**Fig. 1. A.** Udboring til planlagt implantatlængde uden at perforere den nedre begrænsning af sinus maxillaris. **B.** Tværsnit af processus alveolaris og sinus maxillaris visende udboring til planlagt implantatlængde uden at perforere den nedre begrænsning af sinus maxillaris. **C.** Indsættelse af et kort implantat svarende til den bagerste del af overkæben.

**Fig. 1. A.** Preparation of the implant bed without perforating the inferior border of the maxillary sinus. **B.** Axial view of the alveolar process and maxillary sinus showing implant bed preparation without perforation of the inferior border of the maxillary sinus. **C.** Placement of a short implant in the posterior part of the maxilla.

## Indsættelse af kort implantat svarende til den posteriore maksil



**Fig. 2. A.** Panoramaoptagelse før indsættelse af Astra EV 4.2, 6 mm implantat svarende til regio +6 med en vertikal højde af processus alveolaris på 6 mm. **B.** Intraoral røntgenoptagelse visende udboring til implantatet. **C.** Astra EV 4.2, 6 mm implantat klar til indsættelse efter udboring. **D.** Intraoral røntgenoptagelse visende Astra EV 4.2, 6 mm implantat indsat. **E.** Intraoral røntgenoptagelse visende Astra EV 4.2, 6 mm implantat, inkl. healing abutment. **F.** Intraoral røntgenoptagelse visende Astra EV 4.2, 6 mm implant, inkl. skrueretineret suprastruktur. **G.** Klinisk foto af suprastrukturen.

**Fig. 2. A.** Panoramic radiograph prior to placement of Astra EV 4.2, 6 mm implant with a residual vertical height of the alveolar process of 6 mm within the left maxillary first molar region. **B.** Intraoral radiograph showing preparation of the implant bed. **C.** Astra EV 4.2, 6 mm implant ready for placement after preparation of the implant bed. **D.** Intraoral radiograph showing Astra EV 4.2, 6 mm implant placed. **E.** Intraoral radiograph showing the inserted Astra EV 4.2, 6 mm implant, including healing abutment. **F.** Intraoral radiograph showing the Astra EV 4.2, 6 mm implant, including a screw-retained suprastructure. **G.** Clinical photo of suprastructure

tater har vist høj langtidsoverlevelse af suprastrukturen og få protetiske komplikationer.

### IMPLANTATOVERLEVELSE

Høj implantatoverlevelse efter protetisk rehabilitering svarende til den atrofiske posteriore maksil med korte implantater (< 10 mm) er beskrevet i flere systematiske oversigtsartikler og meta-analyser (2,11,16-18). Dog foreligger der kun en randomiseret kontrolleret langtidsundersøgelse, hvor implantatoverlevelsen er sammenlignet efter fem år (7). Implantatoverlevelsen efter fem år var 99 % med korte implantater (6 mm) og 100 % med sinusløftprocedure og implantater med standardlængde (11-15 mm). Der var ingen signifikant for-

skel i implantatoverlevelsen med de to behandlingsmodaliteter (7). I overensstemmelse hermed har randomiserede kontrollerede langtidsundersøgelser vist en implantatoverlevelse efter tre år på 100 % med korte implantater (6 mm) og 95 % med sinusløftprocedure og implantater med standardlængde (10-15 mm) (9) samt 87 % med korte implantater (5 mm) og 93 % med sinusløftprocedure og implantater med standardlængde ( $\geq$  10 mm) (10). Begge undersøgelser viste ingen signifikant forskel i implantatoverlevelsen med de to behandlingsmodaliteter (9,10).

En ikke-sammenlignende langtidsundersøgelse har vist en implantatoverlevelse efter 10-12 år på 99 % med korte implantater (< 8,5 mm) (14).

Det kan derfor konkluderes, at protetisk rehabilitering svarende til den atrofiske posteriore maksil med korte implantater har vist høj implantatoverlevelse.

### PERI-IMPLANTÆRT MARGINALT KNOGLETAB

Begrænset peri-implantært marginalt knogletab efter protetisk rehabilitering svarende til den atrofiske posteriore maksil med korte implantater er beskrevet i få systematiske oversigtsartikler og meta-analyser (2,11,12,17). En randomiseret kontrolleret langtidsundersøgelse har vist, at det gennemsnitlige peri-implantære marginale knogletab efter fem år var 0,5 mm med både korte implantater (6 mm) og sinusløftprocedure med implantater med standardlængde (11-15 mm) (7). Imidlertid er det konkluderet i to randomiserede kontrollerede undersøgelser, at der var et signifikant øget peri-implantært marginalt knogletab efter tre år med sinusløftprocedure og implantater med standardlængde sammenlignet med korte implantater svarende til den bagerste del af overkæben (9,10).

En ikke-sammenlignende langtidsundersøgelse har vist, at det gennemsnitlige peri-implantære marginale knogletab efter 10-12 år med korte implantater (< 8,5 mm) var 1 mm (14).

Det er konkluderet i en nyligt publiceret systematisk oversigtsartikel, at en øget krone-implantat-ratio ikke medfører øget peri-implantært marginalt knogletab efter indsættelse af korte implantater i den bagerste del af overkæben (18). Imidlertid er konklusionerne i oversigtsartiklen overvejende baseret på koblede protetiske rekonstruktioner med en funktionel stabil okklusion, hjørnetandsføring og uden ekstensionsled (18). En systematisk oversigtsartikel udarbejdet i forbindelse med EAO's konsensuskonference i 2018 angav, at protetisk rehabilitering svarende til den bagerste del af over- og underkæben med et kort implantat (6-10 mm) og en enkelttandsrestaurering med en krone-implantat-ratio mellem 0,9-2,2 viste et årligt peri-implantært marginalt knogletab på < 0,2 mm (19). Imidlertid mangler der fortsat langtidsundersøgelser af det peri-implantære marginale knogletab samt biologiske og tekniske komplikationer ved en øget krone-implantat-ratio (19).

Det kan derfor konkluderes, at protetisk rehabilitering svarende til den atrofiske posteriore maksil med korte implantater har vist et begrænset peri-implantært marginalt knogletab. Imidlertid er sammenhængen mellem en øget krone-implantat-ratio og udviklingen af peri-implantært marginalt knogletab efter indsættelse af korte implantater i den bagerste del af overkæben fortsat mangelfuldt belyst.

### KOMPLIKATIONER

Komplikationer efter protetisk rehabilitering svarende til den atrofiske posteriore maksil med korte implantater er sjældent forekommende, som beskrevet i flere systematiske oversigtsartikler og meta-analyser (2,11,12,16,18). Recementering af den protetiske erstatning, fraktur af abutmentskrue og løsnet/mistet abutment er de hyppigst forekommende komplikationer (2,16,20). En randomiseret kontrolleret undersøgelse viste ingen signifikant forskel i antallet af komplikationer efter fem år med korte implantater (6 mm) sammenlignet med sinusløftprocedure og implantater med standardlængde (11-15

## Klinisk relevans

Implantatindsættelse svarende til den bagerste del af overkæben er ofte kompromitteret som følge af reduceret vertikal knoglehøjde af processus alveolaris og udstrækningen af sinus maxillaris. Korte implantater anvendes i stigende grad som et behandlingsalternativ til sinusløftprocedure og indsættelse af implantater med standardlængde. Høj overlevelse af suprastruktur og implantat, begrænset peri-implantært marginalt knogletab og stor patienttilfredshed er beskrevet efter protetisk rehabilitering svarende til den atrofiske posteriore maksil med begge behandlingsmodaliteter. Imidlertid mangler der fortsat sammenlignende langtidsundersøgelser, der kan legitimere protetisk rehabilitering svarende til den atrofiske posteriore maksil med korte implantater som førstevalg.

mm) (7). De fleste komplikationer blev observeret mellem et år og tre år efter funktionel belastning (7). En randomiseret kontrolleret undersøgelse indikerer, at korte implantater er mere disponerede for tekniske komplikationer de første år efter funktionel belastning, hvorfor tæt monitorering anbefales de første år (7).

Hævelse, hæmatom, misfarvning, infektion og perforation af sinusslimhinden er velkendte og velbeskrevne komplikationer efter indsættelse af korte implantater svarende til den bagerste del af overkæben, men generelt meget sjældent forekommende (2,7,9,10).

Det kan derfor konkluderes, at protetisk rehabilitering svarende til den atrofiske posteriore maksil med korte implantater er forbundet med få komplikationer, inklusive få alvorlige komplikationer.

### PATIENTTILFREDSHED OG PROFESSIONEL TILFREDSHED

Patienttilfredshed og professionel tilfredshed efter protetisk rehabilitering svarende til den atrofiske posteriore maksil med korte implantater er sjældent beskrevet i litteraturen. En randomiseret kontrolleret undersøgelse viste ingen signifikant forskel i Oral Health Impact Profile 49 (OHIP-49) efter fem år med korte implantater (6 mm) sammenlignet med sinusløftprocedure og implantater med standardlængde (11-15 mm) (7). Tilsvarende viste en spørgeskemaundersøgelse efter tre år ingen signifikant forskel i patienttilfredsheden med den samlede behandling efter indsættelse af korte implantater (6 mm) sammenlignet med sinusløftprocedure og implantater med standardlængde (10-15 mm) (9). Imidlertid blev der påvist en signifikant forskel i patienttilfredsheden vedrørende prisen på behandlingen (9). Således var 84 % af patienterne behandlet med et kort implantat meget tilfredse med prisen sammenlignet med 55 % ved den mere bekostelige sinusløftprocedure og indsættelse af implantater med standardlængde (9).

Ikke-sammenlignende undersøgelser har vist en subjektiv forbedring i Oral Health Impact Profile 14 (OHIP-14) efter ▶

fem år med korte implantater (15) og en generelt høj patienttilfredshed med korte implantater efter to år (21).

Professionel tilfredshed efter indsættelse af korte implantater svarende til den bagerste del af overkæben er ikke beskrevet i litteraturen.

Det kan derfor konkluderes, at protetisk rehabilitering svarende til den atrofiske posteriore maksil med korte implantater har vist stor patienttilfredshed med behandlingsresultatet, inkl. den økonomiske udgift til behandlingen.

#### REKOMMANDATION OG BEHANDLINGSRETNINGSLINJER

Protetisk rehabilitering svarende til den atrofiske posteriore maksil med korte implantater har vist høj langtidsoverlevelse af suprastrukturen og implantatet, begrænset peri-implantært marginalt knogletab, stor patienttilfredshed samt få komplikationer. Imidlertid foreligger der få randomiserede kontrollerede langtidsundersøgelser, der har sammenlignet overlevelsen af suprastruktur og implantat efter protetisk rehabilitering svarende til den atrofiske posteriore maksil med korte implantater og sinusløftprocedure kombineret med implantater med standardlængde. Der er derfor behov for flere randomiserede kontrollerede langtidsundersøgelser inkl. vurdering af patienttilfredshed, professionel tilfredshed, betydningen af den reducerede implantatoverflade, krone-implantat-ratio og en sammenligning af koblede protetiske rekonstruktioner og enkeltandsrekonstruktioner.

På baggrund af den tilgængelige litteratur om protetisk rehabilitering svarende til den atrofiske posteriore maksil med korte implantater synes indsættelse af korte implantater i den bagerste del af overkæben at være et egnet behandlingsalternativ til sinusløftprocedure og indsættelse af implantater med standardlængde, hvilket er i overensstemmelse med konklusionerne fra EAO's konsensusrapport fra 2015 (2). Imidlertid mangler der fortsat flere sammenlignende langtidsundersøgelser, der kan legitimere protetisk rehabilitering svarende til den atrofiske posteriore maksil med korte implantater som førstevalg. ♦

## ABSTRACT (ENGLISH)

### PROSTHETIC REHABILITATION IN THE ATROPHIC POSTERIOR MAXILLA USING SHORT IMPLANTS

Prosthetic rehabilitation of the posterior part of the maxilla using short implants is an increasingly used treatment alternative to sinus floor augmentation and placement of standard length implants. Thereby, the surgical procedure can be simplified because sinus floor augmentation including an autogenous bone graft and/or a bone substitute can be avoided. Several systematic reviews and meta-analyses have revealed high survival of suprastructure and implant, limited peri-implant bone loss, high patient satisfaction, and few complications. In accordance with these results, European Association for Osseointegration concluded in a consensus report from 2015, that prosthetic rehabilitation of the atrophic posterior maxilla using short implants was

a reliable treatment alternative to sinus floor augmentation and standard length implants. However, few randomized controlled long-term trials comparing the two treatment modalities are available. Moreover, the influence of reduced implant surface, increased crown-to-implant ratio, and necessity of splinted prosthetic constructions are inadequately clarified.

In the present review, current knowledge on the prosthetic rehabilitation of the atrophic posterior maxilla using short implants compared to sinus floor augmentation and standard length implants is presented. However, further randomized controlled long-term trials comparing the two treatment modalities are needed before evidence-based treatment guidelines can be provided about the indication for prosthetic rehabilitation using this treatment method.

## LITTERATUR

1. ten Bruggenkate CM, Asikainen P, Foitzik C et al. Short (6-mm) nonsubmerged dental implants: results of a multicenter clinical trial of 1 to 7 years. *Int J Oral Maxillofac Implants* 1998;13:791-8.
2. Thoma DS, Zeltner M, Hüsler J et al. EAO supplement working group 4 – EAO CC 2015 Short implants versus sinus lifting with longer implants to restore the posterior maxilla: a systematic review. *Clin Oral Implants Res* 2015;26:154-69.
3. Rossi F, Botticelli D, Cesaretti G et al. Use of short implants (6 mm) in a single-tooth replacement: a 5-year follow-up prospective randomized controlled multicenter clinical study. *Clin Oral Implants Res* 2016;27:458-64.
4. Friberg B, Gröndahl K, Lekholm U et al. Long-term follow-up of severely atrophic edentulous mandibles reconstructed with short Brånemark implants. *Clin Implant Dent Relat Res* 2000;2:184-9.
5. Feldman S, Boitel N, Weng D et al. Five-year survival distributions of short-length (10 mm or less) machined-surfaced and Osseotite implants. *Clin Implant Dent Relat Res* 2004;6:16-23.
6. Fugazzotto PA. Shorter implants in clinical practice: rationale and treatment results. *Int J Oral Maxillofac Implants* 2008;23:487-96.
7. Thoma DS, Haas R, Sporniak-Tutak K et al. Randomized controlled multicenter study comparing short dental implants (6mm) versus

- longer dental implants (11-15mm) in combination with sinus floor elevation procedures: 5-year data. *J Clin Periodontol* 2018;45: 1465-74.
8. Guljé FL, Raghoobar GM, Vissink A et al. Single crowns in the resorbed posterior maxilla supported by either 6-mm implants or by 11-mm implants combined with sinus floor elevation surgery: a 1-year randomised controlled trial. *Eur J Oral Implantol* 2014;7:247-55.
  9. Bechara S, Kubilius V, Veronesi G et al. Short (6-mm) dental implants versus sinus floor elevation and placement of longer ( $\geq 10$ -mm) dental implants: a randomized controlled trial with a 3-year follow-up. *Clin Oral Implants Res* 2017;28:1097-1107.
  10. Esposito M, Pistilli R, Barausse C et al. Three-year results from a randomised controlled trial comparing prostheses supported by 5-mm long implants or by longer implants in augmented bone in posterior atrophic edentulous jaws. *Eur J Oral Implantol* 2014;7:383-95.
  11. Nielsen HB, Schou S, Isidor F et al. Short implants ( $\leq 8$  mm) compared to standard length implants ( $> 8$  mm) in conjunction with maxillary sinus floor augmentation: a systematic review and meta-analysis. *Int J Oral Maxillofac Surg* 2019;48:239-49.
  12. Fan T, Li Y, Deng WW et al. Short implants (5 to 8 mm) versus longer implants (5 to 8 mm) with sinus lifting in atrophic posterior maxilla: A meta-analysis of RCTs. *Clin Implant Dent Relat Res* 2017;19:207-15.
  13. Morand M, Irinakis T. The challenge of implant therapy in the posterior maxilla: providing a rationale for the use of short implants. *J Oral Implantol* 2007;33:257-66.
  14. Anitua E, Piñas L, Begoña L et al. Long-term retrospective evaluation of short implants in the posterior areas: clinical results after 10-12 years. *J Clin Periodontol* 2014;41:404-11.
  15. Ayna M, Wessing B, Gutwald R et al. A 5-year prospective clinical trial on short implants (6 mm) for single tooth replacement in the posterior maxilla: immediate versus delayed loading. *Odontology* 2018 [Epub ahead of print].
  16. Pohl V, Thoma DS, Sporniak-Tutak K et al. Short dental implants (6 mm) versus long dental implants (11-15 mm) in combination with sinus floor elevation procedures: 3-year results from a multicenter, randomized, controlled clinical trial. *J Clin Periodontol* 2017;44:438-45.
  17. Lemos CA, Ferro-Alves ML, Okamoto R et al. Short dental implants versus standard dental implants placed in the posterior jaws: a systematic review and meta-analysis. *J Dent* 2016;47:8-17.
  18. Esfahrood ZR, Ahmadi L, Karami E et al. Short dental implants in the posterior maxilla: a review of the literature. *J Korean Assoc Oral Maxillofac Surg* 2017;43:70-6.
  19. Meijer HJA, Boven C, Delli K et al. Is there an effect of crown-to-implant ratio on implant treatment outcomes? A systematic review. *Clin Oral Implants Res* 2018;18:243-52.
  20. Thoma DS, Haas R, Tutak M et al. Randomized controlled multicenter study comparing short dental implants (6mm) versus longer dental implants (11-15mm) in combination with sinus floor elevation procedures. Part 1: demographics and patient-reported outcomes at 1 year of loading. *J Clin Periodontol* 2015;42:72-80.
  21. Hentschel A, Herrmann J, Glauche I et al. Survival and patient satisfaction of short implants during the first 2 years of function: a retrospective cohort study with 694 implants in 416 patients. *Clin Oral Implants Res* 2016;27:591-6.