

ABSTRACT

De orale væv kan være sæde for forandringer og læsioner som følge af tilstande, der primært rammer andre dele af kroppen. Sådanne orale manifestationer af systemiske tilstande kan variere meget med hensyn til hyppighed og klinisk præsentation. Orale manifestationer kan være de første symptomer på en akut eller kronisk systemsygdom og kan optræde, flere år før de systemiske tegn viser sig og diagnosen stilles. Endvidere kan patologiske processer i mundslimhinden, kæberne og andre orale strukturer påvirke patientens generelle helbredstilstand. Efterhånden som levealderen stiger, og de medicinske behandlinger bliver mere komplekse og effektive, må man regne med, at antallet af personer med orale manifestationer af systemiske sygdomme fortsat vil vokse. Af hensyn til patientens livskvalitet er det vigtigt at håndtere potentielle orale manifestationer af systemiske tilstande hurtigt og sufficient. Da orale manifestationer undertiden er de første tegn på en underliggende systemisk sygdom, spiller den alment praktiserende tandlæge en vigtig rolle i identifikation og viderehenvielse af patienter med mulige systemiske sygdomme. Hvis orale sygdomstegn optræder samtidig med mavesmerter, diarré og symptomer fra tarmene, bør tandlægen hurtigt sørge for at henvise patienten til nærmere udredning og behandling. Det er vigtigt, at patienten herefter fortsat går til kontrol hos tandlægen, da forværring af de orale manifestationer kan være tegn på forøget sygdomsaktivitet.

EMNEORD Oral mucosa | systemic diseases | manifestations



Korrespondanceansvarlig førsteforfatter:
KARIN GARMING LEGERT
karin.garming.legert@ki.se

Orale manifestationer af systemiske sygdomme – Del 2

KARIN GARMING LEGERT, associate professor, ph.d., Division of Oral Diagnostic and Surgery, Department of Dental Medicine and Department of Orofacial Medicine – University Dental Clinic, Karolinska Institutet, Sweden

CECILIA LARSSON WEXELL, associate professor, ph.d., Senior consultant OMFS, Department of Oral and Maxillofacial Surgery, Skåne University Hospital, Lund; Department of Oral and Maxillofacial Surgery and Oral medicine, Faculty of Odontology, Malmö University and Department of Biomaterials, Sahlgrenska Academy, University of Gothenburg, Sweden

ANNE MARIE LYNGE PEDERSEN, professor, ph.d., Sektion for Oral Medicin og Patologi/Oral Biologi og Immunpatologi, Odontologisk Institut, Københavns Universitet

GITA GALE, tandlæge, ph.d., Department of Oral Medicine and Pathology, Institute of Odontology, The Sahlgrenska Academy at University of Gothenburg, Sweden

VICTOR TOLLEMAR, lecturer, ph.d., Division of Oral Diagnostic and Surgery, Department of Dental Medicine, Karolinska Institutet, Sweden

HELLEVI RUOKONEN, adjunct professor, ph.d., eMBA, Oral and Maxillofacial Diseases and Surgery, Head and Neck Center, Helsinki University Hospital and University of Helsinki, Finland

SAARA KANTOLA, head, tandlæge, ph.d., Dental Training Clinic, Wellbeing Services County of North Ostrobothnia, Oulu, Finland

BENTE BROKSTAD HERLOFSON, professor, ph.d., Department of Oral Surgery and Oral Medicine, Faculty of Dentistry, University of Oslo, Norway, and consultant, Unit of Oral Surgery and Maxillofacial Surgery, Department of Otorhinolaryngology - Head, Neck and Reconstructive Surgery, Oslo University Hospital, Oslo, Norway

► Accepteret til publikation den 11. oktober 2023

Tandlægebladet 2024;128:114-23

MUNDHULEN KAN RAMMES AF BIVIRKNINGER til behandlinger og lægemidler mod såvel maligne som benigne sygdomme. Immunkompromitterede personer er prædisponerede for orale infektioner, fordi immunsystemet har en specialiseret rolle i værtsorganismens forsvar. Defekter i specifikke immunologiske funktioner medfører

øget modtagelighed for specifikke patogener. I denne artikel vil vi fokusere på medicininduceret osteonekrose i kæberne, osteoradionekrose, behandling med monoklonale antistoffer, kronisk graft versus host-sygdom samt virusinfektioner. Alle disse tilstande er relevante, især i forbindelse med cancerbehandling og/eller allogen stamcelletransplantation.

BEHANDLINGSRELATEREDE ORALE BIVIRKNINGER OG SYGDOMME

Osteonekrose i kæberne (ONJ)

Osteonekrose i kæberne (ONJ) er en sjælden, men alvorlig tilstand, der indebærer, at dele af kæbeknoglerne bliver nekrotiske og inficerede. De to mest almindelige årsager til ONJ er behandling med antiresorptive lægemidler som bisfosfonater, denosumab og lægemidler med antiangiogen virkning (betegnes medicinrelateret osteonekrose i kæberne, MRONJ) samt strålebehandling mod kæbeknoglerne (betegnes osteoradionekrose, ORN).

Medicinrelateret osteonekrose i kæberne (MRONJ)

De første tilfælde af MRONJ blev offentliggjort i begyndelsen af 2000, efter at en ny type af nitrogenholdige bisfosfonater var blevet godkendt til forebyggelse af knoglekomplikationer ved behandling af fremskreden cancer hos voksne (1,2). Bisfosfonater er en gruppe af uorganiske lægemidler med varierende kemisk opbygning. Bisfosfonater binder sig til knogleoverflader og ophobes i knoglevævet, hvor de frigives af osteoklaster. I 2011 blev behandling med et monoklonalt antistof, denosumab, godkendt til samme indikationer (3). Denosumab er en RANKL-hæmmer (receptor activator of nuclear factor kappa-B ligand) og hæmmer desuden modning af osteoklaster ved at binde sig til RANKL. I 2019 blev romosozumab (Evenity®), et humaniseret monoklonalt antistof mod sclerostin, godkendt til indikationen postmenopausal osteoporose (4). Når sclerostin hæmmes, opreguleres Wnt i osteoblaster, så knogledannelsen øges, og RANKL hæmmes.

Definition

Definitionen indeholder tre kriterier: a) knogle i det maksillofaciale område, der igennem mere end otte uger har været eksponeret eller har kunnet sonderes gennem en intraoral eller ekstraoral fistel, b) aktuel eller tidligere behandling med antiresorptive midler alene eller i kombination med immunmodulerende eller antiangiogene lægemidler samt c) ingen tidligere strålebehandling mod kæberne og ingen tegn på metastaser i kæberne (5).

Alder og incidens

MRONJ kan ramme voksne patienter på alle alderstrin, som er behandlet med antiresorptive midler, bisfosfonater og denosumab. Postmenopausale kvinder med primær brystcancer har også en dokumenteret gavnlig reduktion i recidiv og dødelighed af brystcancer efter behandling med bisfosfonater (fx zolendronat 4 mg/ml hver 6. måned i 3-5 år) (6); men incidensraten for MRONJ i denne gruppe kendes ikke. I et skandinaviske studie blev 2.900 cancerpatienter, som blev behandlet med denosumab eller zolendronat, fulgt i fem år. MRONJ ramte mellem 1,4 % og 6,6 % af patienterne (2). Risikoen for udvikling af MRONJ blandt patienter, der behandles med bisfosfonater og denosumab på indikationerne osteoporose eller osteoporoseforebyggelse, er meget lav (5).

Risikofaktorer

Lokale og systemiske risikofaktorer (Tabel 1) øger risikoen for udvikling af MRONJ, og risikoen fordobles efter fire års behandling (5). Ved behandling med denosumab stiger risikoen voldsomt med tiden.

Kliniske karakteristika

Læsionerne ved MRONJ fremtræder som områder med eksponeret knogle, der i størrelse kan variere fra få millimeter til halvdelen af kæben. De starter ofte som en ekstraktionsalveole, der ikke heler normalt. I andre tilfælde kan knogle-

Risikofaktorer - MRONJ

Risikofaktorer		
Behandlingsrelaterede	Patientrelaterede	
	Systemiske	Lokale
Præparat (nitrogenholdig bisfosfonat, denosumab og/eller antiangiogene lægemidler), behandlingens varighed, kumulative dosis, styrke, administrationsvej (intravenøst, subkutant, peroralt, intramuskulært), andre lægemidler (kemoterapi, steroider, thalidomid og biologiske lægemidler)	Dårlig almentilstand, kronisk inflammatorisk sygdom, komorbiditeter, livsstil (rygning, alkohol) og høj alder	Odontogene infektioner, dentoalveolær kirurgi, implantatkirurgi, dårligt tilpassede proteser, eksostoser (tori), ringe tandstatus og utilstrækkelig mundhygiejne

Tabel 1. Risikofaktorer for MRONJ inddeles i behandlingsrelaterede og patientrelaterede faktorer (6).

Table 1. Risk factors for MRONJ are divided into treatment-related factors and patient-related factors (6).

Medicinrelateret osteonekrose i kæberne

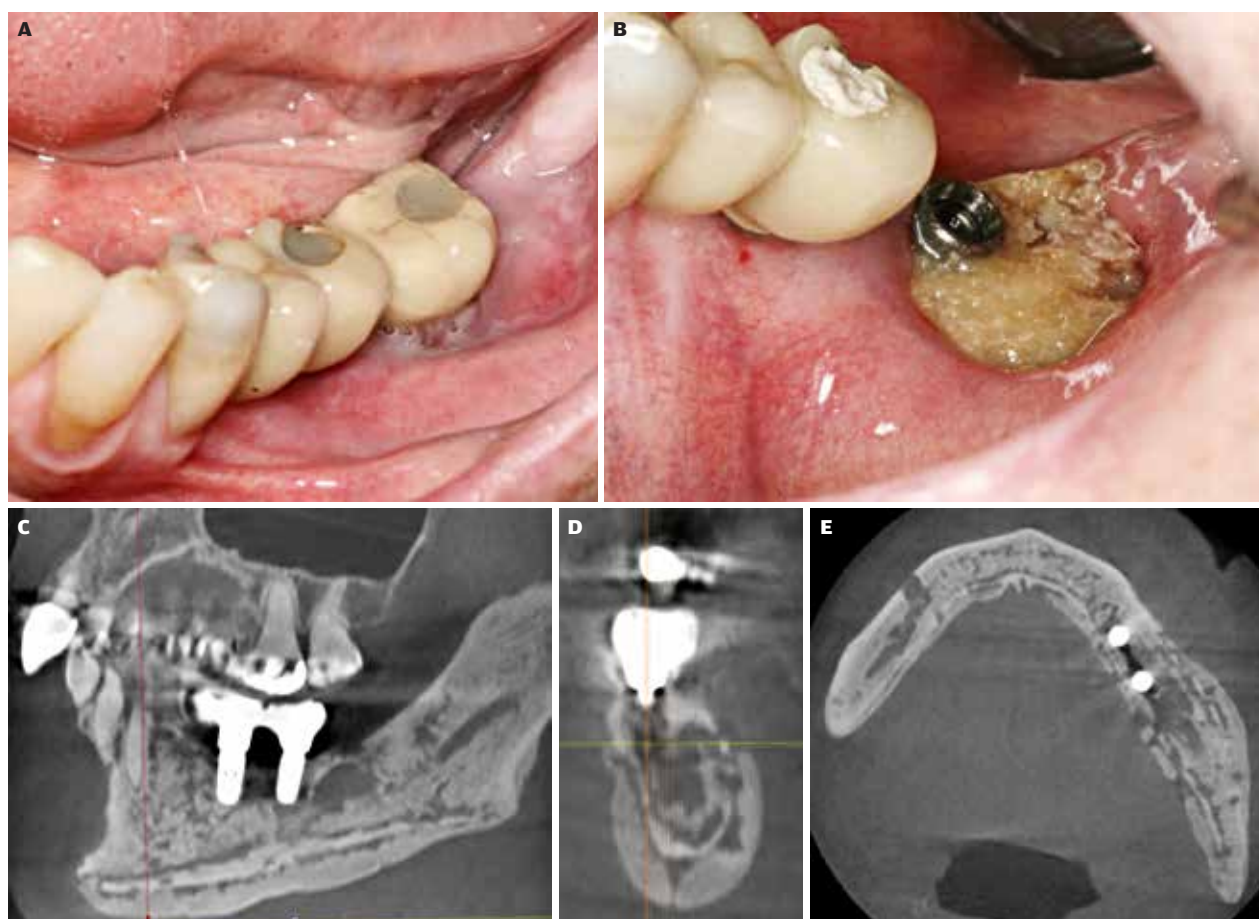


Fig. 1. Patient med myelomatose, som er behandlet med bisfosfonat (Zometa®) 24 gange i løbet af to år. Syv måneder efter den sidste infusion udvikler patienten smerter omkring de osseointegrerede implantater i molarregionen. Begge implantater blev indsat, flere år før bisfosfonatbehandlingen blev påbegyndt. **A.** Før fjernelse af implantatkronen regio -7. **B.** Efter fjernelse af implantatkronen regio -7 ses eksponeret nekrotisk knogle. **C-E.** CBCT-optagelser viser sklerotiske og osteolytiske områder, der breder sig i en stor del af mandiblen og inddrager både korpus og ramus. Implantaterne mistede knogleforankringen (aksialt, koronalt og sagittalt aspekt).

Fig. 1. Patient with multiple myeloma treated with bisphosphonate (Zometa®) for 24 infusions during a 2-year period. Seven months after the last dose, the patient experienced pain related to the bone-anchored implants in the molar area. Both implants were installed several years before bisphosphonate treatment started. **A.** Before removal of the implant crown in the lower left second molar region. **B.** After removal of the implant crown in the lower left second molar region showing exposed necrotic bone. **C-E.** CBCT images demonstrate sclerosis and osteolytic areas involving a larger part of the mandible, including the body and ramus. The dental implants lost bone anchorage (axial, coronal and sagittal views).

eksponering ske spontant, typisk lingvalt i underkæbens molarregion eller i relation til en torus mandibularis. Der opstår infektion i blødtvæv og nekrotisk knoglevæv, og den efterfølgende inflammatoriske reaktion kan variere fra let til kraftig. Symptomerne kan ligeledes variere fra let til voldsom smerte (Fig. 1) (5).

Patogenese

Ætiologi og patogenese er stadig ikke afklaret. Eksponering for antiresorptive midler i kombination med hæmmet knogleremodellering, inflammation og infektion, hæmmet angiogenese, innat eller erhvervet immunologisk dysfunktion samt genetisk disposition antages at være af betydning (5).

Diagnostik

MRONJ er en klinisk diagnose. Panoramaoptagelser kan give et overblik over tilstandens omfang og bidrage til at bekræfte diagnosen og til vurdering af, om yderligere billeddiagnostiske metoder er påkrævet. CBCT eller konventionel CT-scanning med eller uden kontrast er værdifulde redskaber til at bedømme sygdommens omfang ved mere komplekse udredninger. En biopsi fra det afficerede område kan bidrage til at understøtte den kliniske diagnose, men hovedformålet med en histopatologisk undersøgelse af en læsion er at udelukke malignitet. Differentialdiagnostik

De vigtigste differentialdiagnoser er sekundær kronisk osteomyelitis og primær malign tumor eller metastase i kæbeknogle eller de omgivende væv.

Behandling

MRONJ kan behandles kirurgisk eller ikkekirurgisk. Ikkekirurgisk behandling (ofte kaldet konservativ behandling) omfatter opretholdelse af god mundhygiejne og reduktion af lokal blødtvævsinflammation samt eventuelt en langvarig antibiotikaterapi som ved behandling af osteomyelitis. Kirurgisk behandling dækker et spektrum fra sekvestrektomi og blokresektion til segmentresektioner og indsættelse af rekonstruktionsplader.

Prognose

Opgørelser over succesrater ved behandling af MRONJ inddrager ofte forskellige stadier af MRONJ såvel som forskellige underliggende sygdomme og medicinering. I en nyere oversigtsartikel blev det angivet som et problem, at der i stort omfang manglede data, og at der ikke var konsensus (7). Optimal forebyggelse af MRONJ indebærer regelmæssige odontologiske undersøgelser, opretholdelse af god oral sundhed og løbende behandling af odontogene infektioner og sygdomstilstande i kæbeknogler og omgivende væv før og efter behandlingen. Det er påvist, at tandekstraktioner kan foretages under eller efter den antiresorptive terapi med lave MRONJ-incidenser, forudsat at følgende forebyggende foranstaltninger iagttages: overvejelse af antibiotikabehandling, alveoloplastik og primær lukning af såret (8).

Osteoradionekrose (ORN)

I 1922 beskrev Regaud forekomst af knoglenekrose i mandiblen efter strålebehandling af cancer i kindslimhinden (9). Siden da er der blevet knyttet adskillige betegnelser og definitioner til denne frygtede og invaliderende bivirkning ved stråleterapi.

Definition

Den mest udbredte definition på osteoradionekrose (ORN) er eksponeret knogle i et bestrålet område, der ikke heler i løbet af en periode på tre måneder, uden at der er tegn på persistens eller recidiv af tumorer (10,11). Der er imidlertid tilfælde af ORN, som synes at have radiologiske tegn på nekrotisk knogle (sågar med fraktur), selvom hud og mundslimhinde er intakte

Klinisk relevans

Mundhulen kan rammes af bivirkninger til behandlinger og lægemidler mod såvel maligne som benigne sygdomme. Immunkompromitterede personer er prædisponerede for orale infektioner, fordi immunsystemet har en specialiseret rolle i værtsorganismens forsvar. Defekter i specifikke immunologiske funktioner medfører øget modtagelighed for specifikke patogener. Det er som regel på tandklinikkerne, at disse orale manifestationer først konstateres, og det er derfor vigtigt, at alment praktiserende tandlæger genkender forskellige orale manifestationer, så diagnose og behandling etableres så tidligt som muligt.

(12). Røntgenundersøgelse er således et vigtigt redskab både til diagnostik af ORN og til vurdering af tilstandens omfang.

Alder og incidens

Alle patienter, der har modtaget strålebehandling på kæberne, har livsvarig risiko for at udvikle ORN. Jo større stråledosis, jo højere risiko for ORN. Efter fremkomsten af intensitetsmoduleret stråleterapi forventede man en reduktion i forekomsten af ORN, men incidensen ligger stadig uændret på 5-10 % og ser snarere ud til at stige, især for patienter med mund- og svælgcancer. Incidensen for spontan ORN er højest i de første 2-3 år efter strålebehandlingen, men der er også rapporteret tilfælde mere end 15 år efter bestrålingen. Traumatisk betinget ORN (ORN sekundært til fx tandekstraktion) har den højeste incidens 2-5 år efter strålebehandlingen (13).

Risikofaktorer

Risikofaktorerne for ORN kan inddeles i behandlingsrelaterede og patientrelaterede faktorer (Tabel 2). For nylig er der beskrevet en sammenhæng mellem udvikling af ORN og lokalisationen af de tandekstraktioner og andre kirurgiske indgreb, der er foretaget inden stråleterapien (14). ▶

Risikofaktorer - ORN

Risikofaktorer		
Behandlingsrelaterede	Patientrelaterede	
	Systemiske	Lokale
Stråledosis > 55 Gy, strålefelt, stråling involverer molarer og tænder tæt på tumoren, stråleterapi < 14 dage efter tandekstraktion (især molarer i underkæben), adjuverende kemoterapi	Dårlig almentilstand, høj alder, hankøn, immunsvækkelse, fejlnæring, perifer karsygdom, rygning og alkohol	Tumorens størrelse og lokalisation, ringe mundhygiejne, ringe tandstatus, ringe paradental status, hyposalivation, reduceret gabebevne, dårligt tilpassede proteser, den-toalveolær kirurgi og traumer på orale væv efter strålebehandling

Tabel 2. Risikofaktorer for ORN inddeles i behandlingsrelaterede og patientrelaterede faktorer (5).

Table 2. Risk factors for ORN are divided into treatment-related factors and patient-related factors (5).

Osteoradionekrose

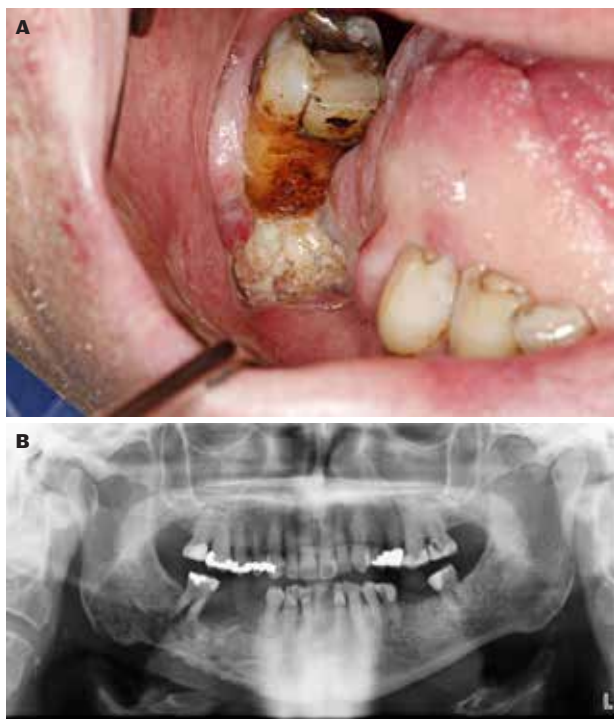


Fig. 2. A. Patient med tungecancer, som er behandlet med stråleterapi to gange på grund af recidiv af canceren, fik smerte og ubehag i højre side af underkæben syv år efter strålebehandlingen. 6- var blevet rodbehandlet og senere ekstraheret. Patienten udviklede osteoradionekrose med eksponeret kæbeknogle. **B.** På panoramoptagelse ses et osteolytisk og uregelmæssigt område i mandiblen. Fire år senere, dvs. 13 år efter strålebehandlingen, opstod en patologisk fraktur.

Fig. 2. A. Patient with tongue cancer, treated twice with radiotherapy due to recurrence of the cancer, developed pain and discomfort in the right lower jaw 7 years after radiotherapy. The lower right first molar was endodontically treated and later removed. The patient developed bone necrosis with an exposed jawbone. **B.** An orthopantomogram displayed an osteolytic and irregular appearance in the mandibular area. Four years later and 13 years after radiotherapy, a pathological fracture occurred.

Kliniske karakteristika

De kliniske karakteristika ved ORN er eksponeret knogle, smerte, hævelse, trismus, orokutane fistler og suppuration. I tidlige stadier af ORN kan der på røntgenoptagelse ses udvidet parodontalspalte, fortætning af det trabekulære mønster, osteolytiske og sklerotiske områder samt reaktion i periost, og ved fortsat progression kan der forekomme sekvestrering og patologisk fraktur (Fig. 2) (15). Uden kliniske tegn på ORN er disse forandringer ikke tilstrækkelige til at udløse diagnosen ORN. De kræver ingen behandling, men skal kontrolleres regelmæssigt, da de kan være tidlige tegn på ORN.

Patogenese

Ætiologien til ORN er efter alt at dømme multifaktoriel. De for tiden mest accepterede teorier er hypoksiteorien, den hypocellulære teori og den hypovaskulære teori (3H-teorien), efterfulgt af den stråleinducerede fibroseteori (16,17).

Diagnostik

Diagnosen ORN baseres på anamnesen, kliniske sygdomstegn og symptomer samt radiologiske fund. Flere billeddiagnostiske metoder kan komme i anvendelse, fx panoramoptagelse, CBCT, CT-scanning, MRI, positronemissionstomografi (PET) og SPECT (single-photon emission computed tomography). Panoramoptagelse og CT/CBCT er de hyppigst anvendte metoder.

Differentialdiagnostik

Andre sygdomme kan have lignende kliniske og radiologiske karakteristika som ORN, fx MRONJ (som følge af antiresorptive, antiangiogene eller immunsupprimerende lægemidler), knogleinfektioner (herpes zoster, tuberkulose eller osteomyelitis), genetiske sygdomme (seglcelleanæmi) og miljøpåvirkning (fosfor eller radium).

Behandling

Patienter med ORN bliver behandlet af kæbekirurger eller hoved-hals-kirurger, ofte på samme hospital, hvor cancerbehandlingen foregår. Der er aktuelt ingen konsensuserklæringer eller retningslinjer for behandling af ORN.

Behandlingen af ORN kan være kirurgisk eller ikkekirurgisk. Ikkekirurgisk (konservativ) behandling omfatter oprettholdelse af god mundhygiejne og reduktion af lokal blødtvævsinflammation, primært med henblik på symptomlindring og forebyggelse af sygdomsprogression. Ikkekirurgisk behandling kan også indebære langvarig antibiotikaterapi ligesom ved behandling af osteomyelitis. PENTO (PentoxifyllinTocopherol) eller PENTOCLO (PentoxifyllinTocopherolClodronat) er mulige farmakologiske behandlinger, som kan styrke de røde blodlegemer og hæmme det inflammatoriske respons (17). Infektionskontrol før og under en sådan behandling er afgørende for opnåelse af god heling (18). Kirurgisk behandling omfatter sekvestrektomi, blokresektion, segmentresektion og omfattende indgreb som resektion med eller uden vaskulariserede frie vævslapper. Hyperbar oxygenterapi (HBO) indgår stadig i behandlingen nogle steder i tilfælde, hvor der fx er behov for kirurgisk behandling af ORN eller for fjernelse af tænder efter strålebehandling.

Prognose

Patienter, der har været udsat for strålebehandling mod cancer i hoved-hals-området, har livsvarig risiko for at udvikle ORN, og risikoen øges med tiden. Eftersom tandekstraktion i bestrålede områder er en af de vigtigste risikofaktorer for udvikling af ORN, bør sådan behandling altid foretages i hospitalsregi, hvor der er særlig kompetence i behandling af disse patienter.

Avancerede terapier (biologiske lægemidler)

Definition

Et biologisk lægemiddel er dannet af en levende organisme, fx en cellekultur eller en bakterie. Mange af disse lægemidler fremstilles ved hjælp af rekombinant DNA-teknologi. Det europæiske lægemiddelagentur (EMA) anvender betegnelsen "advanced therapy medicinal products" (ATMP) for humane lægemidler, der er "based on genes, cells, or tissue enginee-

ring”, dvs. fremstillet ved hjælp af levende mikroorganismer, planter, dyre- eller menneskeceller (19).

Baggrund

I løbet af det seneste årti er ATMP blevet et værdifuldt bidrag til og i nogle tilfælde en ny mulighed for behandling af en række sygdomme (20,21). ATMP kan inddeles i tre hovedtyper: 1) lægemidler til genterapi, 2) lægemidler til somatisk celleterapi og 3) vævsmanipulerede lægemidler. Kombinerede ATMP kan både være celler og en vævsnedbrydelig matrix (skelet). Cancer, reumatoid arthritis og astma er eksempler på sygdomme, der kan behandles med lægemidler til genterapi og somatisk celleterapi (19-21).

Orale aspekter

De orale bivirkninger ved ATMP er sparsomt undersøgt, og der mangler derfor retningslinjer for tandlæger. Der er rapporteret patienttilfælde med bivirkninger som orale likenoide reaktioner, ulcerationer i mundslimhinden og pigmenteringer (22,23). Videre karakterisering af orale og dentale komplikationer ved brug af biologiske lægemidler vil kræve store multicenterstudier (23). Anbefalingerne vedrørende opretholdelse af oral sundhed og omhu ved håndtering af tænder og mundslimhinde er de samme som ved antiresorptive lægemidler. Det kan være påkrævet i samråd med den ansvarlige speciallæge at seponere det biologiske lægemiddel i 1-4 måneder inden en odontologisk behandling. ATMP har været foreslået som en mulig behandling ved visse orale tilstande, fx JAK-hæmmere som potentiel fremtidig behandling af oral lichen planus. Studier har påvist en forbedring ved lichen planopilaris (lichen der afficerer neglene) og erosiv lichen planus, men der er behov for flere kliniske afprøvninger (24).

Oral kronisk graft versus host-sygdom

Definition

Graft versus host-sygdom (GVHD) er en alvorlig komplikation, der rammer mange organer hos patienter, der er behandlet med allogen hæmatopoietisk stamcelletransplantation (HSCT). Patienterne indgives donorceller, der kan reagere mod værtsorganismen, som om den var et fremmedlegeme, og dermed give anledning til autoimmune sygdomme som GVHD (25,26). GVHD kan være akut eller kronisk afhængigt af de kliniske forhold, men akut GVHD (aGVHD) optræder oftest inden for de første 100 dage efter HSCT. aGVHD rammer især hud, lever og mave-tarm-kanal, men kun sjældent mundhulen (27). Kronisk GVHD (cGVHD) rammer ofte multiple organer, herunder hud, mundhule, lever, mave-tarm-kanal, lunger, øjne og genitalier (28). Oral cGVHD kan fremtræde som likenoide reaktioner, udtalt mundtørhed samt indskrænket mundåbning på grund af fibrose.

Alder og incidens

Såvel børn som voksne kan have behov for behandling med allogen HSCT, men børn udvikler ikke GVHD i samme grad som voksne, formentlig på grund af genoprettet thymusfunktion. GVHD er dog stadig en potentiel alvorlig bivirkning hos børn.

Blandt voksne vil ca. 30-70 % af de patienter, der overlever HSCT, udvikle GVHD. Mundhulen afficeres hyppigt (45-83 %) hos patienter med cGVHD (29,30).

Prædisponerende faktorer

Risikofaktorerne for udvikling af GVHD er manglende forlignelighed mellem donor og patient, køn, alder, virus, humant leukocytantigen, donorstamcellernes oprindelse, protokollen for HSCT-behandlingen (strålebehandling og/eller kemoterapi) samt underliggende sygdomme (31). Specifikke risikofaktorer for cGVHD er tidligere aGVHD, donoruforlignelighed og anvendelse af stamceller fra perifert blod (32).

Kliniske karakteristika

Oral cGVHD manifesterer sig som oral lichen planus-lignende læsioner med hvide stregtegninger, erytem og ulcerationer (33) (Fig. 3-5). Xerostomi og hyposalivation ses ofte hos patienter, der behandles med HSCT, på grund af polyfarmaci, strålebehandling, kemoterapi og cGVHD (Fig. 6-7). Der mangler validerede diagnostiske kriterier for cGVHD i spytkirtlerne, men persisterende xerostomi, hyposalivation og mucocele kan være tegn på cGVHD; de er karakteristiske, men ikke diagnostiske fund ved cGVHD (34-36). cGVHD hænger sammen med svækket sårheling og fibrose. Af andre komplikationer til cGVHD kan nævnes perioral fibrose og deraf følgende reduceret mundåbning, forøget cariesaktivitet, forværring af parodontale sygdomme samt en sart og smertende mundslimhinde (37-41).

Patogenese

Patofysiologien ved cGVHD er ikke fuldstændig afklaret, og de patologiske reaktionsmønstre er sandsynligvis forskellige fra organ til organ. Overordnet er det immunkompetente donor T-celler, der reagerer mod fremmede HLA-antigener (29). Den akutte inflammatoriske fase udløses af cytokiner, der ▶

cGVHD i kindslimhinden

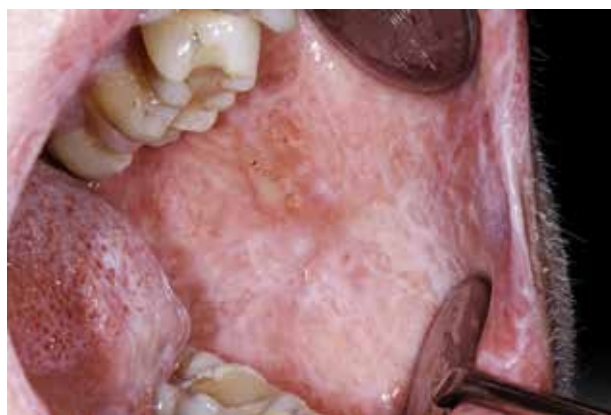

Fig. 3. cGVHD i kindslimhinden. Der ses likenoide stregtegninger og ulcerationer.

Fig. 3. cGVHD in the buccal mucosa with lichenoid striations and ulcerations.

cGVHD på tungeryggen

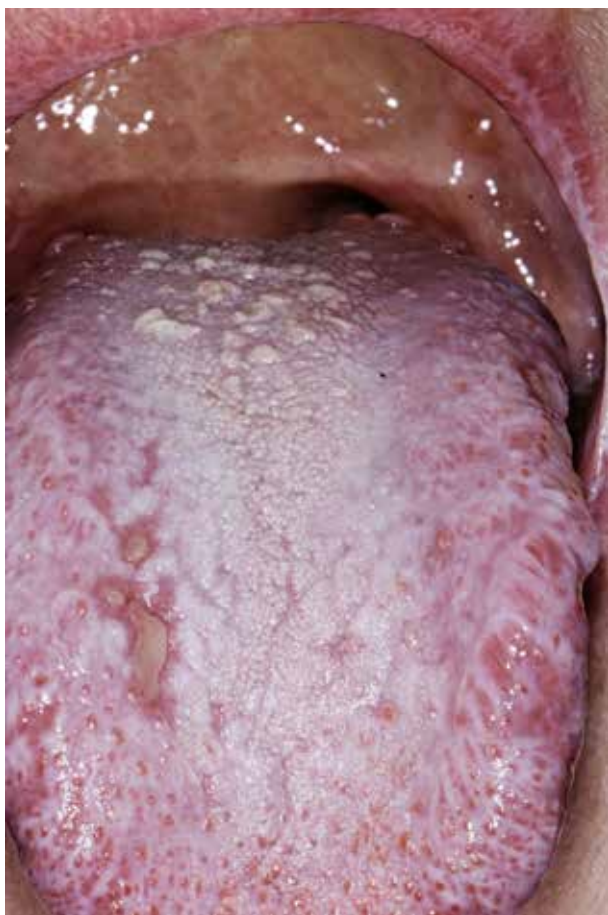

Fig. 4. cGVHD på tungeryggen. Der ses likenoide stregtegninger, plakformationer og ulcerationer.

Fig. 4. cGVHD on the dorsum of the tongue presenting with lichenoid striations, plaques and ulcerations.

cGVHD på tungens siderand

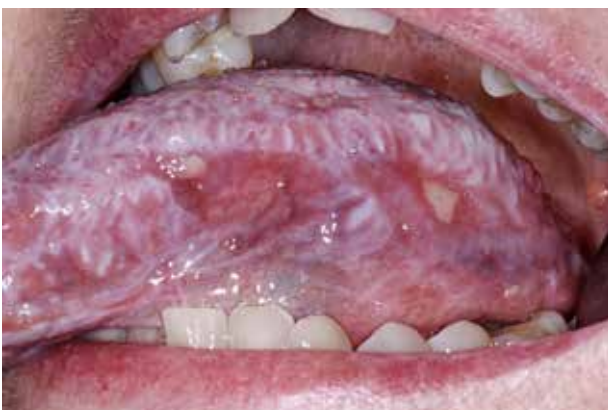

Fig. 5. cGVHD på tungens siderand med likenoide stregtegninger og ulcerationer.

Fig. 5. cGVHD on the tongue with lichenoid striations and ulcerations.

frigives ved forekomst af patogener og vævsskade, og følges af en kronisk ekspansion af T-celler. Makrofager og B-celler kan også spille en rolle.

De histopatologiske forandringer i mundslimhinden og de små spytkirtler ved GVHD ligner dem, man ser ved henholdsvis oral lichen planus og Sjögrens syndrom. De likenoide reaktioner er således kendetegnede ved hyperortokeratose, et båndformet lymfocytinfiltrat subepitelialt samt basalcelledeneration (42). I de små spytkirtler ses lymfocytinfiltration omkring acini og udførselsgange, og dette anses for at være et specifikt tegn på cGVHD (43). Infiltratet indeholder som regel både plasmaceller og T-lymfocytter (43).

Diagnostik

Diagnosen stilles på baggrund af det kliniske billede, især forekomst af likenoide forandringer, samt anamnesticke oplysninger om allogen HSCT.

Behandling

Patienterne behandles systemisk med immunsupprimerende calcineurinhæmmere som profylakse mod GVHD. Lettere grader af cGVHD behandles lokalt med kortikosteroider eller calcineurinhæmmere, mens systemiske kortikosteroider anvendes til patienter med moderat eller alvorlig cGVHD (44,45). Førstebehandlingen er ofte en kombination af kortikosteroider med eller uden calcineurinhæmmere (45,46). Hele 50 % af patienter med cGVHD bliver steroidrefraktære og får inden for de første to år efter transplantationen behov for anden behandling (45,46), fx fotofereze (lysbehandling af hvide blodlegemer uden for kroppen), B-celledepletering, cytostatika (antimetabolitter) og kinasehæmmere (45-47).

Tandlægen spiller en vigtig rolle i behandlingen af patienter med oral cGVHD, da diagnose og behandling hviler på klinisk overvågning, eventuelt suppleret med biopsi. Patienter med alvorlig sygdom bør behandles i hospitalsregi og i et tværfagligt samarbejde (48).

Prognose, komplikationer og forebyggelse

Man bør i særlig grad være opmærksom på hyposalivation og risiko for cariesudvikling (48). Længevarende alvorlig oral cGVHD klassificeres ifølge WHO som en potentielt malign tilstand med forhøjet risiko for malign transformation og kræver derfor nøje overvågning hos tandlægen (49).

VIRUSINFektionER Hos IMMUNKOMPROMITTEREDE PATIENTER

De mest almindelige virusinfektioner i mundhulen skyldes herpesviridae: herpes simplex virus 1 og 2 (HSV-1, HSV-2), human herpesvirus (HHV-3, HHV-4 og HHV-5), human papillomavirus (HPV), enterovirus (coxsackievirus og enterovirus) samt humant immundefektvirus (HIV). Orale virusinfektioner manifesterer sig typisk som enten solitære eller multiple blister (vesikler) og ulcerationer. Udbruddet af den primære infektion er som regel abrupt og kan ledsages af almene symptomer som feber og utilpashed. HSV-1 og -2, HPV og coxsackievirus er eksempler på virus, der forårsager primære orale læsioner,

Mucoceler i den bløde gane

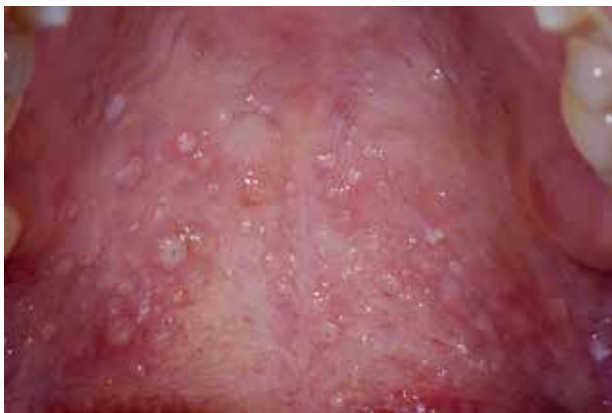

Fig. 6. Mucoceler i den bløde gane hos en patient med cGVHD.
Fig. 6. Mucocelas in the soft palate in a patient with cGVHD.

Mucoceler og mundtørhed

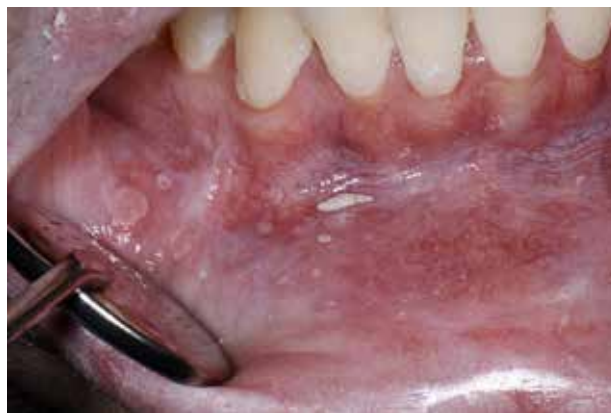

Fig. 7. Mucoceler hos en patient med cGVHD, som desuden lider af mundtørhed.
Fig. 7. Mucocelas in a patient with cGVHD who also suffered from dry mouth.

mens orale manifestationer af HIV optræder som følge af immunosuppression.

Herpesvirus er en familie af DNA-virus. HSV-1 og -2 forårsager vesikler og sår i mundhule, læber, næse og genitalier. Epidemiologien ved HSV-1-infektion er aktuelt under forandring med mindre eksponering i barndommen og mere i voksenalderen (50). Hos immunkompromitterede personer kan herpesinfektioner forårsage mere alvorlige symptomer og hyppigere recidiv.

Varicella zoster virus (VZV eller HHV-3) er årsag til den klassiske børnesygdom skoldkopper, og efter den primære infektion ligger virus latent i nerveganglier. Reaktivering af virus medfører den reciderende infektion herpes zoster eller helvedesild, som er karakteriseret ved smertende udbrud på huden og/eller i mundslimhinden. Inden for trigeminusområdet er unilaterale vesikler et karakteristisk tegn, som især ses i ganen, gingiva, kindslimhinden og på tungens siderand. Ligesom HSV kan herpes zoster give mere alvorlige symptomer og hyppigere recidiv hos immunkompromitterede patienter.

Epstein-Barr virus (EBV eller HHV-4) inficerer B-celler og er årsag til infektiøs mononukleose såvel som orale hårede leukoplakier, Burkitts lymfom og nasofaryngealt karcinom hos immunkompromitterede patienter.

Cytomegalovirus (CMV eller HHV-5) forårsager asymptomatisk infektion hos børn. Hos immunkompromitterede patienter kan dette virus give anledning til orale ulcerationer.

Orale læsioner har været påvist hos HIV-inficerede patienter siden epidemiens begyndelse. Ca. 10 % af de HIV-inficerede pa-

tienter har orale manifestationer som de første tegn på infektionen. Disse manifestationer er dog ikke specifikke for HIV, men for den immunologiske svækkelse, HIV-infektionen medfører. De orale manifestationer kan inddeles i mykotiske, bakterielle (HIV-associeret parodontal sygdom) og virale infektioner (EBV og håret leukoplaki, VZV, HSV).

KONKLUSION

Mundhulen kan udvise manifestationer af en række systemiske sygdomme eller behandlinger. Udviklingen af mere avancerede medicinske behandlinger udgør en særlig udfordring. Det er vigtigt, at tandlæger har kendskab til de forskellige nye lægemidler og deres orale bivirkninger. I takt med at befolkningerne i de nordiske lande bliver ældre, vil både forekomsten af systemiske sygdomme og behovet for behandling af disse øges. Der mangler retningslinjer for tandlæger om orale bivirkninger af de nye avancerede medicinske behandlinger, da disse er mangelfuldt beskrevet. Det er således sandsynligt, at de orale manifestationer er underdiagnosticerede.

Et tæt samarbejde med patientens medicinske behandlingsteam er afgørende. Omhyggelig anamnese med detaljeret information om medicinforbrug samt grundig odontologisk undersøgelse kan lette udredningen af den underliggende årsag til de orale manifestationer og give mulighed for tidligere diagnose og behandling af tilstandene. ♦ ▶

ABSTRACT (ENGLISH)

ORAL MANIFESTATIONS OF SYSTEMIC DISORDERS – PART 2

Oral tissues can be subject to change or damage because of a disorder that predominantly affects other body systems. Such oral manifestations of systemic disorders can be highly variable in both frequency and presentation. Oral manifestations of systemic disorders may present as initial symptoms of an acute or chronic systemic condition and can precede years before systemic symptoms appear and diagnosis of the disease. Additionally, pathological processes in the oral mucosa, jaws and related structures can impact the patient's overall health. As lifespan increases and medical care becomes ever more complex and effective, it is likely that the numbers of individuals with oral manifestations

of systemic disorders will continue to rise. It is important that potential oral manifestations of systemic disorders are managed quickly and appropriately to improve the patient's quality of life. Oral manifestations may be the first evidence of an underlying systemic disease and may accompany or precede the diagnosis of the disease. The general dentist thus plays an essential role in the detection and referral of patients with possible systemic diseases. When oral findings are accompanied by abdominal pain, diarrhea and intestinal symptoms, this should alert the dentist to quickly refer the patient for further medical management. Dental follow-up in collaboration with the treatment team is important since exacerbation of oral manifestations may indicate increased disease activity.

LITTERATUR

- Colella A, Yu E, Sambrook P et al. What is the risk of developing osteonecrosis following dental extractions for patients on denosumab for osteoporosis? *J Oral Maxillofac Surg* 2023;81:232-7.
- Ehrenstein V, Heide-Jørgensen U, Schiødt M et al. Osteonecrosis of the jaw among patients with cancer treated with denosumab or zoledronic acid: Results of a regulator-mandated cohort post-authorization safety study in Denmark, Norway, and Sweden. *Cancer* 2021;127: 4050-8.
- Pageau SC. Denosumab. *MABS* 2009;1:210-5.
- Markham A. Romosozumab: First global approval. *Drugs* 2019;79:471-6.
- Ruggiero SL, Dodson TB, Aghaloo T et al. American Association of Oral and Maxillofacial Surgeons' position paper on medication-related osteonecrosis of the jaws-2022 Update. *J Oral Maxillofac Surg* 2022;80:920-43.
- Hadji P, Coleman RE, Wilson C et al. Adjuvant bisphosphonates in early breast cancer: consensus guidance for clinical practice from a European oanel. *Ann Oncol* 2016;27:379-90.
- Gaudet C, Odet S, Meyer C et al. Reporting criteria for clinical trials on medication-related osteonecrosis of the jaw (MRONJ): a review and recommendations. *Cells* 2022;11:4097.
- Ristow O, Rückschloß T, Schnug G et al. Comparison of different antibiotic regimes for preventive tooth extractions in patients with antiresorptive intake-a retrospective cohort study. *Antibiotics (Basel)* 2023;12:997.
- Reguad C. Sur la nécrose des os atteints par un processus cancéreux et traités par les radiations. *Copmtes remdus des seances de la Societe de Biologie et de ses filiales* 1922;25:427-9.
- Chronopoulos A, Zarra T, Ehrenfeld M et al. Osteoradionecrosis of the jaws: definition, epidemiology, staging and clinical and radiological findings. A concise review. *Int Dent J* 2018;68:22-30.
- He Y, Ma C, Hou J et al. Chinese expert group consensus on diagnosis and clinical management of osteoradionecrosis of the mandible. *Int J Oral Maxillofac Surg* 2020;49:411-9.
- Støre G, Boysen M. Mandibular osteoradionecrosis: clinical behaviour and diagnostic aspects. *Clin Otolaryngol Allied Sci* 2000;25:378-84.
- Nabil S, Samman N. Incidence and prevention of osteoradionecrosis after dental extraction in irradiated patients: a systematic review. *Int J Oral Maxillofac Surg* 2011;40:229-43.
- Aarup-Kristensen S, Hansen CR, Forner L et al. Osteoradionecrosis of the mandible after radiotherapy for head and neck cancer: risk factors and dose-volume correlations. *Acta Oncol* 2019;58:1373-7.
- Brokstad Herlofson B, Schiødt M et al. Acute and chronic inflammation, osteomyelitis, medication-related osteonecrosis of the jaw and osteoradionecrosis. In: Bjørnland T, Rasmusson L, Nørholt SE, eds. *Nordic Textbook of Oral and Maxillofacial Surgery*. 2021, Copenhagen: Munksgaard, 2021.
- Marx RE. Osteoradionecrosis: a new concept of its pathophysiology. *J Oral Maxillofac Surg* 1983;41:283-8.
- Delanian S, Lefaix JL. The radiation-induced fibroatrophic process: therapeutic perspective via the antioxidant pathway. *Radiother Oncol* 2004;73:119-31.
- Martos-Fernández M, Saez-Barba M, López-López J et al. Pentoxifylline, tocopherol, and clodronate for the treatment of mandibular osteoradionecrosis: a systematic review. *Oral Surg Oral Med Oral Pathol Oral Radiol* 2018;125:431-9.
- EMA. Advanced therapy medicinal products: Overview. (Set 2023 oktober). Tilgængelig fra: URL: <https://www.ema.europa.eu/en/human-regulatory/overview/advanced-therapy-medicinal-products-overview>.
- Mian M, Sreedharan S, Kumar T. Osteonecrosis of the jaws associated with protein kinase inhibitors: a systematic review. *Oral Maxillofac Surg* 2021;25:149-58.
- Vallina C, Ramírez L, Torres J et al. Osteonecrosis of the jaws produced by sunitinib: a systematic review. *Med Oral Patol Oral Cir Bucal* 2019;24:e326-38.
- Li CC, Malik SM, Blaeser BF et al. Head and neck pathology. *Head Neck Pathol* 2012;6:290-5.
- France K, Yogarajah S, Alcino Gueiros L et al. World Workshop on Oral Medicine VII: Oral adverse effects to biologic agents in patients with inflammatory disorders. A scoping review. *Oral Pathol Med* 2023;52:1-8.
- Motamed-Sanaye A, Khazaei YF, Shokrgozar M et al. JAK inhibitors in lichen planus: a review of pathogenesis and treatments. *J Dermatolog Treat* 2022;33:3098-3103.
- Cooke KR, Luznik L, Sarantopoulos S et al. The biology of chronic graft-versus-host disease: A task force report from the National Institutes of Health consensus development project on criteria for clinical trials in chronic graft-versus-host disease. *Biol Blood Marrow Transplant* 2017;23:211-34.
- Pavletic SZ, Martin PJ, Schultz KR et al. The future of chronic graft-versus-host disease: Introduction to the 2020 National Institutes of Health consensus development project reports. *Transplantation and cellular therapy. Transplant Cell Ther* 2021;27:448-51.

27. Harris AC, Young R, Devine S et al. International multicenter standardization of acute graft versus host disease clinical data collection: A report from the Mount Sinai Acute GVHD International Consortium. *Biol Blood Marrow Transplant* 2016;22:4-10.
28. Ferrara JL, Levine JE, Reddy P et al. Graft-versus-host disease. *Lancet* 2009;373:1550-61.
29. Fall-Dickson JM, Pavletic SZ, Mays JW et al. Oral complications of chronic graft-versus-host disease. *J Natl Cancer Inst Monogr* 2019;2019:lgz007.
30. Mays JW, Fassil H, Edwards DA et al. Oral chronic graft-versus-host disease: current pathogenesis, therapy, and research. *Oral Dis* 2013;19:327-46.
31. Carlens S, Ringden O, Remberger M et al. Risk factors for chronic graft-versus-host disease after bone marrow transplantation: a retrospective single centre analysis. *Bone Marrow Transplant* 1998;22:755-61.
32. Flowers ME, Inamoto Y, Carpenter PA et al. Comparative analysis of risk factors for acute graft-versus-host disease and for chronic graft versus host disease according to National Institutes of Health consensus criteria. *Blood* 2011;117:3214-9.
33. Bassim CW, Fassil H, Mays JW et al. Oral disease profiles in chronic graft versus host disease. *J Dent Res* 2015;94:547-54.
34. Fall-Dickson JM, Mitchell SA, Marden S et al. Oral symptom intensity, health-related quality of life, and correlative salivary cytokines in adult survivors of hematopoietic stem cell transplantation with oral chronic graft-versus-host disease. *Biol Blood Marrow Transplant* 2010;16:948-56.
35. Legert K, Remberger M, Ringden O et al. Salivary secretion in children after fractionated or single-dose TBI. *Bone Marrow Transplant* 2012;47:404-10.
36. Alborghetti MR, Correa ME, Adam RL et al. Late effects of chronic graft-vs.-host disease in minor salivary glands. *J Oral Pathol Med* 2005;34:486-93.
37. Jensen SB, Pedersen AM, Vissink A et al. A systematic review of salivary gland hypofunction and xerostomia induced by cancer therapies: prevalence, severity and impact on quality of life. *Support Care Cancer* 2010;18:1039-60.
38. Haverman TM, Raber-Durlacher JE, Rademacher WM et al. Oral complications in hematopoietic stem cell recipients: The role of inflammation. *Mediators Inflamm* 2014;2014:378281.
39. Castellarin P, Stevenson K, Biasotto M et al. Extensive dental caries in patients with oral oral chronic graft-versus-host disease. *Biol Blood Marrow Transplant* 2012;18:1573-9.
40. Atsuta Y, Suzuki R, Yamashita T et al. Continuing increased risk of oral/esophageal cancer after allogeneic hematopoietic stem cell transplantation in adults in association with chronic graft-versus-host disease. *Ann Oncol* 2014;25:435-41.
41. Treister NS, Cook EF Jr, Antin J et al. Clinical evaluation of oral chronic graft-versus-host disease. *Biol Blood Marrow Transplant* 2008;14:110-5.
42. Carrozzo M. Understanding the pathobiology of oral lichen planus. *Current Oral Health Reports* 2014;1:173-9.
43. Shulman HM, Kleiner D, Lee SJ et al. Histopathologic diagnosis of chronic graft-versus-host disease: National Institutes of Health consensus development project on criteria for clinical trials in chronic graft-versus-host disease: II. Pathology Working Group Report. *Biol Blood Marrow Transplant* 2006;12:31-47.
44. Lee SJ, Flowers ME. Recognizing and managing chronic graft-versus-host disease. *Hematology Am Soc Hematol Educ Program* 2008:134-41. DOI: 10.1182/asheducation-2008.1.134.
45. Saidu NEB, Bonini C, Dickinson A et al. New approaches for the treatment of chronic graft-versus-host disease: Current status and future directions. *Front Immunol* 2020;11:578314.
46. Wolff D, Fatobene G, Rocha V et al. Steroid-refractory chronic graft-versus-host disease: treatment options and patient management. *Bone Marrow Transplant* 2021;56:2079-87.
47. Zeiser R, Lee SJ. Three US Food and Drug Administration-approved therapies for chronic GVHD. *Blood* 2022;139:1642-5.
48. Tollemar V, Garming Legert K, Sugars RV. Perspectives on oral chronic graft-versus-host disease from immunobiology to morbid diagnoses. *Front Immunol* 2023;14:1151493.
49. Wolff D, Radojicic V, Lafyatis R et al. National Institutes of Health consensus development project on criteria for clinical trials in chronic graft-versus-host disease: IV. The 2020 Highly morbid forms report. *Transplant Cell Ther* 2021;27:817-35.
50. Ayoub HH, Chemaitelly H, Abu-Raddad LJ. Characterizing the transitioning epidemiology of herpes simplex virus type 1 in the USA: model-based predictions. *BMC Med* 2019;17:57.