

## ABSTRACT

Implantatretineret protetisk rehabilitering af den atrofiske posteriore mandibel nødvendiggør ofte, at der enten foretages vertikal knoglegenopbygning før implantatindsættelse eller indsættes korte implantater ( $\leq 7$  mm). Korte implantater udgør den mindst invasive behandlingsmetode, og adskillige randomiserede kontrollerede studier samt systematiske oversigtsartikler med metaanalyser har vist høj implantatoverlevelse, begrænset marginalt knogletab og få komplikationer efter op til fem års funktionel belastning. Ud fra biomekaniske betragtninger må der eksistere en nedre grænse for længden af et implantat, der kan bære en protetisk rekonstruktion posterior i mandiblen, og en øvre grænse for, hvor høj en protetisk rekonstruktion et kort implantat kan bære (krone-implantat-ratio). Studier med mellemlang observationstid (fem år) har imidlertid vist høj implantatoverlevelse ved implantatlængder ned til 4 mm og krone-implantat-ratio  $> 2$ .

I nærværende oversigtsartikel præsenteres den nuværende viden om anvendelse af korte implantater til protetisk rehabilitering af den atrofiske posteriore mandibel.

**EMNEORD** Alveolar bone loss | dental implants | oral surgical procedures | treatment planning



Korrespondanceansvarlig førsteforfatter:  
**SIMON STORGÅRD JENSEN**  
simon.storgaard.jensen@regionh.dk

## Korte implantater til protetisk rehabilitering af den atrofiske posteriore mandibel

**SIMON STORGÅRD JENSEN**, professor, overtandlæge, specialtandlæge i tand-, mund- og kæbekirurgi, dr.odont., Afdeling for Kæbekirurgi, HovedOrtoCentret, Rigshospitalet og Fagområde Oral Kirurgi, Sektion for Oral Biologi og Immunpatologi, Odontologisk Institut, Det Sundhedsvidenskabelige Fakultet, Københavns Universitet

**LARS SCHROPP**, lektor, tandlæge, ph.d., Sektion for Oral Radiologi og Endodonti, Institut for Odontologi og Oral Sundhed, Health, Aarhus Universitet

**THOMAS STARCH-JENSEN**, klinisk professor, overtandlæge, specialtandlæge i tand-, mund- og kæbekirurgi, postgraduat klinisk lektor, ph.d., Kæbekirurgisk Afdeling, Aalborg Universitetshospital og Klinisk Institut, Det Sundhedsvidenskabelige Fakultet, Aalborg Universitet

► Accepteret til publikation den 25. januar 2023

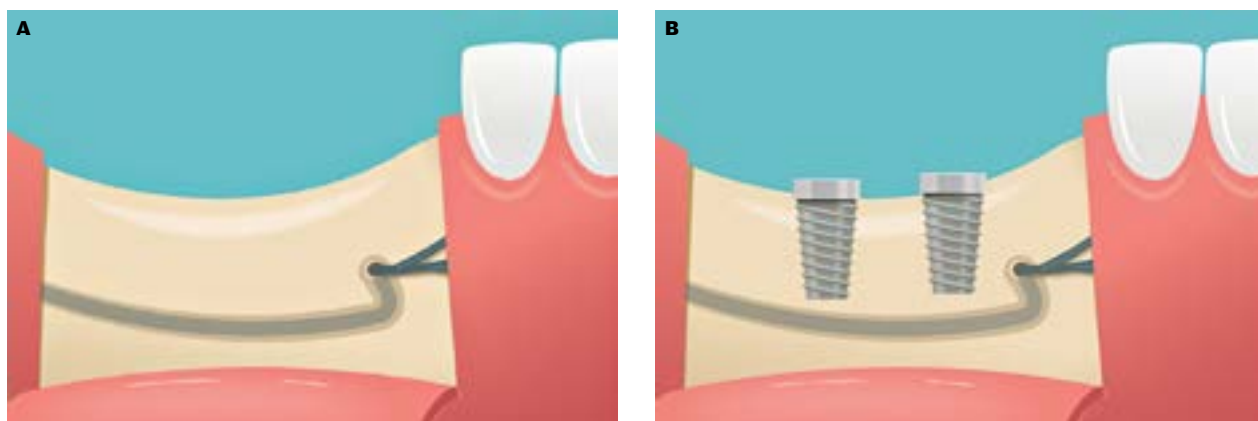
Tandlægebladet 2023;127:318-23

### NDSÆTTELSE AF IMPLANTATER MED OPTIMAL LÆNGDE

for protetisk rekonstruktion i den posteriore mandibel kan vanskeliggøres af atrofi af processus alveolaris, anatomisk variation i forløbet af canalis mandibularis samt tilstedeværelse af udtalt fossa submandibularis. Der eksisterer en række kirurgiske teknikker til vertikal opbygning af den atrofiske posteriore mandibel samt til lateralisering eller transpositionering af n. alveolaris inf., som er gennemgået i nærværende temanummer (Starch-Jensen et al., de sidste tre artikler i dette temanummer). Der findes imidlertid også muligheden for indsættelse af korte implantater i det omfang, at der fortsat kan respekteres en afstand på 2 mm til den øvre begrænsning af canalis mandibularis (Fig. 1) (Schropp et al., den første artikel i dette temanummer).

Fordele ved indsættelse af korte implantater sammenlignet med indsættelse af standardlængdeimplantater forudgået af vertikal knogleopbygning er færre kirurgiske indgreb og mindre invasiv kirurgi. Herved reduceres risikoen for komplikationer og postoperativt ubehag samt kortere samlet behandlingstid og lavere pris. Korte implantater vil alt andet lige have en

## Skematisk illustration af korte implantater indsat i den posteriore mandibel



**Fig. 1.** Indsættelse af korte implantater, hvor afstanden mellem toppen af processus alveolaris og den øvre begrænsning af canalis mandibulae ikke tillader indsættelse af standardlængdeimplantater. **A.** Kort afstand mellem toppen af processus alveolaris og den øvre begrænsning af canalis mandibulae. **B.** To korte implantater indsat med en sikkerhedsafstand på 2 mm til overkanten af canalis mandibulae.

**Fig. 1.** Placement of short dental implants in the atrophic posterior mandible with a reduced distance between the alveolar crest and the upper border of the mandibular canal not allowing placement of standard-length implants. **A.** Short distance from the alveolar crest to the upper border of the mandibular canal. **B.** Two short implants placed respecting a safety distance of 2 mm to the upper border of the mandibular canal.

reduceret forankring i kæbeknoglen sammenlignet med standardlængdeimplantater. Endvidere vil et begrænset marginalt knogletab omkring korte implantater medføre et procentuelt større forankringstab sammenlignet med standardlængdeimplantater, hvorved langtidsoverlevelsen kan blive reduceret. Endelig kan der være en bekymring for, at anvendelsen af korte implantater vil medføre en u hensigtsmæssigt stor krone-implantat-ratio, der vil kunne medføre implantattab som følge af overbelastning.

I dag eksisterer der ikke en globalt accepteret definition af længden på et kort implantat. Tidligere blev implantater  $< 10$  mm betragtet som korte, men med øget erfaring samt med udviklingen inden for implantatmaterialer og -overflader har definitionen ændret sig. Således har indførelsen af moderat ru overflader (middelruhed:  $Sa > 1-2 \mu\text{m}$ ), hvor man tidligere anvendte "glatte" implantatoverflader (middelruhed:  $Sa < 0,5 \mu\text{m}$ ), medført et betydeligt øget forankringsareal for implantaterne. I de seneste systematiske oversigtsartikler anvendes henholdsvis  $\leq 6$  mm (1),  $< 7$  mm (2),  $\leq 7$  mm (3),  $< 8$  mm (4) og  $\leq 8$  mm (5,6). Endvidere skelner en del artikler ikke mellem korte implantater indsat i maksillen og mandiblen (1,2,4,6), hvilket kan gøre tolkningen af resultaterne udfordrende. Ligeledes understøtter korte implantater ofte en koblet protetisk erstatning sammen med enten standardlængdeimplantater eller flere korte implantater, hvorfor årsagen til et eventuelt implantattab kan være vanskelig at relatere til længden på implantat eller krone-implantat-ratioen. I nærværende artikel defineres korte implantater som  $\leq 7$  mm, mens implantater  $> 7$  mm betragtes som standardlængdeimplantater. Der fokuseres udelukkende på korte implantater indsat i den posteriore del af mandiblen. I teorien findes der ikke nogen nedre grænse for længden af et implantat, men der er ikke identificeret stu-

dier, der har dokumenteret anvendelsen af implantater med en længde  $< 4$  mm.

Formålet med nærværende oversigtsartikel er at præsentere den nuværende viden om anvendelse af korte implantater til forankring af protetisk rehabilitering i den atrofiske posteriore mandibel.

### IMPLANTATOVERLEVELSE

Talrige studier har dokumenteret overlevelsen af korte implantater indsat i den atrofiske posteriore mandibel (7-25) (Tabel 1). Overlevelsen af korte implantater er generelt høj (84-100 %) på kort og mellemlang sigt (op til fem år), og overlevelsen synes ikke at aftage med implantatlængden (Tabel 1). Således er femårs overlevelsen for implantater med en længde på 4 mm 92,2-100 % (8,11,15,18).

De fleste studier er randomiserede kontrollerede undersøgelser, der sammenligner indsættelse af korte implantater med implantater indsat i vertikalt opbygget knogle. Flere systematiske oversigtsartikler med metaanalyser har konkluderet, at overlevelsen af korte implantater og standardlængdeimplantater indsat i vertikalt opbygget knogle samlet set er sammenlignelig (3-5,26). To metaanalyser viser imidlertid, at risikoen for tab af korte implantater, uden at skelne mellem korte implantater indsat i maksillen og mandiblen, stiger med funktions-tiden (27,28). Forekomsten af postoperative komplikationer, patientrapporteret ubehag, behandlingsvarighed og -pris er til gengæld statistisk signifikant reduceret ved anvendelse af korte implantater sammenlignet med standardlængdeimplantater indsat i vertikalt opbygget knogle (3,15,26).

Enkelte randomiserede kontrollerede undersøgelser har sammenlignet overlevelsen af korte og standardlængdeimplantater i tilfælde, hvor den vertikale afstand til canalis man- ▶

## Kliniske studier

Antal patienter (n)	Undersøgelingsdesign	Antal implantater (n)	PAAM (mm)	Implantatlængde (mm)	Krone-implantatratio	Implantatoverlevelse (%)	Periimplantært knogletab (mm)	Follow-up (mdr.)	Reference
40	Prospektivt	54	> 6	5 og 7	NR	84	NR	60	Perelli et al. 2011 (14)
25	Prospektivt	61	7-8	6	1,94	96,8	0,60	24	Pieri et al. 2012 (7)
NR	Prospektivt	28	> 6	6	NR	96,4	NR	60	Rossi et al. 2015 (17)
28	Prospektivt	86	> 5	4	NR	92,2	0,53	60	Slotte et al. 2015 (18)
18	RCT	18	NR	6	NR	94,4	NR	60	Rossi et al. 2016 (16)
NR	Prospektivt	23	≥8	6	NR	91,3	NR	45	Villarinho et al. 2017 (20)
36	RCT	86	< 9	6	NR	94,2	NR	12	Bernardi et al. 2018 (9)
24	RCT	24	> 10	6	NR	87,5	NR	60	Naenni et al. 2018 (13)
11	RCT	25	< 10	4	NR	100	0,30	12	Rokn et al. 2018 (15)
20	RCT	32	5-7	5	NR	96,9	1,22	60	Esposito et al. 2019 (22)
20	RCT	41	6-8	6	NR	95,1	1,34	60	Felice et al. 2019 (24)
15	RCT	26	5-7	5	NR	92,3	1,72	60	Felice et al. 2019 (23)
21	Prospektivt	31	8	6	NR	100	0,14	60	Gulje et al. 2019 (25)
23	RCT	23	> 10	6	NR	91,3	0,28	12	Weerapong et al. 2019 (21)
18	Prospektivt	18	> 5	4	NR	100	NR	36	Leighton et al. 2020 (11)
NR	Retrospektivt	126	< 10	5 og 6	NR	95,8	0,54	60	Lombardo et al. 2021 (12)
20	RCT	43	5-6	4	NR	95,3	0,60	60	Barausse et al. 2022 (8)
81	Retrospektivt	248	NR	5-6	NR	97,8	1,27	58	Hakobyan et al. 2022 (10)
45	Prospektivt	64	> 6	6	NR	93,8	0,04	>60	Sui et al. 2022 (19)

Studier, hvor implantater med en længde på ≤ 7 mm er indsat i den atrofiske posteriore mandibel på >10 ptt. Hvor flere artikler rapporterer resultater fra den samme patientkohorte, er kun studiet med den længste opfølgning medtaget.

mdr.: Måneder

NR: Ikke rapporteret

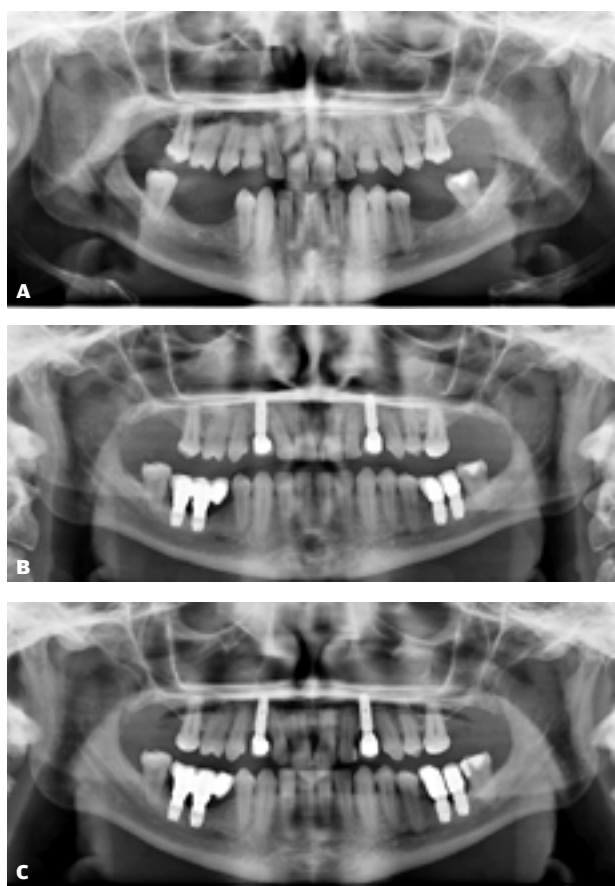
PAAM: præoperativ afstand fra toppen af processus alveolaris til den øvre begrænsning af canalis mandibulae

RCT: Randomiseret kontrolleret undersøgelse

**Table 1.** Korte implantater indsat i den atrofiske posteriore mandibel.

**Table 1.** Short implants inserted into the atrophic posterior mandible.

## Patienttilfælde med korte implantater



**Fig. 2.** Patient med multiple agenesier protetisk rehabiliteret med korte implantater i den atrofiske posteriore mandibel. **A.** Panorambillede før implantatindsættelse viser begrænset vertikal knoglehøjde over canalis mandibulae bilateralt i mandiblen. **B.** Panorambillede ved baselineundersøgelse efter montering af suprastruktur. Der er indsat to 6-mm-implantater i højre side af mandiblen til forankring af treleddet ekstensionsbro og to 6-mm-implantater i venstre side af mandiblen til forankring af to enkelttandskroner. Der ses 2-3 mm marginalt knogletab svarende til det mesiale implantat i højre side af mandiblen og 1 mm tab svarende til det distale implantat i venstre side af underkæben. **C.** Panorambillede syv år efter implantatindsættelse viser stabilt marginalt knogleniveau omkring alle indsatte implantater.

**Fig. 2.** Patient with multiple congenitally missing teeth prosthetically rehabilitated with short dental implants in the atrophic posterior mandible. **A.** Panoramic radiograph before implant placement discloses bilateral reduced vertical bone height above the mandibular canal. **B.** Panoramic radiograph at baseline examination after mounting the suprastructures. In the right side of the mandible, two 6-mm implants retain a three-unit cantilever fixed dental prosthesis, and in the left side, two 6-mm implants support two single crowns. A crestal bone loss of 2-3 mm is observed around the mesial implant in the right side of the mandible and a loss of 1 mm around the distal implant in the left side of the mandible. **C.** Panoramic radiograph seven years after implant placement showing stable crestal bone levels around all inserted implants.

dibulae var  $\geq 10$  mm. Opbygning af processus alveolaris var derfor ikke nødvendig (13,16,21). Et enkelt af disse studier viste signifikant reduceret overlevelse af 6 mm-implantater sammenlignet med 10 mm-implantater efter fem års funktionel belastning (91 % vs. 100 %;  $P = 0,036$ ). De to øvrige studier viste

## klinisk relevans

Implantatindsættelse i den posteriore del af mandiblen kan være vanskeliggjort af atrofi eller anatomiske variationer, der reducerer knoglehøjden over canalis mandibulae. Korte implantater er en minimalt invasiv metode til protetisk rehabilitering af den atrofiske posteriore mandibel, som har vist høj implantatoverlevelse, begrænset marginalt knogletab og få komplikationer efter op til fem års funktionel belastning. Korte implantater kan derfor overvejes som alternativ til større vertikale knogleopbygninger.

lige høj implantatoverlevelse for korte og standardlængdeimplantater efter hhv. et og fem års funktionel belastning (16,21).

Det er en udfordring for tolkningen af resultaterne, at de korte implantater i nogle undersøgelser udelukkende er evalueret med enkelttandskroner (11-13,16,17,20,21,25); i andre undersøgelser er de protetiske rekonstruktioner koblet til flere korte implantater eller til standardlængdeimplantater (15,18,19), og i yderligere andre undersøgelser skelnes ikke mellem anvendelsen af de forskellige typer af suprastrukturer (8,9,14,22-24) (Fig. 2). De kraftmomenter, som de korte implantater har været udsat for, kan derfor variere betragteligt mellem undersøgelserne.

### MARGINALT KNOGLENIVEAU

De fleste undersøgelser af korte implantater rapporterer udviklingen i det marginale knogleniveau omkring implantater over tid, men det er ikke i alle artikler, der skelnes mellem knogleniveauet omkring korte implantater indsat i mandiblen og maksillen. Generelt rapporteres det marginale knogletab omkring korte implantater indsat i den atrofiske posteriore mandibel at være lavt op til fem år efter funktionel belastning (0,04-1,72 mm) (Tabel 1). Der synes ikke at være nogen forskel i marginalt knogletab omkring korte implantater og standardlængdeimplantater indsat i ikkeopbygget knogle (13,16,21). Sammenlignet med standardlængdeimplantater indsat i vertikalt opbygget knogle, er det gennemsnitlige knogletab omkring korte implantater ( $< 7-8$  mm) signifikant mindre (gennemsnitligt 0,60-0,77 mm efter fem år) (3,5,26).

### INTRAOPERATIVE, BIOLOGISKE OG TEKNISKE KOMPLIKATIONER

Reduceret primær stabilitet ( $< 25$  Ncm) er den hyppigst rapporterede intraoperative komplikation ved anvendelse af korte implantater sammenlignet med standardlængdeimplantater, men denne udfordring er overvejende beskrevet i maksillen (22,23). Det kan diskuteres, om dette er en reel komplikation, da helingstiden normalt blot forlænges, og det besluttes ofte at tildække implantater med lav primær stabilitet i helingsperioden.

Hypigheden af temporære neurosensoriske komplikationer er signifikant lavere ved anvendelse af korte implantater ▶

sammenlignet med standardlængdeimplantater indsat efter vertikal opbygning af processus alveolaris med sandwichosteotomi (3,26). Der er ikke i nogen af de sammenlignende studier rapporteret tilfælde af permanente neurosensoriske skader.

Forekomsten af periimplantitis omkring korte implantater er kun sporadisk rapporteret, men synes at være sammenlignelig med forekomsten omkring standardlængdeimplantater (29).

De hyppigste tekniske komplikationer relateret til anvendelse af korte implantater omfatter skrueløsning, decementering samt porcelænschipping. Sammenlignet med standardlængdeimplantater ses en dobbelt så høj forekomst af tekniske komplikationer ved anvendelse af korte implantater (20,30).

#### KRONE-IMPLANTAT-RATIO

Krone-implantat-ratio er forventeligt øget, når der indsættes korte implantater sammenlignet med standardlængdeimplantater i vertikalt opbygget knogle eller i ikkeopbygget knogle (13). Ud fra biomekaniske betragtninger må der eksistere en øvre grænse for, hvor store vertikale momenter et implantat kan tolerere, før osseointegrationen svigter, men der har hverken i de refererede studier eller i systematiske oversigtsartikler kunnet identificeres en sammenhæng mellem øget krone-implantat-ratio og risikoen for implantattab (30-32). Derimod er der rapporteret øget marginalt knogletab omkring implantater med en krone-implantat-ratio  $> 2$  over tid (20,32), hvorfor det kan tænkes, at fremtidige langtidsstudier vil vise et øget implantat-

tab ved anvendelse af korte implantater. Et enkelt studie har vist en dobbelt så høj forekomst af tekniske komplikationer ved en krone-implantat-ratio  $\geq 2$  (12,5 %) sammenlignet med  $< 2$  (6 %) efter fem års funktionel belastning (33), hvilket evt. forklares ved skrueløsninger som følge af øgede vertikale momenter. Denne forskel var dog ikke statistisk signifikant.

Et enkelt femårs studie fandt, at sent tab af korte implantater ikke var forudgået af inflammatoriske mukosale forandringer, fordybede pocher eller radiologisk knoglesvind (13). Dette blev tolket som, at årsagen skulle findes i overbelastning som følge af en u hensigtsmæssigt stor krone-implantat-ratio.

#### SAMMENFATNING

Korte implantater til protetisk rehabilitering af den atrofiske posteriore mandibel er karakteriseret ved en veldokumenteret høj overlevelse på  $> 90$  % op til fem år efter funktionel belastning. Sammenlignet med standardlængdeimplantater indsat i vertikalt opbygget knogle er anvendelsen af korte implantater en billigere og hurtigere behandling, der er ledsaget af færre intraoperative komplikationer. Det tyder på, at overlevelsen af korte implantater reduceres mere over tid sammenlignet med anvendelsen af standardlængdeimplantater, og at der er en øget forekomst af tekniske komplikationer ved korte implantater. Fremtidige kontrollerede undersøgelser med langtidsopfølgning ( $> 5$  år) med fokus på betydningen af ikkekoblede enkelttandskroner samt krone-implantat-ratio er derfor nødvendige. ♦

## ABSTRACT (ENGLISH)

#### SHORT DENTAL IMPLANTS FOR PROSTHETIC REHABILITATION OF THE ATROPHIC POSTERIOR MANDIBLE

Implant-supported prosthetic rehabilitation of the atrophic posterior mandible requires either vertical bone augmentation or the use of short dental implants ( $\geq 7$  mm). Placement of short dental implants constitutes the least invasive treatment option and several randomised controlled clinical trials and systematic reviews including meta-analyses have documented high implant survival rates, limited peri-implant crestal bone

loss and few complications after up to five years of prosthetic loading. From a biomechanical point of view, a lower limit for implant lengths supporting a prosthetic reconstruction must exist as well as an upper limit for crown-to-implant ratio. However, studies with medium-range observation periods (5 years) have documented high implant survival rates of implants with a length of 4 mm and a crown-to-implant ratio of  $> 2$ . This review will present the existing evidence on the use of short dental implants for prosthetic rehabilitation of the atrophic posterior mandible.

## LITTERATUR

- Papaspyridakos P, De Souza A, Vazouras K et al. Survival rates of short dental implants ( $\leq 6$  mm) compared with implants longer than 6 mm in posterior jaw areas: A meta-analysis. *Clin Oral Implants Res* 2018;29 (Supp 16):8-20.
- Lizio G, Pellegrino G, Felice P. Posterior jaws rehabilitation with  $< 7$  mm-short implants. A review. *J Stomatol Oral Maxillofac Surg* 2022;123:e45-56.
- Terheyden H, Meijer GJ, Raghoobar GM. Vertical bone augmentation and regular implants versus short implants in the vertically deficient posterior mandible: a systematic review and meta-analysis of randomized studies. *Int J Oral Maxillofac Surg* 2021;50:1249-58.
- Lemos CA, Ferro-Alves ML, Okamoto R et al. Short dental implants versus standard dental implants placed in the posterior jaws: A systematic review and meta-analysis. *J Dent* 2016;47:8-17.
- Starch-Jensen T, Nielsen HB. Prosthetic rehabilitation of the partially edentulous atrophic posterior mandible with short implants ( $\leq 8$  mm) compared with the sandwich osteotomy and delayed placement of standard length implants ( $> 8$  mm): a systematic review. *J Oral Maxillofac Res* 2018;9:e2.
- Thoma DS, Cha JK, Jung UW. Treatment concepts for the posterior maxilla and mandible: short implants versus long implants in augmented bone. *J Periodontol Implant Sci* 2017;47:2-12.
- Pieri F, Aldini NN, Fini M et al. Preliminary 2-year report on treatment outcomes for 6-mm-long implants in posterior atrophic mandibles. *Int J Prosthodont* 2012;25:279-89.
- Barausse C, Pistilli R, Canullo L et al. A 5-year randomized controlled clinical trial comparing 4-mm ultrashort to longer implants placed in regenerated bone in the posterior atrophic jaw. *Clin Implant Dent Relat Res* 2022;24:4-12 (withdrawn).
- Bernardi S, Gatto R, Severino M et al. Short versus longer implants in mandibular alveolar ridge augmented using osteogenic distraction: One-year follow-up of a randomized split-mouth trial. *J Oral Implantol* 2018;44:184-91.
- Hakobyan G, Jilavyan A, Khachatryan G et al. Evaluation of the survival rate of short implants placed in the posterior atrophic mandible: 5-year clinical study. *Quintessence Int* 2022;53:690-6.
- Leighton Y, Carpio L, Weber B et al. Clinical evaluation of single 4-mm implants in the posterior mandible: A 3-year follow-up pilot study. *J Prosthet Dent* 2022;127:80-5.
- Lombardo G, Signoriello A, Marincola M et al. Survival rates of ultra-short ( $< 6$  mm) compared with short locking-taper implants supporting single crowns in posterior areas: A 5-year retrospective study. *Clin Implant Dent Relat Res* 2021;23:904-19.
- Naenni N, Sahrman P, Schmidlin PR et al. Five-year survival of short single-tooth implants (6 mm): A randomized controlled clinical trial. *J Dent Res* 2018;97:887-92.
- Perelli M, Abundo R, Corrente G et al. Short (5 and 7 mm long) porous implant in the posterior atrophic mandible: a 5-year report of a prospective study. *Eur J Oral Implantol* 2011;4:363-8.
- Rokn AR, Monzavi A, Panjnoush M et al. Comparing 4-mm dental implants to longer implants placed in augmented bones in the atrophic posterior mandibles: One-year results of a randomized controlled trial. *Clin Implant Dent Relat Res* 2018;20:997-1002.
- Rossi F, Botticelli D, Cesaretti G et al. Use of short implants (6 mm) in a single-tooth replacement: a 5-year follow-up prospective randomized controlled multicenter clinical study. *Clin Oral Implants Res* 2016;27:458-64.
- Rossi F, Lang NP, Ricci E et al. Early loading of 6-mm-short implants with a moderately rough surface supporting single crowns – a prospective 5-year cohort study. *Clin Oral Implants Res* 2015;26:471-7.
- Slotte C, Gronningsaeter A, Halmo AM et al. Four-millimeter-long posterior-mandible implants: 5-year outcomes of a prospective multicenter study. *Clin Implant Dent Relat Res* 2015;17 (Supp 2):e385-95.
- Sui H, Tang Z, Zhang X et al. A prospective, multicenter study of 6-mm short implants in posterior alveolar bone supporting splinted crowns: A 5-year follow-up study. *J Clin Periodontol* 2022;49:537-46.
- Villarinho EA, Triches DF, Alonso FR et al. Risk factors for single crowns supported by short (6-mm) implants in the posterior region: A prospective clinical and radiographic study. *Clin Implant Dent Relat Res* 2017;19:671-80.
- Weerapong K, Sirimongkolwatana S, Sastraruji T et al. Comparative study of immediate loading on short dental implants and conventional dental implants in the posterior mandible: A randomized clinical trial. *Int J Oral Maxillofac Implants* 2019;34:141-9.
- Esposito M, Barausse C, Pistilli R et al. Posterior atrophic jaws rehabilitated with prostheses supported by 5 x 5 mm implants with a nanostructured calcium-incorporated titanium surface or by longer implants in augmented bone. Five-year results from a randomized controlled trial. *Int J Oral Implantol (Berl)* 2019;12:39-54.
- Felice P, Barausse C, Pistilli R et al. Five-year results from a randomized controlled trial comparing prostheses supported by 5-mm long implants or by longer implants in augmented bone in posterior atrophic edentulous jaws. *Int J Oral Implantol (Berl)* 2019;12:25-37.
- Felice P, Pistilli R, Barausse C et al. Posterior atrophic jaws rehabilitated with prostheses supported by 6-mm-long 4-mm-wide implants or by longer implants in augmented bone. Five-year post-loading results from a within-person randomized controlled trial. *Int J Oral Implantol (Berl)* 2019;12:57-72.
- Guljé FL, Raghoobar GM, Vissink A et al. Single crown restorations supported by 6-mm implants in the resorbed posterior mandible: A five-year prospective case series. *Clin Implant Dent Relat Res* 2019;21:1017-22.
- Esposito M, Buti J, Barausse C et al. Short implants versus longer implants in vertically augmented atrophic mandibles: A systematic review of randomised controlled trials with a 5-year post-loading follow-up. *Int J Oral Implantol (Berl)* 2019;12:267-80.
- Vazouras K, de Souza AB, Gholami H et al. Effect of time in function on the predictability of short dental implants ( $\leq 6$  mm): A meta-analysis. *J Oral Rehabil* 2020;47:403-15.
- Ravida A, Wang IC, Barootchi S et al. Meta-analysis of randomized clinical trials comparing clinical and patient-reported outcomes between extra-short ( $\leq 6$  mm) and longer ( $\geq 10$  mm) implants. *J Clin Periodontol* 2019;46:118-42.
- Badaró MM, Mendoza Marin DO, Pualetto P et al. Failures in single extra-short implants ( $\leq 6$  mm): A systematic review and meta-analysis. *Int J Oral Maxillofac Implants* 2021;36:669-89.
- Xu X, Hu B, Xu Y et al. Short versus standard implants for single-crown restorations in the posterior region: A systematic review and meta-analysis. *J Prosthet Dent* 2020;124:530-8.
- Padhye NM, Lakha T, Naenni N et al. Effect of crown-to-implant ratio on the marginal bone level changes and implant survival – A systematic review and meta-analysis. *J Oral Biol Craniofac Res* 2020;10:705-13.
- Pellizzer EP, Marcela de Luna Gomes J, Araujo Lemos CA et al. The influence of crown-to-implant ratio in single crowns on clinical outcomes: A systematic review and meta-analysis. *J Prosthet Dent* 2021;126:497-502.
- Mangano F, Frezzato I, Frezzato A et al. The effect of crown-to-implant ratio on the clinical performance of extra-short locking-taper implants. *J Craniofac Surg* 2016;27:675-81.