

## ABSTRACT

**INTRODUKTION OG FORMÅL** - Genopbygning af kæbeknogle kan rekonstruere atrofi på mange patienter, men særligt udsatte patienttilfælde som patienter med læbe-gumme-gane-spalte, patienter, der har undergået resektionsbehandling eller stråling i forbindelse med cancer, og patienter med multiple komorbiditeter og kroniske systemiske sygdomme kan være svære eller risikable at behandle på denne måde. For disse patienttilfælde kan man overveje zygomaimplantater som alternativ til konventionel knoglekonstruktion.

**MATERIALE OG METODER** - Fra 2003 til 2018 blev der på Kæbekirurgisk afdeling i Esbjerg indsat 38 zygomaimplantater og 51 konventionelle implantater i maksillen på 21 patienter, hvor konventionel knoglekonstruktion ikke var en mulighed pga. patienternes almentilstand. Data er indsamlet retrospektivt fra journalmateriale.

**RESULTATER** - Efter en gennemsnitlig observationsperiode på 67 måneder (21-130) var 35 ud af 38 (92,1 %) zygomaimplantater i funktion og 48 ud af 51 (94,1 %) af de konventionelle implantater i funktion. To patienter mistede et zygomaimplantat, to patienter mistede et konventionelt implantat, og en patient mistede både et konventionelt og et zygomaimplantat.

**KONKLUSION** - Indsættelse af zygomaimplantater er en kompleks behandling, som kræver kirurgisk erfaring i de aktuelle områder, men vurderes at være en relevant og holdbar behandlingsmulighed hos særligt udvalgte patienttilfælde, hvor regulær knogletransplantation er kontraindiceret.

**EMNEORD** Dental implants | jaw, edentulous | surgery | rehabilitation | maxilla | zygoma | treatment Outcome



Korrespondanceansvarlig førsteforfatter:  
**RASMUS HARTMANN-RYHL**  
rasmus.hartmann-ryhl@rsyd.dk

## Zygomaimplantater anvendt i særlige patienttilfælde

**RASMUS HARTMANN-RYHL**, kæbekirurgisk kursist, Kæbekirurgisk afdeling, Esbjerg Sygehus - Syddansk Universitetshospital

**KRISTIAN THESBJERG**, overtandlæge, specialtandlæge i tand-, mund- og kæbekirurgi, Kæbekirurgisk afdeling, Esbjerg Sygehus, Syddansk Universitetshospital

**JENS JØRGEN THORN**, cheftandlæge, ph.d., specialtandlæge i tand-, mund- og kæbekirurgi, Kæbekirurgisk afdeling, Esbjerg Sygehus, Syddansk Universitetshospital

► Accepteret til publikation den 29. februar 2024

Tandlægebladet 2024;128:574-81

**P**ROTETISK REHABILITERING AF PATIENTER med udtalt atrofi af maksillen er ofte en udfordring. Behandlingsmulighederne består som udgangspunkt af enten en fastsiddende bro eller en protese retineret af en barre eller matricesystem. Fælles for løsningerne er et behov for en understøtning enten med konventionelle implantater, korte implantater, sub-periostale implan-

tater, implantater kombineret med knogleopbygning eventuelt med sinusløftprocedurer eller zygomaimplantater (ZI). En løsning med konventionel implantatunderstøttet protetik på patienter med udtalt atrofi vil som udgangspunkt være forudgået af knoglegenopbygning. Disse rekonstruktive procedurer er forudsigelige, men øger behandlingstiden, kan give komplikationer fra donorstedet og kan være kontraindicerede af medicinske årsager (1). Til disse patienttilfælde kan man overveje at benytte ZI i stedet. Zygomaimplantatet blev introduceret i 1998 af Brånemark (2) og indsættes med sin primære forankring i os zygomaticum, som har høj knogledensitet. Samtidig kombineres dette om muligt med dobbelt og i nogle tilfælde triple kortikal forankring, hvilket giver mulighed for meget høj primær stabilitet, og derved kan der i udvalgte tilfælde udføres immediat provisorisk belastning (1). I andre tilfælde er atrofien så udtalt, at implantatet udelukkende retinerer i os zygomaticum, og protetikken alene bæres af fire zygomaimplantater (3). Oprindeligt blev ZI introduceret som et trans-sinus-implantat. Denne tilgang medfører ved stort set alle patienter, og mest udtalt i tilfælde af kraftig atrofi, at den protetiske forbindelse vil være palatinalt forskudt. Dette kan være ubehageligt for pa-

tienten og give fonetiske problemer. For at imødekomme denne problematik er der over tid sket en udvikling med en mere ekstrapmaksillær placering, hvorved der kan opnås en bedre protetisk placering af implantaterne, den såkaldte ”Zygoma Anatomy Guided Approach” (ZAGA) (3). Protetisk rekonstruktion af tandløse patienter med ZI har traditionelt involveret 2 ZI og 2-4 konventionelle implantater i den anteriore del af maksillen (3). ZI er tidligere blevet omtalt som onkologiske implantater, og protetisk rehabilitering efter maksilresektioner er veldokumenteret med en implantatoverlevelse på 77-100 % (4). Nyere studier omhandlende atrofiske maksiller finder en sammenlignelig succes og overlevelse, når ZI sammenlignes med patienter, som rekonstrueres med sinusløft, lateral opbygning og efterfølgende indsættelse af konventionelle implantater (5,6).

Et dansk retrospektivt studie med næsten fem års opfølgning fandt en overlevelse for både konventionelle implantater og zygomaimplantater hos den samme patientgruppe på 92 % (7). Det konkluderedes, at selvom ZI i dag anses for et behandlingsalternativ til den traditionelle behandling af den atrofiske maksil, bør metoden pga. risikoen for alvorlige komplikationer udelukkende anvendes i særlige patienttilfælde. I en tidligere omtale af en vanskelig fjernelse af et ZI hos en dansk patient konkluderedes det, at ZI udelukkende skal bruges, hvis knogleopbygning og indsættelse af konventionelle implantater medfører en større risiko for komplikationer (8). I den nyeste oversigt over de forhåndenværende oversigtsartikler og metaanalyser er konklusionen, at brugen af ZI er et lovende alternativ til større knogletransplantationer, men at behandlingen bør udføres af kirurger med erfaring og god fornemmelse for den tredimensionelle anatomi i regionen (9).

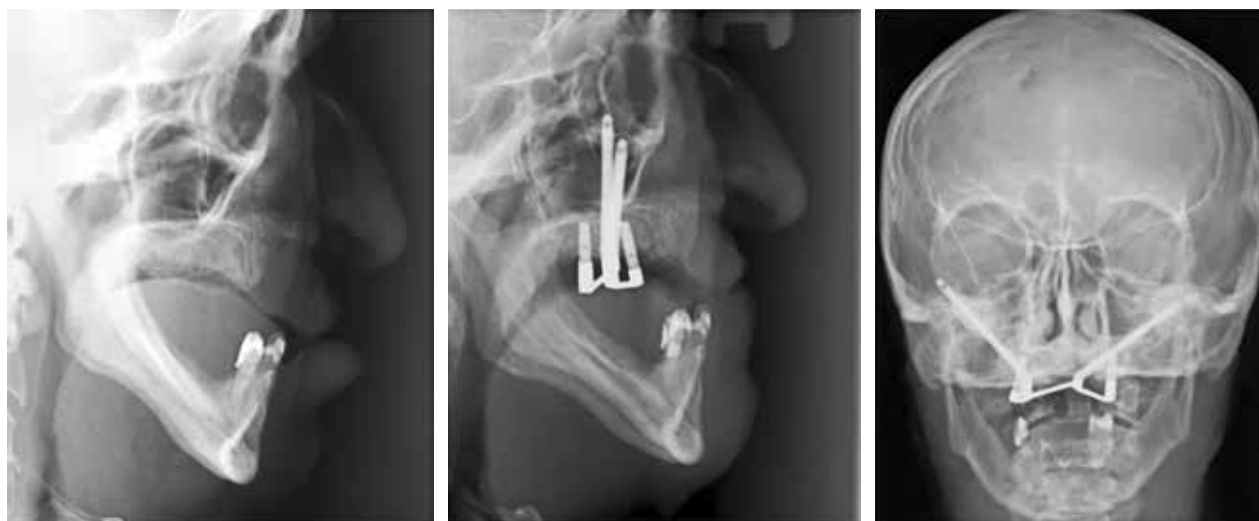På Kæbekirurgisk afdeling, Esbjerg Sygehus, Syddansk Universitetshospital, er denne behandling anvendt i særlige patienttilfælde igennem en 15-årig periode. Vi har ønsket at dele vores erfaringer med denne specielle behandlingsmodalitet, da anvendelse af ZI kan være en af de sidste mulige behandlinger for disse særligt udvalgte patienttilfælde.

## MATERIALE OG METODE

Denne aktuelle patientgennemgang er baseret på retrospektive oplysninger fra journalmaterialet, som foreligger i Kæbekirurgisk afdeling, Esbjerg Sygehus, Syddansk Universitetshospital. De foreliggende data på overlevelser og komplikationer er derfor alle ekstraheret fra journalmaterialet. Fra 2003 til 2018 blev der på 21 patienter i alt indsat 38 ZI (Brånemark System Zygoma, Nobel Biocare RP 30-50 mm) og 51 konventionelle implantater i maksillen. Implantaterne blev indsat af flere kirurger, hvoraf den ene (JJT) var gennemgående kirurg på alle patienter. Indikationen for behandlingen var læbe-gumme-gane-spalte (Fig. 1), resektion pga. malign eller benign årsag (Fig. 2), autoimmune lidelser, endokrinologiske sygdomme som fx diabetes og andre systemiske sygdomme med alvorlig morbiditet, ernæringsproblemer, alder eller tab af tidligere implantater. En del af patienterne behandlet op til 2011 var ligeledes rygere. Dette har siden da været en absolut kontraindikation for at få foretaget denne behandling på Kæbekirurgisk afdeling i Esbjerg (Tabel 1). Alle patienter var Cawood and Howell Class V og VI (10) (Fig. 3).

I alle tilfælde blev der monteret healingabutments på ZI. Den forhåndenværende protese blev aflastet svarende hertil og anvendt så vidt som muligt efterfølgende, indtil endelig ▶

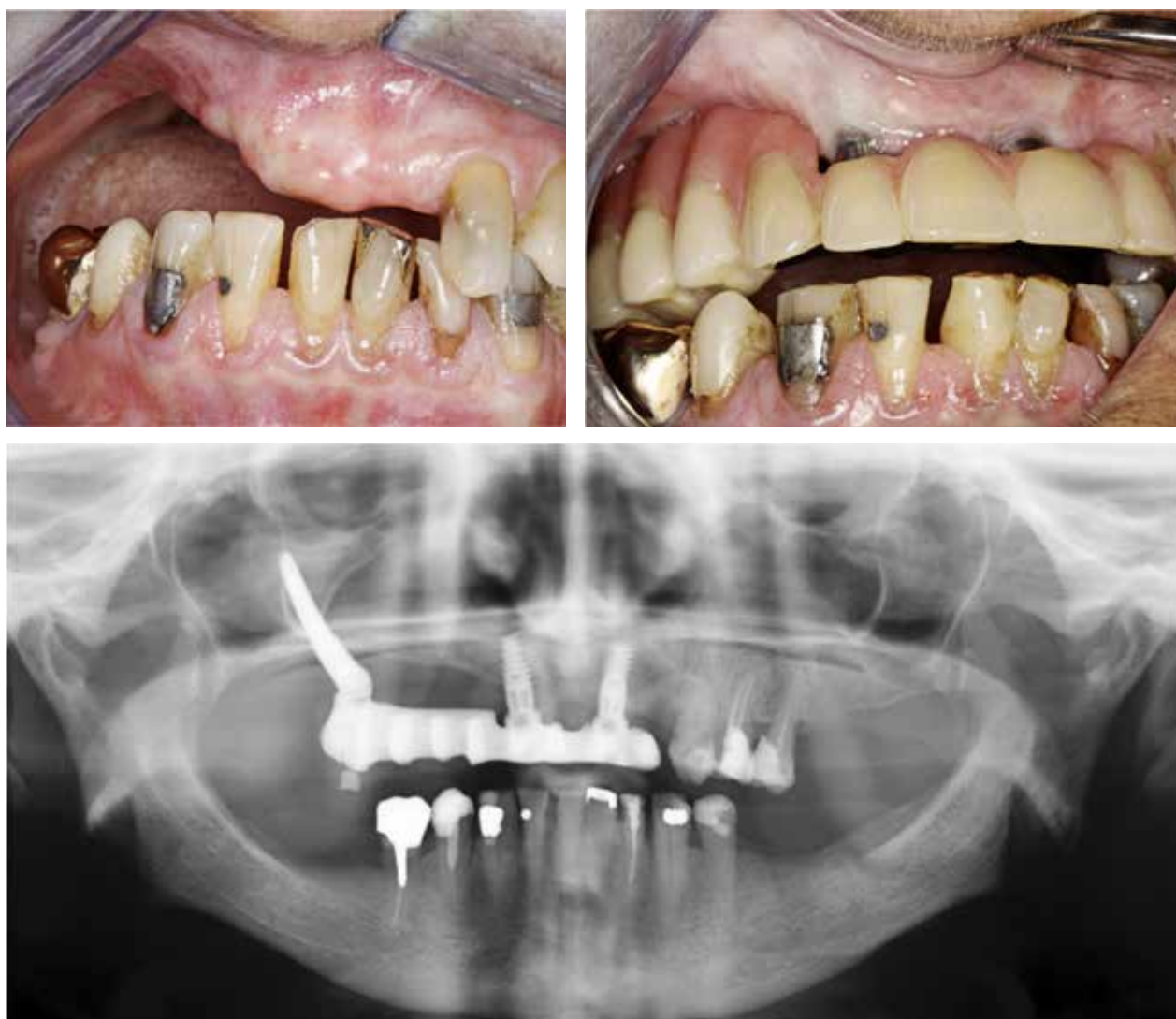## Patient nr. 1



**Fig. 1.** 64-årig patient med læbe-kæbe-gane-spalte. Havde været tandløs/proteseløs i 15 år. Der indsættes 2 zygomaimplantater og 2 konventionelle implantater med barrekonstruktion. 10-års kontrol uden komplikationer, hvorefter patienten afgår ved døden.

**Fig. 1.** 64-year-old patient with cleft lip and palate. Had been edentulous/prosthetic-less for 15 years. 2 zygoma implants and 2 conventional implants with bar reconstruction are inserted. 10 years of follow-up without complications, after which the patient dies.

Patient nr. 7



**Fig. 2.** 80-årig kvinde med resektionsdefekt efter oral cancer. Manglede tænder pga. større resektion af højre processus alveolaris efter planocellulært carcinom, er desuden kendt med diabetes. Der indsættes 1 zygomaimplantat og 2 konventionelle implantater og laves fast bro på disse. Kontrol i 11 år uden komplikationer.

**Fig. 2.** 80-year-old woman with resection defect after oral cancer. Missing teeth due to major resection of the right processus alveolaris after planocellular carcinoma, suffers from diabetes as well. One zygoma implant and two conventional implants are inserted and a fixed bridge is made on these. Followed-up for 11 years without complications.

protetisk løsning kunne laves. Fire patienter fik foretaget mindre knogleopbygning peroperativt. To patienter med autolog knogle og kollagenmembran over zygoma. En patient med xenograft og kollagenmembran. Hos en patient blev tuber høstet og flyttet facialt.

Efter en helingsperiode på seks måneder blev der foretaget abutmentoperation på de resterende implantater.

10 patienter fik herefter fremstillet en barrekonstruktion, fem fik fastsiddende bro, fem fik protese på abutments, og en har fortsat akrylprotese på healing abutments uden retention til implantater. Patienten har været plaget af grundmorbus i en sådan grad, at protetisk rehabilitering ikke kunne gennemføres.

Alle patienter fik indsat implantaterne i generel anæstesi suppleret med lokalanæstesi. For patienter, hvor der blev foretaget bilateral behandling, blev der lagt incision på toppen af processus alveolaris fra tuberregion til tuberregion, hvor der bilateralt posterior og midt sagittalt blev lagt aflastningsincision. Efter frirouginering blev n. infraorbitalis lokaliseret. Ligeledes blev den inferiore og laterale afgrænsning af orbita lokaliseret. Incisuren mellem arcus zygomaticum og processus frontalis af os zygomaticum blev lokaliseret med et stump instrument. I de tilfælde, hvor sinus maxillaris blev involveret, blev der foretaget åbning til sinus med bor eller piezosav. Sinuslimhinden blev eleveret således, at der kunne præpareres til

implantatindsættelse gennem sinus maxillaris uden skade på sinusslimhinden. Såfremt det var muligt, blev knoglelåget, som var løftet ved adgangen til sinus maxillaris, lagt tilbage. I enkelte tilfælde blev implantaterne sat ekstra-maksillært, hvis dette var nødvendigt for at opnå tilfredsstillende protetisk position af ZI. Alle patienter blev ordineret relevant per- og postoperativt antibiotikum efter afdelingens standard på det pågældende tidspunkt (Tabel 2).

Alle patienter blev tilbudt kontrol og suturfjernelse to uger efter implantatindsættelse, abutmentoperation efter seks måneder, kontrol to uger efter abutmentoperation og opfølgende kontroller efter et, tre og fem år samt enkelte i 10 år.

## RESULTATER

Efter en gennemsnitlig observationsperiode på 67 måneder (21-130 måneder) var i alt 35 ud af 38 (92,1 %) ZI i funktion, og 48 ud af 51 (94,1 %) af de konventionelle implantater i funktion. En patient mødte ikke op til sine respektive kontroltider, hvorfor forløbet blev afbrudt tidligere end planlagt, og syv af-

## Klinisk relevans

I visse patienttilfælde er knogleopbygning ikke en mulighed pga. patientens almentilstand eller tidligere resektions- og stråleterapi i forbindelse med cancerbehandling. Her kan protetisk behandling baseret på zygomaimplantater være en mulighed for at genskabe tyggefunktion og livskvalitet.

gik ved døden i kontrolperioden. Kontrolperioderne strækker sig således fra to til 11 år med et gennemsnit på 5,6 år. I alt tre patienter mistede et ZI. Heraf mistede en patient sin protetiske løsning. Oversigt over komplikationer og eventuelle årsager til implantatfjernelse ses af Tabel 3.

Patient nr. 3 udviklede efter seks års funktion smertevedende sinuitis maxillaris og oroantral kommunikation, og på den baggrund måtte ZI fjernes.

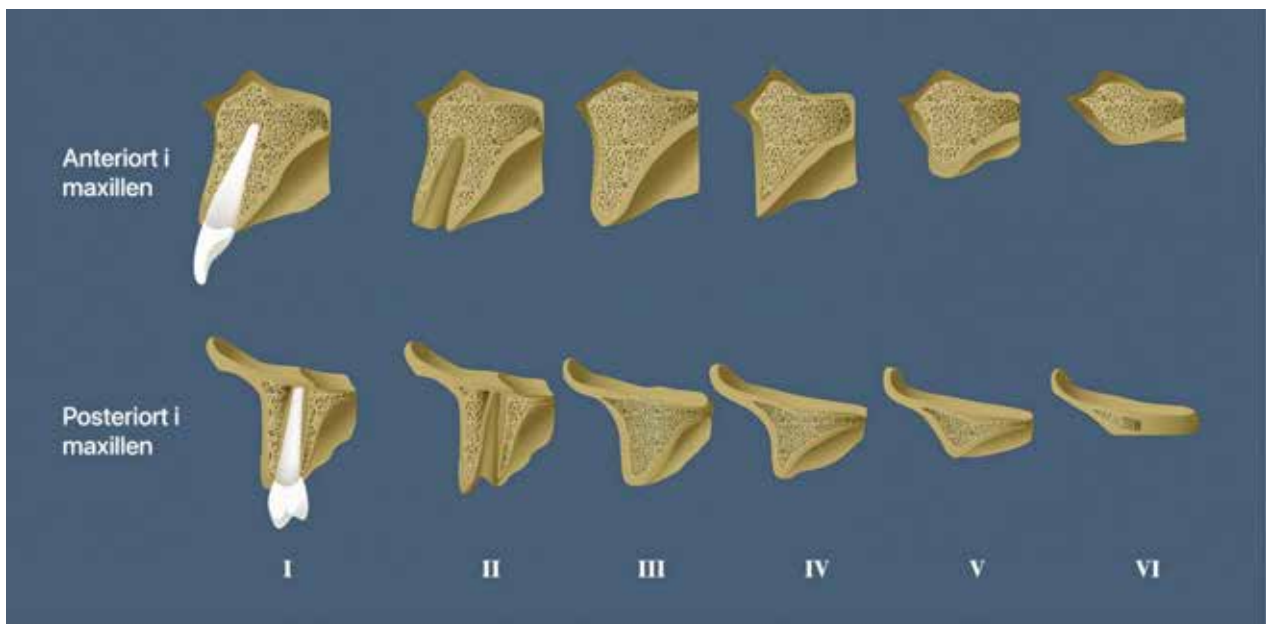
## Særlig indikation for behandling

Patient	Helbredsforhold
1	Ganespalte, ryger, tidligere større alkoholforbrug
2	Mb. Sjögren, astma, tidligere kemoterapi, periodevis prednisolonbehandling
3	Osteoporose, tidligere narkoman, hepatitis C-positiv, metadonbehandling, ryger, alkoholoverforbrug, tidligere cancer mammae
4	Underernæring, ryger, marginal parodontitis
5	Underernæring, tidligere heroinmisbrug, metadonbehandling, ryger
6	Cancer mammae, strålebehandlet, kroniske smerter, gangbesvær, underernæring, fibromyalgi, ryger
7	Diabetes, planocellulært carcinom, resektion og lap over defekt
8	Planocellulært carcinom, strålebehandlet i hoved-hals-region, resektion samt latisimus dorsi lap
9	Ganespalte, diabetes type II, ryger
10	Ganespalte, Asperger syndrom, ryger, marginal parodontitis
11	Alder, marginal parodontitis, myastenia gravis, gangbesvær og af den grund ikke crista-graft, kronisk sinuit og oroantral fistel HS OK
12	Tungecancer og resektion, tidligere alkoholoverforbrug, kronisk præget, rheumatoid artrit, storryger, KOL, osteoporose, alendronat behandling
13	Fejlslagen rekonstruktion med posterior crista iliaca graft og maksilosteotomi i le Fort I planet, diabetes II
14	Psoriasis og tab af implantater, flere basalcelle carcinomer, forhøjet blodtryk, lymfatisk colitis, ryger, cancer mammae
15	Mistet tidligere rekonstruktion. Svær reumatologisk belastet patient, psoriasis artrit, methotrexat, stråle og kemo for cancer mammae
16	Partiel maksilektomi pga. ameloblastom, temporalislapp, hårcelleleukæmi
17	Udtalt hjertesyg, diabetes, hypertension, tidligere storryger, anæstesiologisk kontraindiceret til rekonstruktion
18	Overvægt (BMI 41), kronisk nervebetændelse, hypertension, spinal stenose, kroniske smerter
19	Stråling + kirurgisk behandling af tumor på venstre side af tungen med stilket lap, rekonstruktion fra klavikelområdet
20	Diabetes I, epilepsi, hjertesyg, psoriasis, hypertension
21	Specialtandpleje patient, sklerose, overvægt, hjertesyg, slidgigt, tidligere sengeliggende nu kørestolsbruger

**Tabel 1.** Patienterne blev tilbudt behandling med zygomaimplantater frem for konventionel knogleopbygning pga. deres dårlige almentilstand.

**Table 1.** Patients were offered treatment with zygoma implants rather than conventional bone grafting due to their impaired general health.

## Cawood &amp; Howells klassifikation af den tandløse maksil



**Fig. 3.** Maksillen inddelt i seks klasser: klasse I, betandet; klasse II, umiddelbart efter tandudtrækning; klasse III, velafrundet processus alveolaris med sufficient højde og bredde; klasse IV, smal processus alveolaris med sufficient højde og utilstrækkelig bredde; klasse V, affladet processus alveolaris med utilstrækkelig højde og bredde; klasse VI, utilstrækkelig knogle med en vis grad af basal svind.

**Fig. 3.** The maxilla divided into 6 classes: class I, with teeth; class II, immediately after tooth extraction; class III, well-rounded alveolar process with sufficient height and width; class IV, narrow alveolar process with sufficient height and insufficient width; class V, flattened alveolar process with insufficient height and width; class VI, insufficient bone with some degree of basal shrinkage.

Patient nr. 10 udviklede efter ca. fire år løsning af sit ene ZI efter at have mistet et konventionelt implantat. Det løsnede ZI er formentlig blevet overbelastet pga. en uhenigtsmæssig protetisk løsning. Protetikken blev omlavet og tilpasset de resterende implantater efterfølgende.

Patient nr. 14 udviklede periimplantitis omkring et konventionelt implantat, der herefter måtte fjernes. Der kunne fremstilles tilfredsstillende protetik på abutments på de resterende implantater.

Patient nr. 16 udviklede seks uger postoperativt infektion sv.t. apex på det ene ZI. Tilstanden blev forsøgt behandlet antibiotisk i 14 dage, men tre uger efter seponering recidiverede infektionen, og implantatet blev herefter fjernet under anvendelse af generel anæstesi. Den protetiske rekonstruktion blev efterfølgende udført uden det ene ZI.

Patient nr. 18 udviklede sinusitis maxillaris og en oroantral kommunikation ved det ene ZI i den postoperative fase forårsaget af protesen. Denne patient fik indsat ZI ekstramaksillært, hvorfor anvendelse af en konventionel helpotese efterfølgende krævede nøje tilpasning. Komplikationen blev behandlet med en corpus adiposum-lap i kombination med antibiotisk behandling. I samme indgreb blev der af øre-næse-hals-læge foretaget et såkaldt FESS (Funktionel Endoskopisk Sinus Surgery), hvor efter der fandtes acceptable forhold.

Ingen patienter fik alvorlige bivirkninger herunder indlæggelseskrævende behandling eller synspåvirkning.

## DISKUSSION

I denne retrospektive undersøgelse præsenteres resultaterne af ZI-behandling på 21 særligt udvalgte patienttilfælde. Det var

## Antibiotika

Antal patienter	Antibiotikavalg
5	Benzylpenicillin 2MIE iv. peroperativt; penicillin V 1MIE x 4 postoperativt
15	Cefuroxim 1,5 g iv. samt metronidazol 1g iv. peroperativt; bioclavid 500 mg x 3 postoperativt
1	Dalacin 600 mg iv. samt metronidazol 1g iv. peroperativt; dalacin 300 mg x 3 postoperativt

**Tabel 2.** Antibiotika blev administreret efter afdelingens vejledning på indsættelsestidspunktet og varierer derfor en smule.

**Table 2.** Antibiotics were administered according to departmental guidelines at the time of insertion and therefore vary slightly.

## Komplikationer

Patient	Fjernet ZI	Fjernet konv.	Komplikation	Særlig årsag
3	1		Periimplantitis og heraf sinusitis	Osteoporose, tidligere narkoman, hepatitis C-positiv, metadonbehandling, ryger, alkoholoverforbrug, tidligere cancer mammae
10	1	1	Løsning af implantatet efter sektionering af protetik pga. tab af konventionelt implantat	Ganespalte, Asperger, ryger, marginal parodontitis
14		1	Periimplantitis	Psoriasis og tab af implantater, flere basalcellecarcinomer, forhøjet blodtryk, lymfatis colitis, ryger, cancer mammae
16	1		Infektion ved apex	Resektion af HS sinus maxillaris pga. ameloblastom, temporalislap, hårcelleleukæmi
18		1	Sinusitisbehandling med corpus adiposum lap, nu kronisk sinus i venstre side, antibiotikabehandlet x 2	Overvægt (BMI 41), kronisk nervebetændelse, hypertension, spinal stenose, kroniske smerter

**Table 3.** Fem patienter fik fjernet implantater. To fik fjernet zygomaimplantat, to fik fjernet konventionelt implantat, og en fik fjernet både zygoma- og konventionelt implantat.  
**Table 3.** Five patients had implants removed. Two had zygoma implant removal, two had conventional implant removal and one had both zygoma and conventional implant removal.

ud fra journalmaterialet kun muligt at evaluere på implantatoverlevelsen og andelen af større komplikationer såsom sinusitis maxillaris, oro-antral kommunikation samt skader på orbita. Denne retrospektive opgørelse inkluderer derfor ikke en vurdering af de marginale forhold. Dette stemmer fint overens med et arbejde af Aparicio et al. fra 2020, hvor der foreslås en evaluering og monitorering af ZI, der lægger vægt på placering af implantatet, sinusforhold, infektionsforhold og stabilitet (9).

Nærværende implantatoverlevelse på 92,1 % for ZI og 94,1% for konventionelle implantater er sammenlignelig med resultaterne fra andre studier (11) og oversigtsartikler (12) omhandlernde implantatbehandling med ZI både alene og i kombination med konventionelle implantater. I en gennemgang af systematiske oversigtsartikler fra 2021 fandt man en overlevelse på 95,2-100 % på anvendelse af ZI ved atrofibehandling og ved anvendelse hos resektionspatienter en overlevelse på 78,6-100 % (13).

De aktuelle patienter i nærværende publikation er alle komplekse patienttilfælde. Der er her tale om patienter med svær atrofi og/eller med følger efter resektionsterapi eller stråling. Yderligere har de patienter, der ikke er behandlet med resektionsterapi, alle ekstrem atrofi samt systemiske forhold, som umuliggør en konventionel rekonstruktion med knogletransplantation eller medfører en betydelig komplikationsrisiko. Det var derfor vores forventning, at der måtte være en højere komplikationsrate og lavere implantatsucces og -overlevelse hos denne patientgruppe sammenlignet med konventionelle implantater indsat rekonstrueret knogle hos ellers ikke kompromitterede patienter. I en oversigtsartikel fra 2018 rapporteres for disse om en femårs overlevelse på 98,7% og 15-års overlevelse på 88,7% (14).

Nyere rapporter indikerer, at immediat fremstilling af provisoriske implantatbårne protetiske løsninger kan bedre progno-

sen, når der anvendes ZI (15). Dette kræver, som ved enhver anden immediat implantatbehandling, høj primær stabilitet af de indsatte implantater og grundig information til patienten om kostrestriktioner samt patientseleksion for at udelukke patienter med dysfunktioner.

Den kirurgiske procedure er vanskelig og har en signifikant læringskurve. Det er væsentligt, at kirurgen, som placerer implantaterne, er fortrolig med den tredimensionelle anatomi og er erfaren med kirurgi i området. Det kirurgiske område består ikke blot af processus alveolaris og sinus maxillaris, men også ossøse og vitale strukturer omkring orbita (3). Erfaring med kirurgi i dette område er væsentlig, da eventuelt tab af orientering kan medføre skader på orbita og orbitas indhold (7,16). Peroperativt er også rapporteret om fraktur af corpus zygomaticus, som operatøren derfor skal være i stand til at behandle (11,17).

Den hyppigste komplikation er sinusitis maxillaris med en rapporteret incidens på 6,25-7,5 %. Herefter følger risikoen for oro-antral kommunikation langs med ZI med en incidens på 0,2-0,4 % (11,17). Disse komplikationer er sjældne ved konventionel implantatbehandling, hvor den hyppigste biologiske komplikation er periimplantitis/mucositis (18). Med ZI er der tale om et implantat med helt anden mekanik og med et fæste langt fra den egentlige protetiske belastning (3). Den intime relation til sinus maxillaris, og ofte manglende integration i processus alveolaris, vil derfor være en del af forklaringen på, hvorfor sinus-nasale komplikationer ligger på et niveau med periimplantitis på konventionelle implantater.

De beskrevne patienttilfælde har alle været udfordret fysisk eller medicinsk og ikke mindst psykosocialt. Der er tale om tandinvalid patienter, som ikke havde andre muligheder for dental rehabilitering, og det er således en meget taknemmelig patientgruppe. I dag synes nye udveje at åbne sig for netop ▶

denne patientkategori i form af patientspecifikke subperiostale implantater (19), som dels kan bidrage med en immediat protetisk løsning og dels indebærer meget skånsom kirurgi. Der er hidtil publiceret et prospektivt multicenterstudie med et års kontrolperiode med tilfredsstillende resultater (20). Der er ikke lavet ZI på Kæbekirurgisk afdeling Esbjerg Sygehus siden 2019, da der nu laves undersøgelse af subperiostale PSI-løsninger i stedet.

## KONKLUSION

Indsættelse af ZI er en kompleks behandling, som kræver kirurgisk erfaring i det aktuelle område samt generel forståelse for den videre protetiske behandling. ZI kan anvendes til behand-

ling ved resektionsdefekter, men også i tilfælde med svær maksillær atrofi, hvor knogletransplantation har nedsat prognose eller er regulært kontraindiceret. Komplikationsraten kan synes forhøjet, men sammenlignet med alternative implantologiske løsninger, der involverer større knoglekonstruktioner, er der tale om en prognosemæssig sammenlignelig behandling. Brugen af ZI bør ikke være førstevalg hos yngre sunde og raske patienter, men være en behandlingsmulighed hos særligt udvalgte patienttilfælde, som beskrevet i nærværende artikel. Patientspecifikke sub-periostale implantater kan i fremtiden vise sig at være et godt alternativ til patienter med ekstrem maksillær atrofi med samtidige andre somatiske og medicinske udfordringer. ♦

## ABSTRACT (ENGLISH)

### ZYGOMATIC IMPLANTS IN SELECTED PATIENT CASES

**INTRODUCTION AND PURPOSE** - Jawbone reconstruction can correct atrophy in many patients. However, this approach can be challenging or risky for particularly vulnerable patients. These include patients with cleft lip and palate, those have undergone resection treatment or radiation therapy for cancer, those with multiple comorbidities and those with chronic systemic diseases. This approach may be challenging or risky. For these patient cases, zygomatic implants can be considered as an alternative to conventional bone reconstruction.

**MATERIALS AND METHODS** - From 2003 to 2018, at the Maxillofacial Surgical Department in Esbjerg, 38 zygomatic implants and 51 conventional implants were placed in the maxilla of 21 patients, where conventional bone reconstruction was not feasible due to the patients' overall health or previ-

ous resection treatments. Data were collected retrospectively from medical records.

**RESULTS** - After an average observation period of 67 months (ranging from 21 to 130 months), 35 out of 38 (92.1%) zygomatic implants were functional, while for the conventional implants, 48 out of 51 (94.1%) were functional. Two patients lost a zygomatic implant, two patients lost a conventional implant and one patient lost both a zygomatic- and a conventional implant.

**CONCLUSION** - The placement of zygomatic implants is a complex treatment that requires surgical expertise in the relevant areas but is considered a relevant and durable treatment option for selected patient cases where regular bone transplantation is contraindicated.

## LITTERATUR

1. Kato Y, Yasuhiro K, Tonogi M et al. Internal structure of zygomatic bone related to zygomatic fixture. *J Oral Maxillofac Surg* 2005;63:1325-9.
2. Brånemark PI. Surgery and fixture installation. *Zygomaticus fixture clinical procedures*. 1st ed. Gothenburg: Nobel Biocare AB, 1998.
3. Aparicio C. *Zygomatic Implants – The anatomy-guided approach*. 1th ed. New Malden: Quintessence Publishing, 2012.
4. Hackett S, El-Wazani B, Butterworth C. Zygomatic implant-based rehabilitation for patients with maxillary and mid-facial oncology defects: a review. *Oral Dis* 2021;27:27-41.
5. Chrcanovic BR, Albrektsson T, Wennerberg A. Survival and complications of zygomatic implants: an updated systematic review. *J Oral Maxillofac Surg* 2016;74:1949-64.
6. Goiato MC, Pellizzer EP, Moreno A et al. Implants in the zygomatic bone for maxillary prosthetic rehabilitation: a systematic review. *Int J Oral maxillofac Surg* 2014;74:748-57.
7. Rude K, Starch-Jensen T. En retrospektiv undersøgelse af zygomaimplantater. *Tandlægebladet* 2015;119:382-7.
8. Andersen K, Buhl J, Jensen J. Fjernelse af zygomaimplantat. *Tandlægebladet* 2011;115:530-3.
9. Aparicio C, Lopez-Piriz R, Albrektsson T. ORIS Criteria of success for the zygoma-related rehabilitation: the (revisited) zygoma success code. *Int J Oral Maxillofac Implants* 2020;35:366-78.
10. Cawood JI, Howell RA. A classification of the edentulous jaws. *Int J Oral Maxillofac Surg* 1988;17:232-6.
11. D'Agostino A, Lombardo G, Favero V et al. Complications related to zygomatic implants placement: a retrospective evaluation with 5 years follow-up. *J Craniomaxillofac Surg* 2021;49:620-7.
12. Lan K, Wang F, Huang W et al. Quad zygomatic implants: a systematic review and meta-analysis on survival and complications. *Int J Oral Maxillofac Implants* 2021;36:21-9.
13. Ramezanzade S, Yates J, Tuminelli FJ et al. Zygomatic implants placed in atrophic maxilla: an overview of current systematic reviews and meta-analysis. *Maxillofac Plast Reconstr Surg* 2021;43:1.
14. Fuglsig JMDCES, Thorn JJ, Ingerslev et al. Long term follow-up of titanium implants installed in block-grafted areas: a systematic review. *Clin Implant dent Relat Res* 2018;20:1036-46.
15. Misch C. *Dental Implant Prosthetics*. 2nd ed. St. Louis: Elsevier, 2004.

16. Mavriqi L, Lorusso F, Conte R et al. Zygomatic implant penetration to the central portion of orbit: a case report. *BMC Ophthalmol* 2021;21:121.
17. Goker F, Grecchi E, Del Fabbro M et al. Clinical outcome of 302 zygomatic implants in 110 patients with a follow-up between 6 months and 7 years. *Clin Implant Dent Relat Res* 2020;22:415-23.
18. Howe M-S, Keys W, Richards D. Long-term (10-year) dental implant survival: a systematic review and sensitivity meta-analysis. *J Dent* 2019;84:9-21.
19. Van den Borre C, Rinaldi M, De Neef B et al. Radiographic evaluation of bone remodeling after additively manufactured subperiosteal jaw implantation (AMSJI) in the maxilla: a one-year follow-up study. *Clin Med* 2021;10:3542.
20. Van den Borre, De Neef B, Loomans NAJ et al. Patient satisfaction and impact on oral health after maxillary rehabilitation using a personalized additively manufactured subperiosteal jaw implant (AMSJI). *J Pers Med* 2023;13:297.