

Abstract

## Stafne-kavitet blev visualiseret med Cone Beam-scanning

I artiklen opsummeres viden om den mandibulære lingvale knoglekavitet (Stafne-kavitet), og der præsenteres et tilfælde hos en 51-årig mand. På grund af tilfældets omfang og evt. indflydelse på implantatbehandling foretoges Cone Beam-scanning, som tillod tredimensional analyse og kortlægning af den præcise relation mellem kaviteten og canalis mandibulae.

# Mandibulær lingval knoglekavitet (Stafne-kavitet) visualiseret med Cone Beam-scanning

Ib Paul Sewerin, docent emeritus, dr.odont.,  
Colosseumklinikken, København

Allan Vig Jensen, tandlæge, privatklinik, København

I 1942 beskrev radiologen Edward C. Stafne den anomali, som siden populært har været betegnet "Stafne-kavitet" eller "Stafne-cyste" (1). Det skete på basis af 35 indsamlede tilfælde, som på intraorale røntgenbilleder præsenterede sig som en cirkulær opklaring i mandiblen nær angulus. Stafne benævnte dem kaviteter ("bone cavities"). Han opfattede dem som intraosøse, men bemærkede dog, at visse kunne stå i forbindelse med overfladen, idet mandiblens basale corticalis i visse tilfælde var gennembrudt.

### Terminologi

Betegnelser som "Stafne's bone cavity", "Stafne's cyst", "latent bone cyst" og "static bone defect" optræder stadig i litteraturen, men efter at man senere erkendte, at tilstanden dels var udviklingsbetinget, dels omfattede en konkavitet på mandiblens lingvalflade og endvidere rummede spytkirtelvæv, tildeltes den mere beskrivende navne som "lingual mandibular bone depression", "developmental bone defect of the mandible", "lingual developmental salivary gland defect" mfl. (2,3).

### Radiologi

Tilstanden er absolut uden subjektive og kliniske symptomer og erkendes kun som tilfældige fund på røntgenbilleder optaget i anden anledning. Den typiske forandring ses basalt i mandiblen tæt på angulus mandibulae som en velafgrænset, cirkulær el-

ler ovoid opklaring med en diameter, der kan variere fra få mm og op til ca. 3 cm, og som oftest er unilateral. Forandringen er lokaliseret kaudalt for canalis mandibulae. I de fleste tilfælde er den afgrænset fra mandiblens basale substantia corticalis, men i visse tilfælde er denne gennembrudt, så defekten fremstår som en lakune i mandiblens basis. Der forekommer varianter, som er lokaliseret i ramus mandibulae og mere anteriort i mandiblen.

#### Tidligere beskrivelser

I 2002 publicerede Philipsen et al. en omfattende litteraturgennemgang, inkluderende 583 tilfælde (3). Den følgende summariske gennemgang tager udgangspunkt i dette arbejde.

**Hyppeghed** – Hyppegheden angives til 1-5 tilfælde pr. 1.000 individer. Undersøgelser af arkæologisk materiale har vist højere prævalens (op til 6 %), der formentlig skyldes, at mange tilfælde i materialer omfattende levende patienter forbliver udiagnostiserede.

**Køns- og aldersrelation** – Anomalien forekommer langt overvejende hos mænd (M:K-ratio = 6:1). Forandringen er beskrevet i barnealderen (4), men den observeres hyppigst efter ca. 40-50-års-alderen, formentlig pga. den langsomme udvikling og fravær af symptomer.

**Patogenese** – Tilstanden anses for udviklingsbetinget, men ikke kongenit, idet den aldrig er observeret hos børn under 10 år.

Den alment accepterede patogenetiske forklaring er, at kaviteten opstår ved osteoklastisk aktivitet som følge af et tryk fra en fibrose/hyperplasi/hypertrofi af gl. submandibularis. Fordyce (5)

#### KLINISK RELEVANS

Stafne-kaviteter ("mandibulære lingvale knoglekaviteter"), der optræder på røntgenbilleder med en hyppighed på ca. 0,1-0,5 % hos tilfældigt undersøgte patienter, kan give anledning til differentialdiagnostiske overvejelser. I udvalgte tilfælde kan en tredimensional analyse i form af Cone Beam-scanning være indiceret for at få en endelig diagnostik og for at få afklaret risikoen for komplikationer. Endelig kan Stafnes kavitet i egnede tilfælde udnyttes til proteseretention.

beskrev som den første tilstedeværelsen af spytkirtelvæv i kaviteten, hvilket senere er bekræftet i talrige rapporter, herunder på grundlag af sialografi (6) og biopsi (7) samt MR-scanning (3,8).

Det skal dog tilføjes, at flere forfattere ikke har kunnet eftervise inklusion af spytkirtelvæv i kaviteterne, men har fundet fedtvæv og har forklaret kaviteterne som betinget af et vaskulært tryk (9).

**Behandling** – Uanset genese kræver tilstanden ingen behandling. Hvis andre tilstande differentialdiagnostisk kan udelukkes, kræver mindre kaviteter kun radiologisk kontrol med lange intervaller.

Som et kuriosum kan nævnes, at der fra protetisk hold er beskrivelser af en positiv udnyttelse af Stafne-kaviteter, idet de kan anvendes til forøgelse af retentionen og stabiliteten af fuldproteser i underkæben (10,11).

#### Eget tilfælde

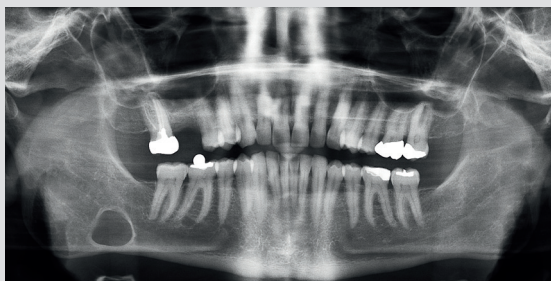
En 51-årig mand henvistes til Cone Beam-scanning for nærmere udredning af et tilfældigt fund på et panoramarøntgenbillede i form af en større cystelignende radiolucens i højre side af mandiblen i angulus-regionen (Fig. 1). Billedet var optaget i forbindelse med overvejelser om implantatbehandling i reg. 6+.

#### Cone Beam-scanning

Undersøgelsen udførtes med Scanora 3D-scanner (Fa. Soredex, Tuusula, Finland), FOV 60 x 60 mm, 73 kV/6,3 mA, high resolution.

Den tredimensionale undersøgelse viste en velafgrænset kavitet beliggende lingvalt i mandiblen (Fig. 2). I et aksialt og frontalt aspekt (A og B) var den skålformet og havde en dybde, så mandiblen sv.t. bunden af kaviteten kun havde en tykkelse på ca. 1 mm. Der sås en svag opdrivning af den bukkale knogle, men ingen perforation. I et sagittalt aspekt var kaviteten nærmest cirkulær og afgrænset af en tilsyneladende radiopak randzone (C), der dog skyldtes de tangentielt ramte laterale vægge i kaviteten. I kaudal retning strakte kaviteten sig til den basale lamina corticalis, som var intakt. Diameteren androg ca. 30 mm. Den

#### Panoramadiografi

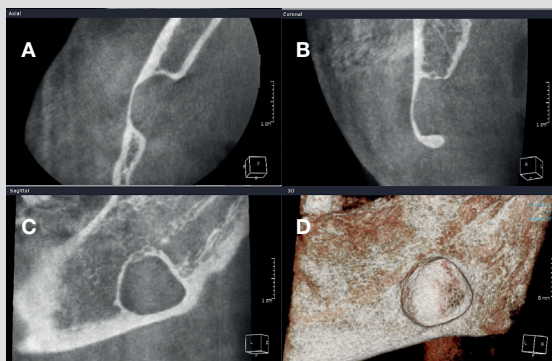


**Fig. 1.** Panoramadiografisk optagelse af 51-årig mand visende cystelignende opklaring i mandiblen i højre side. (Billedet er venligst udlånt af specialtandlæge Flemming Harder).

**Fig. 1.** Panoramic radiograph of 51-year-old man with cyst-like radiolucency in the right side of the mandible. (Courtesy of Dr. Flemming Harder).

omgivende knoglestruktur i mesial og distal samt kraniel retning var normal. I Fig. 1D vises den posteriore del af mandiblen i højre side set lingvalt fra som 3D-model. Fig. 3 viser lokalisation af canalis mandibulae. Kanalen er markeret med en grøn linje på et sagittalt snit (A) og med en rød prik på et frontalt snit (B). Det ses, at kanalen var beliggende umiddelbart superior for kaviteten, men ossøst adskilt og uden dislokalisering.

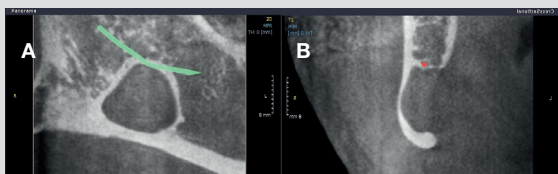
### Cone Beam-scanning



**Fig. 2.** Tredimensionel analyse af reg. 8,7÷ og angulus mandibulae dxt. hos patienten vist i Fig. 1. A: Aksialt snit (set kaudalt fra). B: Frontalt snit (set facialt fra). C: Sagittalt (panorama-) snit (set lingvalt fra). D: 3D-model (set lingvalt fra).

**Fig. 2.** Three-dimensional analysis of region 8,7÷ and the mandibular angle in the patient shown in Fig. 1. A: Axial view (seen from below). B: Frontal view (seen from behind). C: Sagittal (panoramic) section (seen from outside). D: 3D-model (seen from lingual side).

### Cone Beam-scanning



**Fig. 3.** Fremstilling af canalis mandibulae. A: Sagittalt snit med kanalen demonstreret med den grønne linje. B: Frontalt snit med kanalen demonstreret med den røde prik.

**Fig. 3.** Demonstration of mandibular canal. A: Sagittal view with mandibular canal demonstrated by green line. B: Frontal view with mandibular canal demonstrated by red dot.

### Konklusion

Scanningen viser intet om kavitetens tilhørsforhold til gl. submandibularis og evt. indhold af spytkirtelvæv. Det kliniske og radiologiske billede indikerer, at forandringen repræsenterer et udtalt tilfælde af en mandibulær lingval knoglekavitet ("Stafne-kavitet"). Tilstanden observeres. Der var ikke planlagt implantat-behandling i reg. 8,7÷, så tilstanden medførte ikke ændringer i behandlingsplanen. ■

### Abstract (English)

*Mandibular lingual bone cavity (Stafne's cavity) visualized by cone-beam-scanning – a case report*

The paper summarises existent knowledge about the mandibular lingual bone cavity (Stafne's cavity), and the case of a 51-year-old man is presented. Due to the size of the cavity and its possible influence on dental implant insertion, cone-beam scanning was carried out, demonstrating the true three-dimensional extent of the cavity and its precise relation to the mandibular canal.

### Litteratur

1. Stafne EC. Bone cavities situated near the angle of the mandible. *J Am Dent Assoc* 1942; 29: 1969-72.
2. White SC, Pharoah MJ, eds. *Oral Radiology. Principles and interpretation*. 5th ed. St. Louis: Mosby, 2004; 651-4.
3. Philipsen HP, Takata T, Reichart PA, Sato S, Sueti Y. Lingual and buccal mandibular bone depressions: a review based on 583 cases from a world-wide literature survey, including 69 new cases from Japan. *Dentomaxillofac Radiol* 2002; 31: 281-90.
4. Hansson LG. Development of a lingual mandibular bone cavity in an 11-year-old boy. *Oral Surg Oral Med Oral Pathol* 1980; 49: 376-8.
5. Fordyce GL. The probable nature of so-called latent haemorrhagic cysts of the mandible. *Br Dent J* 1956; 101: 40-2.
6. Seward GR. Salivary gland inclusions in the mandible. *Br Dent J* 1960; 108: 321-5.
7. Tsui SH, Chan FF. Lingual mandibular bone defect. Case report and review of the literature. *Aust Dent J* 1994; 39: 368-71.
8. Ashimizu M, Osa N, Okamura K, Yoshiura K. CT analysis of the Stafne's bone defects of the mandible. *Dentomaxillofac Radiol* 2006; 35: 95-102.
9. DMinowa K, Inoue N, Sawamura T, Matsuda A, Totsuka Y, Nakamura M. Evaluation of static bone cavities with CT and MRI. *Dentomaxillofac Radiol* 2003; 32: 2-7.
10. Jahangiri L, Jandinski JJ, Flintn R.J. Stafne's bone cavity and its utilization in complete denture retention. *J Prosthet Dent* 2002; 87: 245-7.
11. Kursoglu P, Ari A, Calikocoglu S. Use of Stafne's mandibular defect in improving retention of mandibular complete dentures. *NY State Dent J* 2007; 73: 52-4.