

Klinisk kroneforlængelse

En oversigt

Jørgen Jensen

Almindeligvis er formålet med parodontalbehandling bevarelse eller genopbyggelse af parodontalt fæste. I visse tilfælde kan en forlængelse af den kliniske krone imidlertid være indiceret, hvilket ofte er forbundet med en eliminering af marginal alveolarknogle og parodontale fibre. I den foreliggende oversigt beskrives og vurderes forskellige indikationer og metoder til forlængelse af den kliniske krone.

Ekstensivt tab af de hårde tandvæv som følge af caries, traumer eller voldsom abrasion kan i høj grad kompromittere en tands restaurérbarhed. Det kan være vanskeligt at opnå tilstrækkelig retention, og ved subgingival caries eller subgingivalt beliggende frakturrande kan det være umuligt at overholde de biologiske principper for restaurationsrandenes placering. Ud over at en lege artis-aftrykning vanskeliggøres er en nøjagtig kontrol af kronerandenes pasform udelukket. Den negative effekt af subgingivalt placerede kronerande på det marginale parodontium mht. gingivitis og parodontitis er veldokumenteret i litteraturen (1-7), og skal ikke diskuteres nærmere i denne oversigt.

I et studie af dimensionerne af den dentogingivale enhed på humant autopsimateriale med sunde parodontale forhold fandt *Gargiulo et al.* (8) meget konstante værdier for sulcusdybden (0,67 mm) og bindevævsfæstet (1,07 mm), mens længden af kontaktepitelet (gennemsnitligt 0,97 mm) varierede lidt mere. På baggrund af disse dimensioner introducerede *Ingber et al.* i 1977 begrebet *biologic width* – den biologiske bredde (9). Den biologiske bredde er defineret som summen af det epiteliale fæste og bindevævsfæstet og udgør 2-3 mm. Ved fastlæggelse af præparationsgrænsens forløb er det vigtigt at tage hensyn til den biologiske bredde, således at der overalt er 2-3 mm sund, upræpareret tandsubstans til stede supraalveolært. Mhp. parodontal sundhed er en supragingival restaurationsrand bedre end en ækvigingival eller let subgingival (10), og bør foretrækkes såfremt man ikke kommer i konflikt med de æstetiske krav.

Hvis det ikke kan lade sig gøre at overholde dimensionerne for den biologiske bredde, er en forlængelse af den kliniske krone en ofte overset behandlingsoption mhp. – under hensyntagen til de biologiske principper – at muliggøre restaurering af stærkt beskadigede tænder.

Indikationer

Indikationerne for klinisk kroneforlængelse omfatter:

1. Subgingivale defekter pga. caries eller frakturer i den koronale tredjedel af roden.
2. Manglende retention for støbte restaureringer pga. korte kliniske kroner eller som følge af voldsom abrasion, caries eller frakturer.
3. Iatrogene skader: frilæggelse af parietale perforationer med bor, parapulpale stifter eller endodontiske instrumenter i rodens koronale tredjedel.
4. Dybt subgingivalt beliggende kronerande med kronisk gingivitis eller parodontitis der ikke reagerer på en mere konservativ parodontalbehandling.
5. Æstetiske forhold: en høj smilelinje og korte kliniske kro-

ner (*gummy smile*) (11,12) eller en asymmetrisk, uregelmæssigt forløbende gingivalrand (13).

Æstetiske indikationer for kroneforlængelse forekommer relativt hyppigt, især hos yngre kvinder. *Jensen* fandt i en undersøgelse af gingivalrandens forløb i relation til smilelinjen således en høj hhv. meget høj smilelinje (et synligt bånd af gingiva hhv. et ≥ 2 mm synligt bånd af gingiva overalt i overkæbefronten) hos knap 50% af asiatiske kvinder under 35 år og hos ca. 30% af kaukasiske kvinder i den samme aldersgruppe (14).

Kontraindikationer

Kontraindikationerne for kroneforlængelse omfatter:

1. Generelle kontraindikationer for kirurgiske indgreb (i forbindelse med kirurgisk kroneforlængelse).
2. Manglende patientkooperation og dårlig mundhygiejne. Patienten bør gennemgå en hygiejnefase med motivation, hygiejneinstruktion og om nødvendigt supra- og subgingival tandrensning, således at der foreligger inflammationsfri, sunde parodontale forhold før der udføres kroneforlængelse (15).
3. Manglende diagnostik og samlet behandlingsplanlægning. Tænder på hvilke der påtænkes kroneforlængelse, bør have en god prognose, herunder udvise sunde parodontale og endodontiske forhold samt en tilstrækkelig krone-rod-ratio, og udvise en fornuftig, strategisk betydning i tandsættet som helhed. Der skal tages hensyn til evt. æstetiske ulemper af indgrebet og alternative behandlingsmetoder bør altid medinddrages i overvejelserne (15-17).

Metoder til klinisk kroneforlængelse

Ortodontisk ekstrusion

Ortodontisk ekstrusion er den mindst invasive metode til forlængelse af den kliniske krone og er hovedsagelig blevet anvendt i forbindelse med subgingivale frakturer efter traumer på fronttænder, men også efter ekstensivt tab af hårde tandvæv pga. caries eller svigtende retention af eksisterende restaureringer. *Ingher* beskrev i 1974 ortodontisk ekstrusion af tænder med ét- og to væggede knoglepocher, idet alveolar-knoglen følger med roden i koronal retning, og pocherne således kan elimineres (18). Metoden udvikledes til også at omfatte klinisk kroneforlængelse og foretages vha. segmenteret fast apparatur med brackets eller bånd på tanden der ønskes ekstruderet samt 2-3 nabotænder (19). Ved dybe frakturer kan det være vanskeligt eller umuligt at anbringe brackets, men da endodontisk behandling i denne forbindelse som regel ligeledes er nødvendig, kan alternativt cementeres en rodstift med en lille slynge, over hvilken de ortodontiske kræfter appliceres (20). Efter afsluttet ekstrusion er det ofte

nødvendigt at foretage et lille kirurgisk indgreb for at eliminere de marginale knoglekanter der er fulgt med koronalt. En hurtigere ekstrusion der ikke nødvendiggør efterfølgende kirurgi, er ortodontisk ekstrusion med fibrotomi. Sideløbene med ekstrusionen foretages under lokalanæstesi ca. én gang ugentligt overskæring af de marginale fibre. Herved undgås at de marginale knoglekanter følger med i koronal retning, og en ekstrusionsperiode på tre uger efterfulgt af en retentionsperiode på tre uger er ved denne teknik som regel tilstrækkelig (21-23). Ortodontisk ekstrusion er en sikker metode til klinisk kroneforlængelse, og ved ekstrusion af enkelttænder i fronten kan der opnås gode æstetiske resultater. I forhold til kirurgisk kroneforlængelse på enkelttænder undgås et uregelmæssigt forløb af gingivalranden og tab af interdentalpapillerne (24). Ulempen ved denne terapiform er at behandlingen bliver temmelig omfattende. Anbringelsen af et segmenteret fast apparatur er nødvendig, og udførelsen af fibrotomi, aktivering af de ekstrusive kræfter, retention og restaurering kræver multiple tandlægebesejg med deraf følgende behandlingsomkostninger. På tvivlsomme tænder bør andre behandlingsmuligheder overvejes, især repræsenterer orale implantater i dag et godt alternativ med en meget sikker prognose (25).

Intraalveolær transplantation

Intraalveolær transplantation har især fundet anvendelse på traumatiserede fronttænder med subgingivalt beliggende frakturer. *Tegsjö et al.* beskrev i 1978 en metode hvor der foretages opklapning og præpareres en tilgangskavitet bukkalt fra til apex på den tand der skal transplanteres (26). Vha. en modificeret kronefjerner ekstruderes roden med forsigtige slag apikalt fra til den ønskede position, og mhp. stabilisering placeres et autologt knogletransplantat apikalt for roden; med fordel kan anvendes den forinden bortpræparerede knogle. Teknikken er forholdsvis vanskelig, men der er påvist gode resultater med en succesrate på ca. 90% (27). I et studie fra 1982 anvendte *Kahnberg et al.* en lignende teknik med anbringelse af et autologt knogletransplantat apikalt; løsning af roden foretoges dog vha. elevatorer marginalt og apikalt fra (28). *Kahnberg* beskrev i 1985 en yderligere modificeret teknik, hvor roden kun lukseres marginalt fra vha. elevatorer og overskæring af de marginale fibre med en skarp karver, mens en frilæggelse af apex undlades (29). Såvel metoden med frilæggelse af apex og anbringelse af et knogletransplantat som den modificerede teknik med løsning marginalt fra viste en god prognose, selvom der i nogle tilfælde sås minimale rodresorptioner af ikke-progressiv karakter apikalt. Dette forekom hyppigere efter frilæggelse af apex end efter den mere konservative teknik med løsning marginalt fra (30). De

gode resultater efter intraalveolær transplantation kan virke overraskende i forhold til prognosen for replantation efter eksartikulation (31,32) og i relation til de af *Karring et al.* fundne resorptive og ankylotiske forandringer efter implantation af rødder i knoglevæv (33,34). I *Karring* og medarbejderes studier foretoges imidlertid scaling af rodooverfladerne inden implantationen, hvorved den resterende parodontal-membran fjernedes, og netop tilstedeværelsen af en ubeskadiget parodontalmembran er af stor betydning for heling uden ankylose og resorption (35). *Oikarinen et al.* har i et forsøg på aber påvist at jo forsigtigere og jo mere i direkte aksial retning ekstrusionen foretages, desto mindre tab af cementblaster og desto mindre rodresorption ses der (36). Det formodes endvidere at den gode prognose hænger sammen med at tanden på intet tidspunkt forlader alveolen og at en udtørring af parodontalmembranen derved undgås (28, 37-39). I forbindelse med intraalveolær transplantation kan der også foretages en rotation af roden (40). Dette kan være en fordel ved skrå rodfrakturer hvor frakturlinien kan bringes i en gunstigere position i forhold til den omgivende alveolarknogle. Endodontisk behandling af transplanterede tænder er altid nødvendig; de bedste resultater ses såfremt denne udføres 3-4 uger efter ekstrusionen (41).

På baggrund af den foreliggende litteratur kan det sammenfattes at intraalveolær transplantation med forsigtig luk-sation og evt. rotation af roden er en forholdsvis enkel metode med en god prognose til bevarelse af traumatiserede, én-rodede tænder med subgingivale frakturer.

Gingivektomi og apikalt forskudt lap

Disse indgreb anvendes hovedsagelig til elimination af pøcher ved marginal parodontitis, og mindre i forbindelse med kroneforlængelse. Ulempen ved gingivektomi i sammenhæng med kroneforlængelse ligger i at det er svært at foretage knogleindgreb såfremt dette skønnes nødvendigt (16). Gingivektomi er beskrevet anvendt ved æstetiske indgreb i forbindelse med en uregelmæssigt forløbende gingivalrand (11) og ved fjernelse af fibrotiske forstørrelser af gingiva der dækker en del af den anatomiske krone. Sådanne fibrotiske forstørrelser ses hyppigt som en bivirkning til forskellige lægemidler (cyclosporin, calciumkanalblokkere, phenytoin) og kan med fordel elimineres vha. CO₂ laser (42).

Kirurgisk kroneforlængelse

Ved kirurgisk kroneforlængelse forstås et indgreb hvor der under opklapning fjernes en del af den marginale alveoleknogle og det parodontale fæste omkring en eller flere tænder. Metoden er veldokumenteret og er beskrevet af en lang række forfattere (15-17,43-45). Ud over lednings- eller in-

filtrationsanæstesi kan det være en fordel at infiltrere direkte i de aktuelle papiller med et bedøvelsesmiddel med en effektiv vasokonstriktor for at nedsætte blødningstendensen og dermed forbedre oversigten i operationsfeltet. Den første incision forløber under knoglekontakt guirlandeformet parallelt med tandens længdeakse intrasulkulært eller mere eller mindre paramarginalt i fast bundet gingiva, alt efter den ønskede grad af vævsreduktion (Fig. 1B). Den følgende incision forløber i den oprindelige snitlinje, men underminerende, således at lappen udtyndes. Såfremt den første incision blev udført paramarginalt kan til slut foretages en intrasulkulær incision, og vævskraven løsnes ved skarp dissektion. Den marginale alveolarknogle i operationsfeltet fri-rougneres, og under afkøling med fysiologisk saltvand fjernes knogle i det nødvendige omfang med langsomt roterende fræsere eller bor (Fig. 1C). Det er i denne forbindelse ofte uundgåeligt også at ofre lidt af nabotændernes støttevæv for at sikre et jævnt og anatomisk gunstigt forløb af alveolarkammen. Herefter er det vigtigt at rodooverfladen aflattes grundigt med en scaler for at undgå et genfæste (Fig. 1D). Til slut foretages en god adaptering af lapperne og suturering således at der kan opnås primær heling (Fig. 1E), og patienten instrueres i at foretage to daglige chlorhexidinskyllinger i 2-3 uger efter indgrebet. Suturene fjernes efter 5-7 dage. I æstetisk set uvæsentlige områder kan endelig restaurering foretages efter ca. to mdr. (Fig. 1F og 1G). I en undersøgelse fra 1992 viste *Brægger et al.* at der seks uger til seks mdr. efter kirurgisk kroneforlængelse sås recessioner på 2-4 mm hos 12% af de opererede tænder (46). I æstetisk vigtige områder må det derfor tilrådes at udskyde fremstilling af den definitive restaurering til efter et halvt år postoperativt eller at overveje alternative behandlingsmuligheder.

Resultaterne efter kirurgisk kroneforlængelse er blevet undersøgt i forskellige studier. *Brægger & Lang* påviste i 1988 at kirurgisk kroneforlængelse medfører et stabilt apikalt forskudt fæsteniveau (47) og kunne vha. computerunderstøttet subtraktionsradiografi (CADIA, 48) påvise knogleresorption umiddelbart postoperativt, hvilket senere fulgtes af knogleapposition. Disse fund bekræftedes yderligere af *Brægger et al.*, som på et større materiale dokumenterede at kirurgisk kroneforlængelse muliggør en forudsigelig apikalforskydning af gingivalranden og fæsteniveauet med mulighed for overholdelse af dimensionerne for den biologiske bredde (46). Lidt i kontrast til disse gode resultater opnået under optimale betingelser viste *Herrero et al.* i en nyere undersøgelse at der i praksis imidlertid ofte fjernes for lidt alveolarknogle og parodontalt fæste til sikring af en tilstrækkelig biologisk bredde, selv blandt erfarne parodontologer, og det konkluderes at en radikal knoglefjernelse med nøjagtig kontrol af distancen

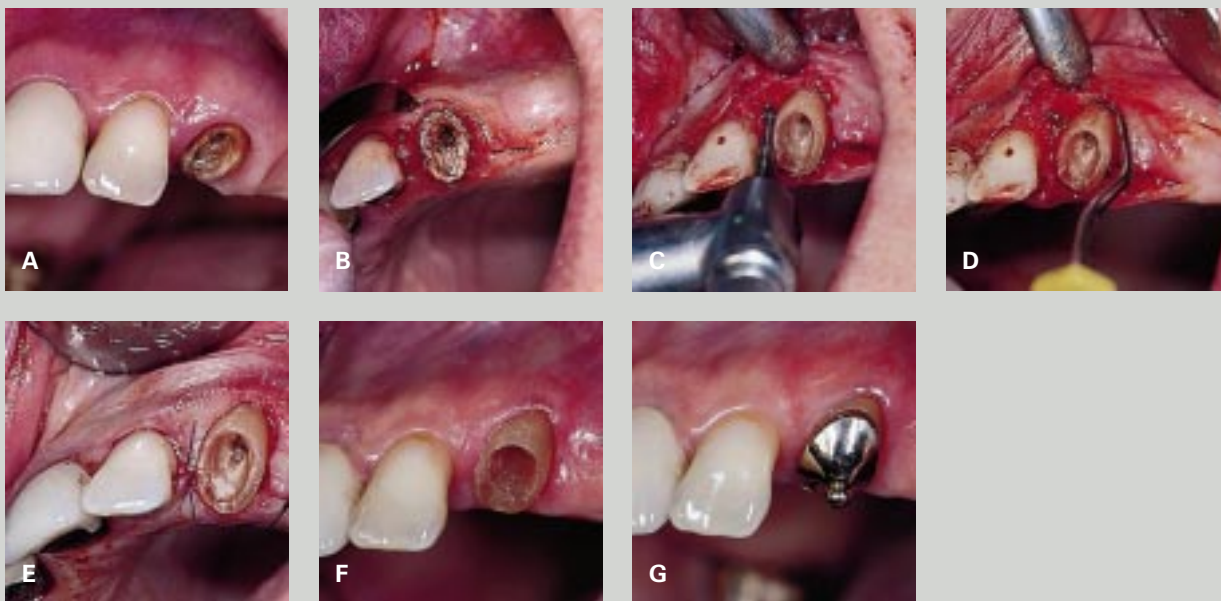


Fig. 1. Kirurgisk kroneforlængelse. A: Retentionstab af en ældre stiftkrone på +3. På trods af subgingivalt eksteret caries besluttedes det at bevare tanden pga. dens strategiske betydning som ankertand for patientens aftagelige protese. B: Primærincisionen lægges paramarginalt i fast bundet gingiva 2-3 mm fra tanden for at reducere gingiva svarende til omfanget af den planlagte kroneforlængelse. C: Efter løsning af en mukoperiostlap ekskaveres tanden, og den marginale alveoleknogle reduceres til den ønskede dimension vha. bor under køling med fysiologisk saltvand. D: Efter ostektomien er det vigtigt at foretage en grundig rodafglatning for at fjerne rester af parodontalmembranen, således at et genfæste undgås. E: Primær heling opnås vha. en god adaptering af lapperne og enkeltsuturer. F: Efter to mdr.s helingsperiode kan der foretages endelig præparation. G: Endelig restaurering af den kirurgisk forlængede tand under hensyntagen til dimensionerne af den biologiske bredde.

Fig. 1. Surgical crown lengthening. A: Loss of retention of an old dowel crown on +3. In spite of extensive subgingival caries, it was decided to preserve the root due to its strategical importance as an abutment tooth for a removable partial denture. B: The primary incision is performed paramarginally in attached gingiva 2-3 mm from the tooth in order to reduce the gingival tissues corresponding to the dimensions of the planned crown lengthening. C: After raising of a full thickness flap, the caries is excavated and the marginal bone is reduced to the desired dimension using burs and cooling with a sterile saline solution. D: Following osteotomy it is important to plane the root surface carefully in order to prevent a periodontal reattachment. E: Primary healing is achieved by a careful adaptation of the flaps and interrupted sutures. F: After a two-month healing period, final preparation can be performed. G: Final restoration of the surgically lengthened tooth with consideration given to the dimensions of the biologic width.

mellem den kommende præparationsgrænse og alveolar-knogle er absolut nødvendig for at opnå de ønskede mål (49).

Kirurgisk kroneforlængelse er egnet til eksponering af subgingivalt beliggende frakturer, caries eller præparationsgrænser på enkelttænder i æstetisk set uvæsentlige områder. Metoden er ligeledes velegnet til en generel apikalforskydning af gingivalranden på æstetiske indikationer i forbindelse med en høj smilelinje og/eller korte kliniske kroner (13), evt. i kombination med en protetisk erstatning i form af porcelænsfacader (12,50). En videre indikation for kirurgisk kroneforlængelse er bidsænkning pga. voldsom, generel abrasion, i hvilken forbindelse endodontisk behandling kan undgås og

en fast protetisk erstatning med genopbyggelse af bidhøjden muliggøres (Fig. 2).

Kirurgisk kroneforlængelse er kontraindiceret på enkelttænder i æstetisk set vigtige områder. Dels foreligger der den føromtalte risiko for recessioner i den sene helingsfase, dels indebærer indgrebet ofte tab af interdentalpapillerne omkring den behandlede tand. Ortodontisk ekstrusion sikrer i sådanne tilfælde et mere forudsigeligt og bedre æstetisk resultat.

Sammenfatning

Forlængelse af den kliniske krone er en ofte overset behandlingsmulighed efter ekstensivt tab af hårde tandvæv pga.

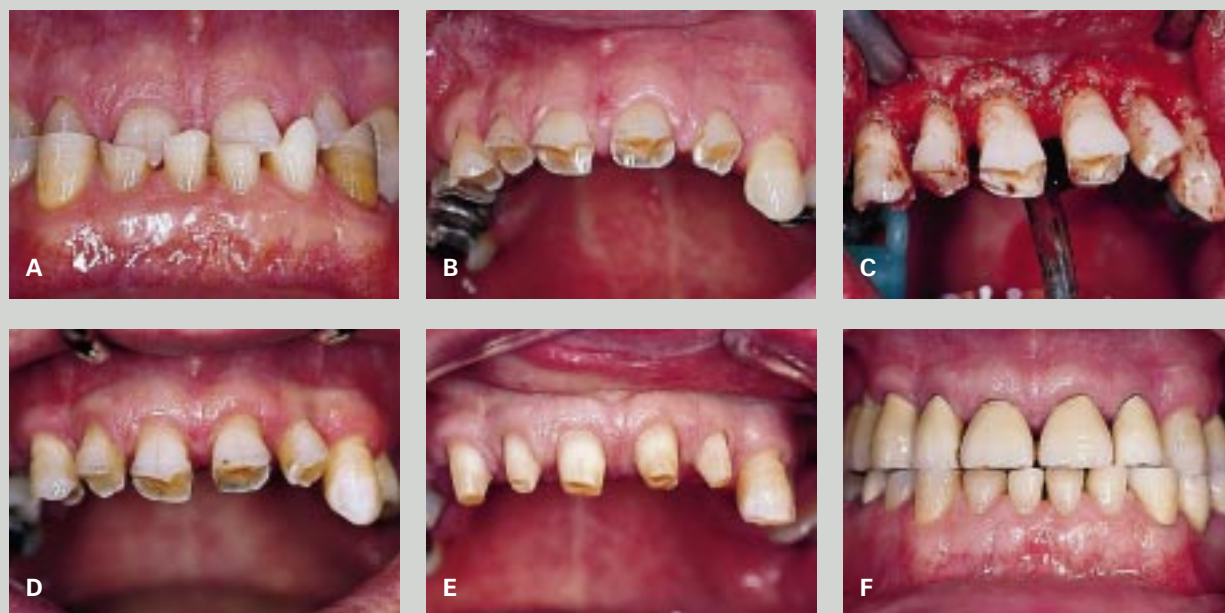

Fig. 2. Et tilfælde af voldsom, generel abrasion (A). B: De korte kliniske kroner viser for ringe retention til en fast protetisk genopbygning af okklusionen. C: Kirurgisk kroneforlængelse er i dette tilfælde indiceret til opnåelse af en generaliseret retentionsgevinst i overkæbefrontregionen. D: Overkæbefrontregionen fire mdr. postoperativt. E: Kroneforlængelsen muliggør udførelse af præparationer med tilstrækkelig retention under samtidig hensyntagen til de biologiske regler for restaureringsrandenes beliggenhed. Bemærk de sunde gingivale forhold. F: Endelig fast protetisk restaurering med genopbyggelse af okklusionen og overholdelse af dimensionerne for den biologiske bredde.

Fig. 2. A case of severe, generalized attrition (A). B: The short clinical crowns do not provide adequate retention for a fixed reconstruction of the occlusion. C: In this case surgical crown lengthening is indicated in order to achieve a generalized gain of retention in the upper anterior segment. D: The anterior segment four months after surgery. E: The crown lengthening enables preparations with sufficient retention and considerations for the biologic principles concerning the placement of restoration margins. Note the healthy gingival tissues. F: The final fixed prosthetic rehabilitation with consideration given to the dimensions of the biologic width.

caries, traumer eller voldsom abrasion samt ved æstetiske problemer i forbindelse med en høj smilelinje og korte kliniske kroner (*gummy smile*) eller en uregelmæssigt forløbende gingivalrand. De vigtigste metoder til forlængelse af den kliniske krone omfatter ortodontisk ekstrusion, intraalveolær transplantation og kirurgisk kroneforlængelse. Alle disse metoder er hver især velegnede på bestemte indikationer.

Ortodontisk ekstrusion er det mindst invasive indgreb og viser fortrinlige resultater ved ekstrusion af enkelttænder i æstetisk vigtige områder. Teknikken er imidlertid kompleks og indebærer som regel multiple konsultationer med deraf følgende behandlingsomkostninger. Er der tvivl om prognosen bør andre terapimuligheder overvejes; især repræsenterer orale implantater i dag et seriøst alternativ til heroiske redningsforsøg af dubiose tænder.

Intraalveolær transplantation er en hurtig og billig metode til at forbedre restaurérbarheden af subgingivalt frakturerede

fronttænder og har ved korrekt udført teknik en god prognose.

Kirurgisk kroneforlængelse er et forholdsvis enkelt parodontalkirurgisk indgreb og er velegnet på enkelttænder i æstetisk set uvigtige områder af munden samt i forbindelse med *en bloc*-indgreb på æstetiske indikationer eller ved et generelt retentionstab pga. voldsom abrasion.

English summary

Lengthening of the clinical crown. A review

Usually the goal of periodontal therapy is to prevent destruction of the periodontal tissues, or if possible to regenerate previously destroyed periodontal attachment. Under certain circumstances, however, periodontal tissues are sacrificed in order to achieve a lengthening of the clinical crown. This might be indicated in cases of lack of retention for reconstructions due to extensive loss of the dental hard tis-

sues, i.e. carious lesions, fractures and severe attrition. Teeth with subgingivally placed defects, where the dimensions of the biologic width cannot be obliged, may also require crown lengthening. Furthermore, crown lengthening may be beneficial for esthetic improvement in patients with a high smile line and short anatomical crowns (gummy smile), or with an asymmetric gingival margin. In the present review different methods of clinical crown lengthening are discussed. The most important techniques for crown lengthening are orthodontic extrusion, intraalveolar transplantation and surgical crown lengthening. Each of these methods have certain advantages in different specific indications. Orthodontic extrusion is the least invasive approach for crown lengthening, and is very useful in extruding fractured single teeth in esthetically important areas. This method, however, is complex and requires several appointments, thus increasing treatment costs. Other treatment modalities may also be considered, such as oral implants in cases where the prognosis of the teeth to be treated is poor. Intraalveolar transplantation is a quick and relatively inexpensive alternative with a good prognosis of saving subgingivally fractured single-rooted teeth, if the proper technique is applied. Finally, surgical crown lengthening represents a suitable treatment option for crown lengthening of single teeth in esthetically non-demanding regions of the mouth. *En bloc* crown lengthenings offer a treatment option in cases of generalized attrition, or in esthetic indications with a gummy smile, or an asymmetric gingival margin.

Litteratur

- Valderhaug J, Birkelund JM. Periodontal conditions in patients 5 years following insertion of fixed prostheses. *J Oral Rehabil* 1976; 3: 237-43.
- Valderhaug J. Periodontal conditions and carious lesions following the insertion of fixed prosthesis: a 10-year follow-up study. *Int Dent J* 1980; 30: 296-304.
- Valderhaug J. A 15-year clinical evaluation of fixed prosthodontics. *Acta Odontol Scand* 1991; 49: 35-40.
- Maynard J, Wilson RDK. Physiologic dimensions of the periodontium significant to the restorative dentist. *J Periodontol* 1979; 50: 170-4.
- Lang NP, Kiel RA, Anderhalden K. Clinical and microbiological effects of subgingival restorations with overhanging or clinically perfect margins. *J Clin Periodontol* 1983; 10: 563-78.
- Tarnow D, Stahl SS, Magner A, Zamzok J. Human gingival attachment responses to subgingival crown placement. Marginal remodelling. *J Clin Periodontol* 1986; 13: 563-9.
- Lang NP. Periodontal considerations in prosthetic dentistry. *Periodontology* 2000 1995; 9: 118-31.
- Gargiulo AW, Wentz FM, Orban B. Dimensions and relations of the dentogingival junction in humans. *J Periodontol* 1961; 32: 261-7.
- Ingber JS, Rose LF, Coslet JG. The »biologic width« – a concept in periodontics and restorative dentistry. *Alpha-Omega* 1977; 10: 62-5.
- Flores-de-Jacoby L, Zafiroopoulos GG, Cianco S. The effect of crown margin location on plaque and periodontal health. *Int J Periodontics Restorative Dent* 1989; 9: 197-204.
- Rosenberg E, Torosian J. Periodontal problem solving. *Dent Clin North Am* 1989; 33: 201-9, 221-61.
- Feinman RA. The high lip line: a practical approach. *J Calif Dent Assoc* 1992; 20: 23-5.
- Townsend CL. Resective surgery: an esthetic application. *Quintessence Int* 1993; 24: 535-42.
- Jensen J. The smile line of different ethnic groups depending on age and gender (thesis). University of Berne; 1996.
- Lauchenauer D, Brägger U, Lang NP. Methoden zur Verlängerung der klinischen Krone – Eine Übersichtsarbeit. *Parodontologie* 1991; 2: 139-50.
- Allen EP. Surgical crown lengthening for function and esthetics. *Dent Clin North Am* 1993; 37: 163-79.
- Lovdahl PE. Periodontal management and root extrusion of traumatized teeth. *Dent Clin North Am* 1995; 39: 169-79.
- Ingber JS. Forced eruption: Part I. A method of treating isolated one and two wall infrabony osseous defects – rationale and case report. *J Periodontol* 1974; 45: 199-206.
- Ingber JS. Forced eruption: Part II. A method of treating non-restorable teeth – periodontal and restorative considerations. *J Periodontol* 1976; 47: 203-16.
- Heithersay GS. Combined endodontic-orthodontic treatment of transverse root fractures in the region of the alveolar crest. *Oral Surg Oral Med Oral Pathol* 1973; 36: 404-15.
- Pontoriero R, Celenza F, Ricci G, Carnevale G. Rapid extrusion with fiber resection: A combined orthodontic-periodontic treatment modality. *Int J Periodontics Restorative Dent* 1989; 5: 31-43.
- Kozlovsky A, Tal H, Lieberman M. Forced eruption combined with gingival fiberotomy. A technique for clinical crown lengthening. *J Clin Periodontol* 1988; 15: 534-8.
- Schwimer CW, Rosenberg ES, Schwimer DH. Rapid extrusion with fiberotomy. *J Esthet Dent* 1990; 2: 82-8.
- Smidt A. Forced eruption for anterior aesthetics. *Pract Periodontics Aesthet Dent* 1992; 4: 31-7.
- Lindh T, Gunne J, Tillberg A, Molin M. A meta-analysis of implants in partial edentulism. *Clin Oral Implants Res* 1998; 9: 80-90.
- Tegsjö U, Valerius-Olsson H, Olgart K. Intra-alveolar transplantation of teeth with cervical root fractures. *Swed Dent J* 1978; 2: 73-82.
- Tegsjö U, Valerius-Olsson H, Frykholm H, Olgart K. Clinical evaluation of intra-alveolar transplantation of teeth with cervical root fractures. *Swed Dent J* 1987; 11: 235-50.
- Kahnberg K-E, Warfvinge J, Birgersson B. Intraalveolar transplantation. I. The use of autologous bone transplants in the periapical region. *Int J Oral Surg* 1982; 11: 372-9.
- Kahnberg K-E. Intraalveolar transplantation of teeth with crown-root fractures. *J Oral Maxillofac Surg* 1985; 43: 38-42.
- Kahnberg K-E. Surgical extrusion of root-fractured teeth – a follow-up study of two surgical methods. *Endod Dent Traumatol* 1988; 4: 85-9.

31. Andreasen JO, Hjørting-Hansen E. Replantation of teeth I. Radiographic and clinical study of 110 teeth replanted after accidental loss. *Acta Odontol Scand* 1966; 24: 263-86.
32. Andreasen JO, Borum MK, Andreasen FM. Replantation of 400 avulsed permanent incisors. 3. Factors related to root growth. *Endod Dent Traumatol* 1995; 11: 69-75.
33. Karring T, Nyman S, Lindhe J. Healing following implantation of periodontitis affected roots into bone tissue. *J Clin Periodontol* 1980; 7: 96-105.
34. Karring T, Nyman S, Lindhe J, Sirirat M. Potentials for root resorption during periodontal wound healing. *J Clin Periodontol* 1984; 11: 41-52.
35. Andreasen JO. Atlas of replantation and transplantation of teeth. Fribourg: Mediglobe; 1992.
36. Oikarinen KS, Stoltze K, Andreasen JO. Influence of conventional forceps extraction and extraction with an extrusion instrument on cementoblast loss and external root resorption of replanted monkey incisors. *J Periodont Res* 1996; 31: 337-44.
37. Andreasen JO. The effect of extraalveolar period and storage media upon periodontal and pulpal healing after replantation of mature permanent incisors in monkeys. *Int J Oral Surg* 1981; 10: 43-63.
38. Andreasen JO, Kristerson L. The effect of limited drying or removal of the periodontal ligament. Periodontal healing after replantation of mature permanent incisors in monkeys. *Acta Odontol Scand* 1981; 39: 1-13.
39. Söder P-Ö, Otteskog P, Andreasen JO, Modéer T. Effect of drying on viability of periodontal membrane. *Scand J Dent Res* 1977; 85: 164-8.
40. Andreasen JO, Andreasen FM. Textbook and color atlas of traumatic injuries to the teeth. 3rd ed. Copenhagen: Munksgaard; 1994. p. 269-74.
41. Warfvinge J, Kahnberg K-E. Intraalveolar transplantation of teeth. IV. Endodontic considerations. *Swed Dent J* 1989; 13: 229-33.
42. Roed-Petersen B. The potential use of CO₂-laser gingivectomy for phenytoin-induced gingival hyperplasia in mentally retarded patients. *J Clin Periodontol* 1993; 20: 729-31.
43. Wolffe GN, van der Weijden FA, Spanauf AJ, de Quincey GNT. Lengthening clinical crowns – A solution for specific periodontal, restorative, and esthetic problems. *Quintessence Int* 1994; 25: 81-8.
44. Parashis A, Tripodakis A. Crown lengthening and restorative treatment in mutilated molars. *Quintessence Int* 1994; 25: 167-72.
45. de Waal H, Castellucci G. The importance of restorative margin placement to the biologic width and periodontal health. Part II. *Int J Periodontics Restorative Dent* 1994; 14: 70-83.
46. Brägger U, Lauchenauer D, Lang NP. Surgical lengthening of the clinical crown. *J Clin Periodontol* 1992; 19: 58-63.
47. Brägger U, Lang NP. Chirurgische Verlängerung der klinischen Krone. *Schweiz Monatsschr Zahnmed* 1988; 98: 644-51.
48. Brägger U, Pasquali L, Rylander H, Carnes D, Kornman KS. Computer-assisted densitometric image analysis in periodontal radiography. A methodological study. *J Clin Periodontol* 1988; 15: 27-37.
49. Herrero F, Scott JB, Maropis PS, Yukna RA. Clinical comparison of desired versus actual amount of surgical crown lengthening. *J Periodontol* 1995; 66: 568-71.
50. Levine JB. Esthetic diagnosis. *Curr Opin Cosmet Dent* 1995; 3: 9-17.

Forfatter

Jørgen Jensen, tandlæge, dr.med.dent.

Klinik für Parodontologie und Brückenprothetik, Zahnmedizinische Kliniken der Universität Bern, Bern, Schweiz