

# Störningar i tanderuption och tandväxling

**Sune Ericson, Göran Koch och Jüri Kuroi**

Störningar i tanderuption och tandväxling är tämligen vanliga och kan ha såväl generella som lokala orsaker. Då detta alltid innebär kliniska överväganden exemplifieras aktuella ställningstaganden genom fallbeskrivningar av tandframbrottsstörningar i de primära och permanenta dentitionerna till följd av slemhinneförändringar, infraokklusioner, ankyloser samt eruptionsstörningar orsakade av övertal, odontom, ektopisk eruption och cystabildning. Även olika former av missbildningar redovisas.

U ngefärliga eruptionstider för respektive tänder i de båda dentitionerna återges i tabelluppställningar i de flesta läroböcker i pedodonti. Det förekommer dock både generellt och lokalt relativt stora avvikelser i eruptionstider som inte behöver betraktas som störningar. I Fig. 1A visas försenad eruption av 16 hos en 8 år gammal flicka. Misstanke om eruptionshinder förelåg, men en mer ingående analys av röntgenbilderna avslöjar att hela området 17 och 16 visar fördröjd utveckling lokalt. Därför utfördes ej någon friläggning utan den fortsatta utvecklingen i området avväntades. Ett år senare bröt 16 fram och har sedan utvecklats normalt liksom 17, dock med viss fördröjning jämfört med kontralaterala sidan (Fig. 1B).

Förändringar i de orala mjukvävnaderna kan också medverka till störningar i tanderuptionen. Dessa avvikelser kan bestå av olika typer av eruptionscystor eller hyperplasier, ofta som fibrotiserad gingivalvävnad (Fig. 2 A-D). Den vanligaste behandlingen i dessa fall är friläggning av tanden och/eller

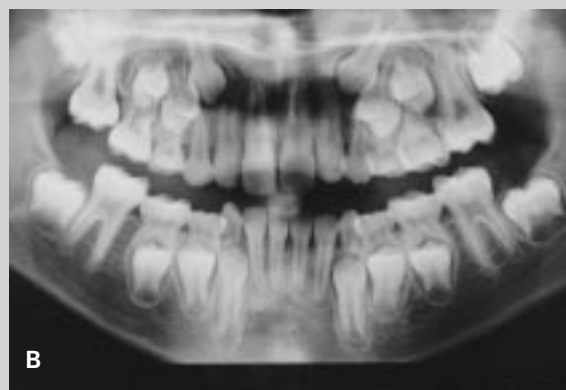
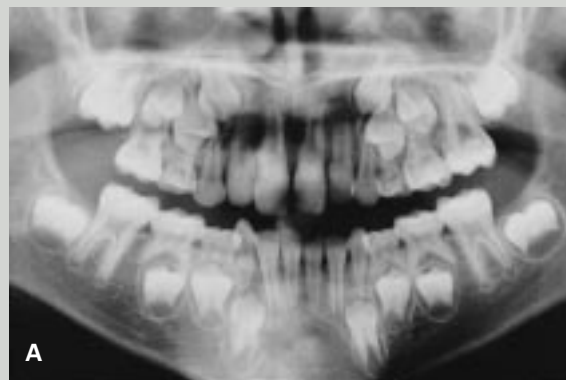
Fig. 1. A: Ej frambruten 16 hos 8-årig flicka. B: 1 år senare har 16 spontanerumperat. Observera utvecklingsstörningar regio 17 och 16 jämfört med kontralaterala sidan.

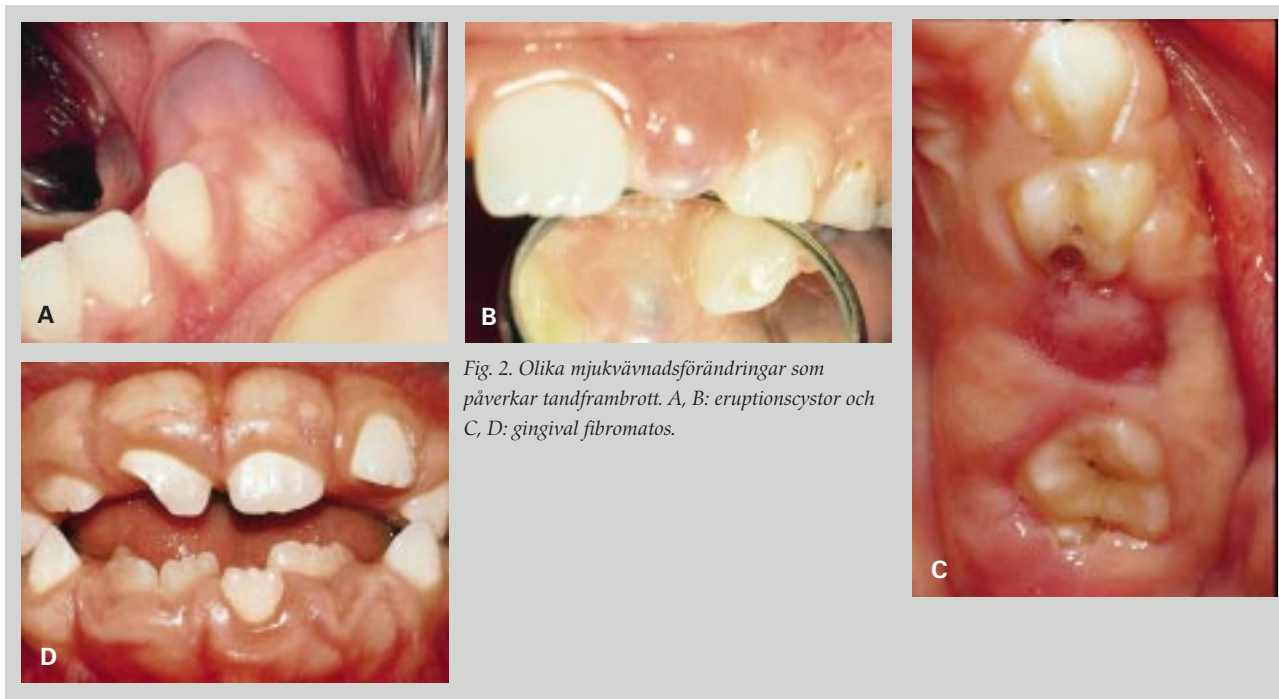


Fig. 2. Olika mjukvävnadsförändringar som påverkar tandframbrött. A, B: eruptionscystrar och C, D: gingival fibromatos.

kirurgisk korrektion av den förändrade vävnaden. Sedvanlig patologisk anatomisk diagnos (PAD) används för att fastställa diagnosen. Ytliga mjukvävnadsförändringar som orsakar försenade tanderuptioner åtgärdas genom kirurgisk behandling.

### Diagnostik

Störningar, som diagnostiseras i tanderuption och tandväxling, kan hos flertalet barn diagnostiseras vid intraoral inspektion av munhålan, kombinerad med omsorgsfull palpation av alveolarutskotten. Då avvikelser noteras från ett ordinärt frambrötts- eller exfolieringsmönster kompletteras den kliniska undersökningen med en radiologisk utredning.

Radiologisk utredning är motiverad när

- asymmetri föreligger mellan höger och vänster sida avseende tändernas eruption eller retention,
- tandframbrött eller tandväxling avviker från det normala mönstret eller är i otakt med barnets övriga kroppsutveckling,
- palpation av alveolarutskotten avslöjar sen eller ektopisk eruption eller ger misstanke om patologisk förändring,
- tandtippning eller atypiskt tandframbrött, vilka är förenliga med störningar i tandväxlingen, diagnostiseras.

Målet med den radiologiska utredningen är att söka kartlägga eventuella orsaker till störningar i tanderuption eller tandväxling. Utredningen skall, om möjligt, ge svar på frågor om tandutveckling, tandläge och eruptionsriktning, malfor-

mationer, avvikelser i tandantal samt patologiska förändringar i tanden eller dess omgivning. Därutöver skall undersökningen identifiera situationer som medför ökad risk för komplikationer. Utredningen skall möjliggöra korrekta beslut om terapi och terapiers genomförande (Fig. 3).

Den radiologiska utredningen bör av strålhygieniska skäl minimeras och utföras med så strålningseffektiva metoder som möjligt utan att för den skull förutsättningar för korrekt diagnostik åsidosätts. Flertalet frågeställningar rörande tanderuption och tandväxling kan besvaras med enkla lågdosmetoder, såsom intraoral bildtagning, eller genom undersökning med dental panoramaröntgenteknik. I speciella situationer, när detaljerad kunskap om avvikelserna är av betydelse för en korrekt diagnostik och ett optimalt omhändertagande av barnet, rekommenderas komplettering av den mer rutinemässiga, primära röntgenundersökningen. Kompletteringen planeras individinriktat och de för fallet mest effektiva metoderna väljs utifrån såväl strålningshygieniska som ekonomiska beaktanden. Tomografisk utredning kan vara exempel på sådan metod, t ex datortomografi, CT (computerized tomography).

### Tandframbröttsstörningar i den primära dentitionen

För tidigt tandframbrött är relativt sällsynt i primära dentitionen. Vanligaste störningen är neonatala tänder, som före-

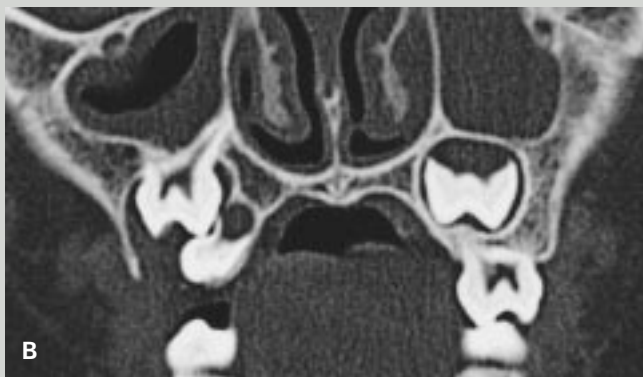
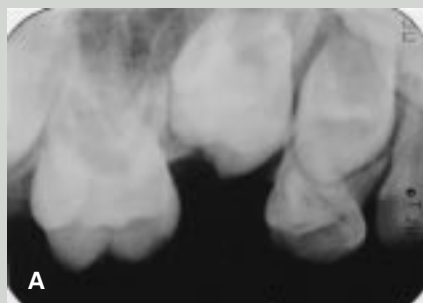
Fig. 3. A: Intraoral röntgenbild regio 15 visar retinerad primär molar. B: Datortomografi av maxillan i frontal projektiionsriktning genom regio 15 visar tändernas läge samt inbördes relationer. Tand 55 förhindras i sin eruption av ett missbildat, ektopiskt beläget anlag till tanden 15.

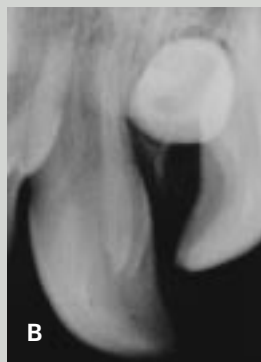
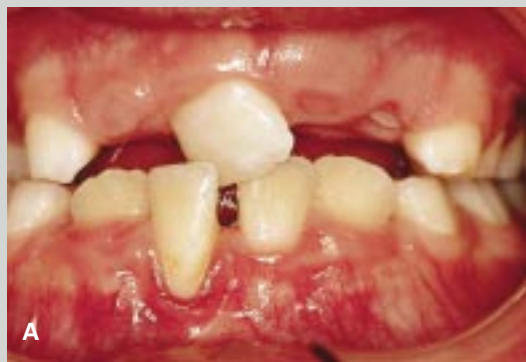
Fig. 4. A: 10-årig pojke med utebliven eruption av 21. Observera låsningen av 11. B: Eruptionsstörningen förklaras av horisontellt belägen mesiodens. Efter avlägsnande av mesiodens sker spontan eruption av 21. Ortodontisk korrektion krävdes därefter.

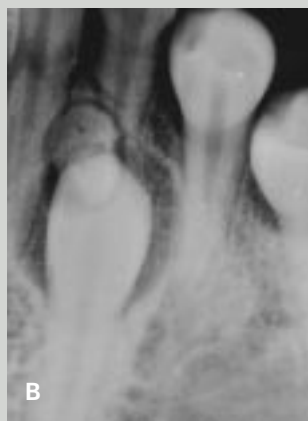
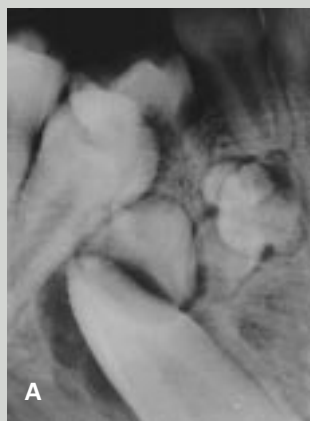
Fig. 5. A: Komplex odontom i anslutning till felaktigt erumperande 43. B: Litet, homogent odontom superiort om 33:s krona.

kommer i ett fall på 2-3 000 nyfödda. I dag är man restriktiv med att tidigt avlägsna sådana tänder. Indikation föreligger endast vid uppenbar exfolierings-, inhalations-, infektions- eller sårgörningstendens. Tidigt tandframbrutt föreligger annars främst vid olika former av histiocytos.

Försenat tandframbrutt ses främst vid förtjockad eller fibroiserad slemhinna, ofta orsakad av intensivt bitande på klossar eller andra leksaker samt vid morfologiskt avvikande tänder/rötter. Indikation för kirurgi, friläggning eller avlägsnande, kan föreligga. De helt övervägande problemen vid eruptionsstörningar i primära dentitionen rör de primära molarerna.

#### *Infraokklusion av primära tänder*

Med infraokklusion avses att en erumperande tand befinner sig i en position under ocklusionsplanet med 1 mm eller mer. Vanligen har den primära molaren varit i full ocklusion men förlorat sin position i relation till granntänderna då dessa under bettutvecklingen fortsätter sin vertikala eruption.

Infraokklusion förekommer redan i 3-4-årsåldern men är mer vanligt förekommande i 9-11-årsåldern (hos cirka 10 % av barnen). Den infraokkluderande primära molaren är ankylotisk, dvs efter rotresorptionen har en fusion skett mellan rotentin och alvolärt ben. Tandens blir därmed orörlig i vertikal led under bettutvecklingen, vilket medför att infraokklusionen ökar med tiden. Ankylosen förändrar också perkussionsljudet, vilket yttrar sig som en skarp ton jämfört med vid normalt rörliga tänder.

Diagnosen fastställs dels genom perkussion av tanden, dels genom registrering av den vertikala positionsförlusten. Röntgenbilden avslöjar endast undantagsvis själva ankylosen, som oftast finns mellan rötterna. Det är viktigt att utreda om en permanent tand finns apikalt om den ankylotiska tanden och om denna efterföljare ligger i rätt position. Normal exfoliation kan då förväntas men kanske 6-12 månader försenad jämfört med en normalt exfolierande kontralateral molar. När eruptionen av den permanenta efterföljaren accelereras resorberas ankylosområdet, och perkussionsljudet återgår till det normala cirka ett år före permanenta tandens eruption.

Röntgenologisk övervakning av premolarens eruption kan ibland vara indicerad. Vid kraftig tippning av granntänderna in över den ankylotiska, primära molaren behöver detta korrigeras tidigt med ortodontisk apparatur. Om permanenta efterföljaren saknas skall terapiplaneringen ske med utgångspunkt från agenesin.

### **Tandframbruttsstörningar i den permanenta dentitionen**

Eruptionsstörningar är tämligen vanliga i den permanenta

dentitionen. Förutom normal variation i tiden för tandframbruttet kan arv, systemsjukdomar och lokala hinder orsaka störningar. Exempelvis kan medfödda systemstörningar såsom histiocytosis X, hypertyroidism, hypofosfatasi och Turners syndrom ge tidig tanderuption medan t ex hypotyroidism, Downs syndrom, osteopetros, amelogenesis imperfecta m fl tillstånd kan ge försenad eruption. De vanligaste orsakerna till eruptionsstörningar hos permanenta tänder är dock av lokal natur. Exempel på detta är t ex platsbrist, ektopisk eruption, följd tillstånd av trauma mot tandanlag, missbildade eller mineralisationsstörda tänder, malposition, tidig förlust av primär tand, övertaliga tänder, odontom, cystor, tumörer samt hyperplastiskt och fibröst omvandlad slemhinna.

För allmänpraktikern är det främst fyra grupper av orsakssammanhang som kräver ställningstagande och åtgärd vid fall av tandframbruttsstörningar i permanenta dentitionen:

- eruptionsstörningar orsakade av övertal, odontom,
- ektopisk eruption,
- cystiska bildningar i käkarna,
- olika former av dentala missbildningar.

#### *Eruptionsstörningar orsakade av övertal – odontom*

Övertaliga tänder och tandanlag, liksom odontom eller andra tandmissbildningar, kan utgöra störande faktorer för tändernas normala eruption (Fig. 4 och 5). Hyperodonti förekommer nästan uteslutande inom den permanenta dentitionen med en prevalens av 1-1,5 %. Det vanligaste tandövertalet är mesiodens, 0,7 %, följt av övertaliga premolarer i underkäken, molarer i båda käkarna samt laterala incisiver i överkäken. Från behandlingssynpunkt är tidig diagnos önskvärd och röntgenundersökning därför indicerad för kartläggning av övertalets läge, utseende och relation till angränsande tänder. Vid fall med fullt utvecklade övertal, där en av tänderna skall extraheras, kan en mer detaljerad radiologisk utredning vara vägledande för terapin. Vanligtvis extraheras övertaliga tänder.

Odontom förekommer nästan uteslutande inom den permanenta dentitionen. De är mindre vanliga än tandövertal och uppträder i olika sammansättningar, storlekar och lägen. De utgör icke sällan eruptionshinder (Fig. 5) och upptäcks i regel först vid radiologisk utredning. Terapin är kirurgisk intervention med avlägsnande av odontomen, i undantagsfall samtidigt med den felaktigt erumperande tanden.

#### *Ektopisk eruption och infraokklusion/ankylos av permanenta molarer*

Eruption i felaktigt läge eller ofullständig eruption förekommer relativt ofta i det permanenta bettet. De vanligaste avvikelserna under bettutvecklingen är:

## Tanderuption och tandväxling

- centrala incisiver i höglabiala, ofta horisontella lägen (Fig. 6),
- ektopiska första permanenta molarer i överkäken (Fig. 7),
- ektopiska hörntänder i överkäken (Fig. 8, 9),
- infraocklusion eller retention av permanenta molarer (Fig. 10).

Med ektopisk eruption avses en felaktig eruptionsbana, vilket resulterar i ett felaktigt läge. Vid ofullständig eruption befinner sig tanden i infraocklusion och är ofta ankylotisk, dvs en fusion föreligger mellan dentin och alveolärt ben. Ofullständig eruption kan också bero på platsbrist eller eruptionshinder.

*Höglabiala centrala incisiver* – Höglabiala centrala incisiver diagnosticeras ofta i 6-7-årsåldern genom att bara ena sidans tand erumperar. Kliniskt kan ibland noteras platsbrist eller tippning av granntanden. Radiologisk utredning avslöjar eventuella övertal som hinder för eruptionen. Tidigt trauma mot överkäksfronten är också möjlig orsak i de fall där avvikelser i rotens form och riktning föreligger. Efter det att diagnosen fastställts bereds tanden plats och eruptionshinder avlägsnas. Friläggning görs kirurgiskt, eventuellt i kombination med aktiv ortodontisk extrusion (Fig. 6).

*Ektopiska första permanenta molarer i överkäken* – Ektopiska första permanenta molarer i överkäken erumperar 10-15 grader mesialtippade, andra primära molaren resorberas distalt och eruptionen avstannar. Kliniskt ser man ofta att endast distala kusparna brutit igenom slemhinnan. Den permanenta molaren kan spontant frigöra sig från resorptionslakunerna och erumpera, varför behandlingsstart bör avvaktas i cirka 6 månader. Om molaren fortfarande är ektopisk efter denna tidsperiod kan tanden tippas distalt med separationsligatur, separationsfjäder eller mer omfattande ortodontisk apparatur. I de allra flesta fallen avstannar denna process och den primära molaren sitter kvar till normal exfoliering inträffar (Fig. 7). I en del fall måste den primära molaren extraheras varvid den permanenta molaren kan mesialvandras och tippa ytterligare. Distaltippningen kan göras med extraoralt drag, klammerplåt eller fast ortodontisk apparatur.

*Ektopisk eruption av överkåkens hörntänder* – Ektopisk eruption av överkåkens hörntänder förekommer hos cirka 2 % av barnen och kan orsaka omfattande rotresorptioner på incisivernas rötter. Cirka 1,5 år innan eruptionen kan hörntanden palperas buckalt i omslagsvecket, och palpation rekommenderas rutinmässigt från 9-10 års ålder. De flesta ektopiska hörntänder förekommer enkelsidigt och kan diagnostiseras genom differens i kontralaterala palpationsfynd eller ifall

hörntanden ligger alltför medialt över laterala incisivens rot (Fig. 8).

De kliniska fynden motiverar fortsatt radiologisk utredning, eventuellt kompletterad med tomografiska metoder för att avslöja buckala eller palatinala resorptioner. Den ortodontiska behandlingen syftar ofta till att inordna hörntanden i riktig position i tandbågen efter kirurgisk friläggning. Avlägsnas hörntanden från resorptionsområdet avstannar resorptionen (Fig. 9). Är resorptionen av laterala incisivens rot omfattande kan hörntanden ersätta laterala incisiven, som extraheras, förutsatt att hörntanden är i gynnsamt läge och har fördelaktig lutning (Fig. 8).

*Infraocklusion eller retention av permanenta molarer* – Infraocklusion eller retention av permanenta molarer är relativt ovanligt men utgör ett kliniskt problem. Infraocklusion är oftast förbunden med ankylos. Perkussionsljudet kan vara normalt i tidiga stadier då en begynnande ankylos tillåter tanden en viss rörlighet i käkbenet. Röntgenbilden förmår vanligen inte avslöja ankylosen då den är belägen i bifurkationen. Försök med ortodontisk extrusion misslyckas ofta. Vid enbart mindre positionsförlust och liten återstående vertikal tillväxt i käken kan mindre grad av infraocklusion accepteras. Vid risk för mer uttalad infraposition av molarer hos växande individer är extraktion indicerad (Fig. 10). I enstaka fall kan den ankylotiska molaren ligga djupt i käkbenet med böjda rotspetsar till följd av att rötterna fortsatt utvecklats efter att en tidig ankylos uppstått i bifurkationen.

Retention, dvs uteblivet tandframbrott efter normal eruptionstid, kan bero på flera orsaker, t ex eruptionshinder, ankylos, platsbrist eller defekt eruptionsmekanism. Efter friläggning och eventuellt avlägsnande av eruptionshinder kan tanden lämnas att erumpera spontant. Alternativt kan tanden extruderas ortodontiskt (Fig. 11).

### *Cystiska bildningar*

Stora cystor och follikularcystor, ofta från icke frambrutna tänder, kan förekomma också hos barn. Etiologiskt kan de härledas till irritation från infekterade primära tänder eller idiopatisk påverkan av follikeln under tidig rotutveckling. Cystorna kan växa snabbt och förflyttar då tänder och tandanlag varigenom tandframbrott förhindras. Vid stora cystor är det viktigt att man med hjälp av obturator först försöker minska cystans omfång för att i ett senare skede extirpera cystan vid ett kirurgiskt ingrepp. Hos unga individer läker operationsområdet mycket snabbt och de dislokerade tandanlagen återtar spontant ett mer normalt läge i käken. Fig. 12 visar en omfattande cystisk bildning i överkäken, vilket påverkat tandframbrottet negativt.

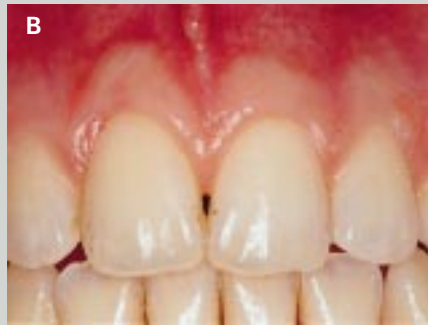
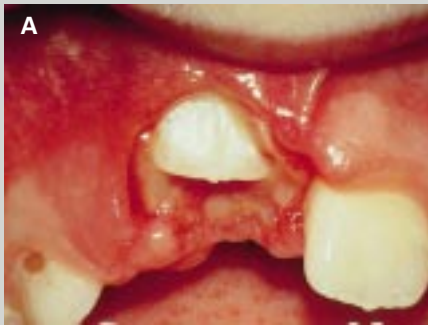
Fig. 6. A: Höglabialt frambrötande 11 radikalt frilagd i rörlig gingiva. Spontan eruption. B: Kontroll efter 8 år visar 11 i normal position med väl restituerad, fast gingiva.

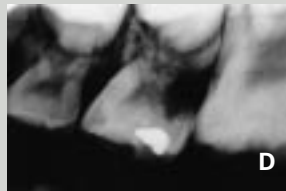
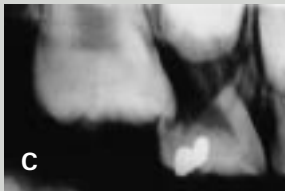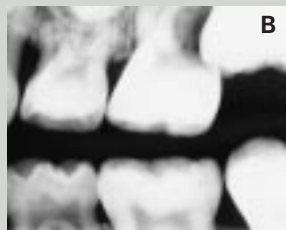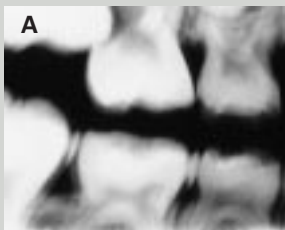


Fig. 7. A, B: Vid 6 års ålder erumperar båda första permanenta molarerna i likartad mesiallutad position och resorberar därigenom andra primära molarerna distalt. C, D: Tand 26 frigör sig spontant ur resorptionen medan 16 efter drygt 1 år fortfarande är låst. Behandling bör startas.

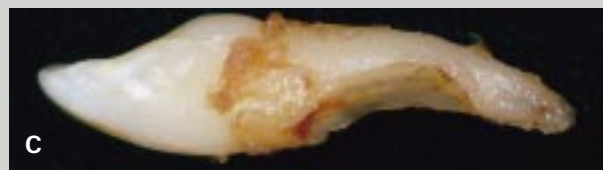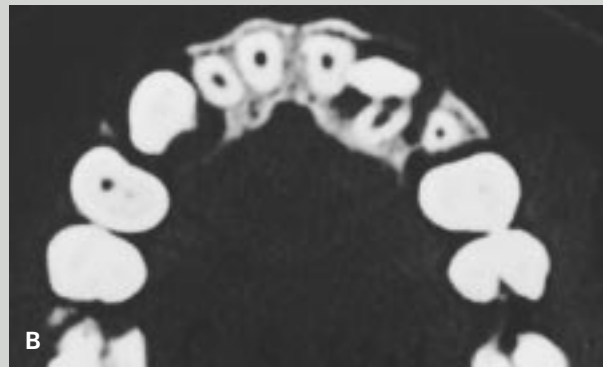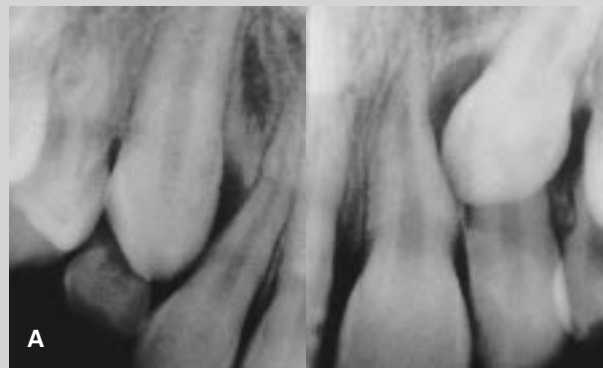


Fig. 8. A: Klinisk palpation avslöjar differens mellan vänster och höger sida och radiologisk utredning görs. B: Datortomografi avslöjar omfattande rotesorption 22 in till pulpan. C: Kronform, position och lutning av 23 gör den lämplig att ersätta den resorberade 22, vilken extraheras.

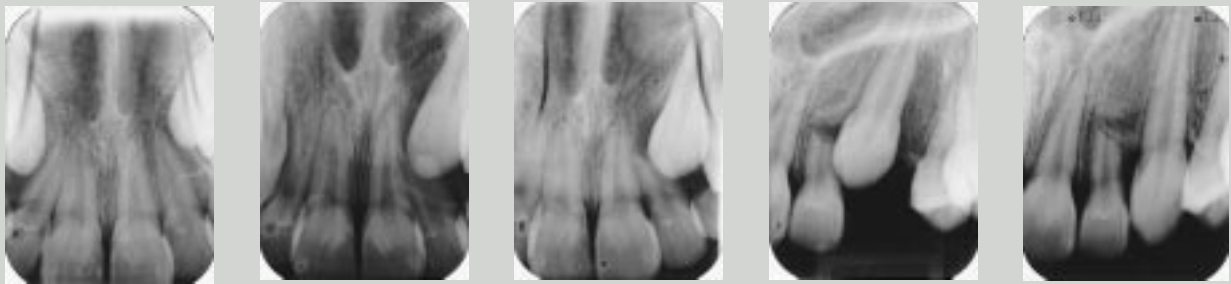


Fig. 9. Ektopisk eruperande 23 som resorberar roten 22. Efter extraktion av 63 påverkas eruptionsriktningen av 23 som bryter fram i normalt läge. Resorptionen av 22 avstannar och kvarvarande rot utvecklar normala parodontala förhållanden.

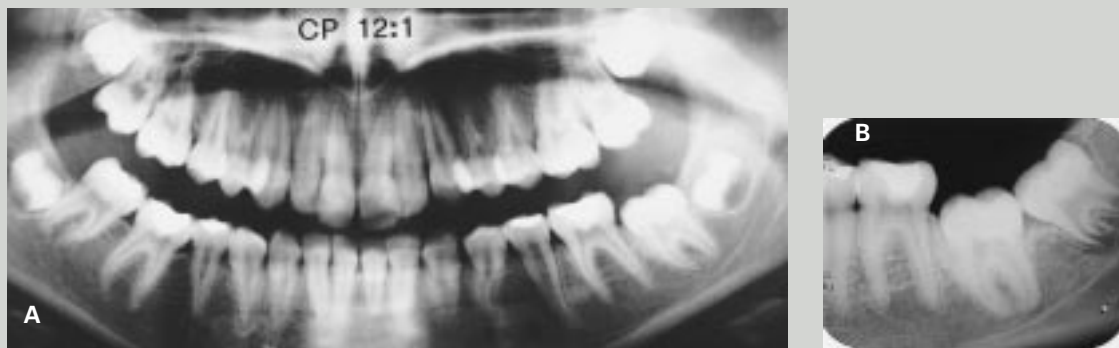

Fig. 10. A: Av panoramaröntgenbilden från 12 års ålder framgår att 37 eruperar senare än 47. B: Vid 17 års ålder (periapikalbilden) har positionsförlusten i vertikal led ökat. Ortodontisk extrusion av 37 med sektionsbåge misslyckas, 37 avlägsnas och histologisk undersökning visar ett mindre ankylotiskt område i bifurkationen.

### Tandmissbildningar

Tandmissbildningar, i form av morfologiska avvikelser och grava mineralisationsdefekter, kan medföra störningar i eruptionsmönstret, vanligen som försenat eller helt uteblivet tandframbrött. Det kan förekomma att traumatiska tandskador som drabbar tandanlag kan utlösa accelererad tandutveckling och eruption. Fig. 13 och 14 visar situationer där tandmissbildningar påverkat tandframbröten. Vanligaste behandlingen i dessa fall är kirurgiskt avlägsnande av missbildningen.

### English summary

#### *Disturbances of tooth eruption and tooth exfoliation*

Disturbances of tooth eruption and tooth exfoliation are common and may have general or local causes. Due to obvious clinical implications, this presentation has focused on diagnosis and case presentations with a brief description of the clinical treatment of each case. The presentation includes tooth eruption disturbances in the deciduous and permanent

dentitions caused by changes in the oral mucosa, infraocclusion, ankylosis, supernumerary teeth, odontomas, ectopic eruption, cysts, and different tooth malformations.

### Referenser

1. Andreasen JO, Petersen JK, Laskin DM, editors. Textbook and color atlas of tooth impactions. Copenhagen: Munksgaard; 1997.
2. Bjerklin, K. Ectopic eruption of the maxillary first permanent molar [thesis]. Swed Dent J 1994, Suppl 100.
3. Ericson S, Kuroi J. Longitudinal study and analysis of clinical supervision of maxillary canine eruption. Community Dent Oral Epidemiol 1986; 14: 172-6.
4. Ericson S, Kuroi J. Radiographic assessment of maxillary canine eruption in children with clinical signs of eruption disturbance. Eur J Orthod 1986; 8: 133-40.
5. Ericson S, Kuroi J. Radiographic examination of ectopically erupting maxillary canines. Am J Orthod Dentofac Orthod 1987; 91: 483-92.
6. Koch G, Modéer T, Poulsen S, Rasmussen P, editors. Pedodontics – a clinical approach. Copenhagen: Munksgaard; 1994.
7. Kuroi J. Infraocclusion of primary molars. An epidemiological,

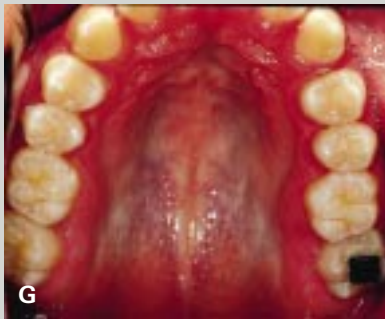
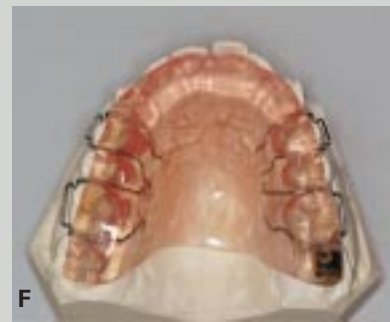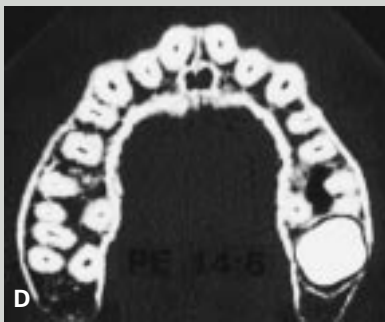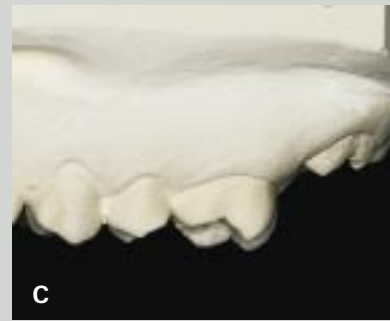
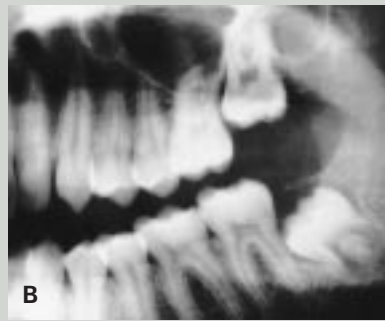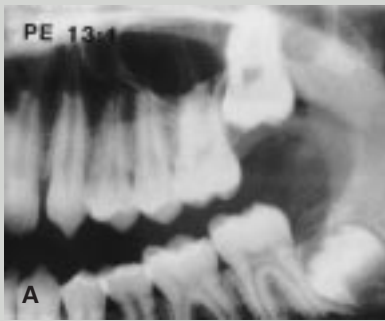


Fig. 11. A: Vid 13 års ålder är 17 i full ocklusion medan 27 är retinerad och friläggs. B: Ortodontogrammet (detalj) visar vid 14 år och 11 månaders ålder att endast obetydlig vertikal förflyttning har skett. C: Kronan 27 är delvis eruperad. Vad är orsak till eruptionsstörningen? D: Datortomografi avslöjar inte några tecken på ankylos. Buckala benplattan i cervikala området 27 saknas delvis. Platsbristen transversellt i alveolarutskottet kan vara orsak till retentionen. E: En 3x3x1 mm samariumkoboltmagnet bondas till 27 ocklusalt. F: I en klammerplåt inkorporeras en 5x5x2 mm samariumkoboltmagnet. G: Tanden 27 extruderas på 3 månader.

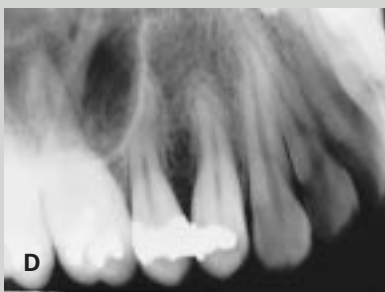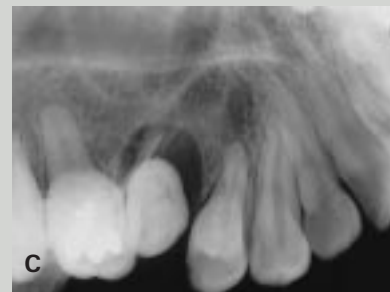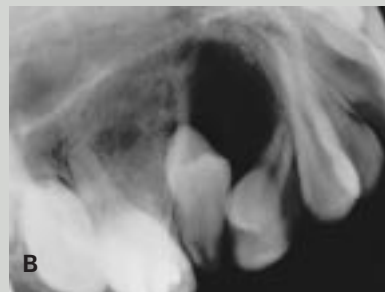
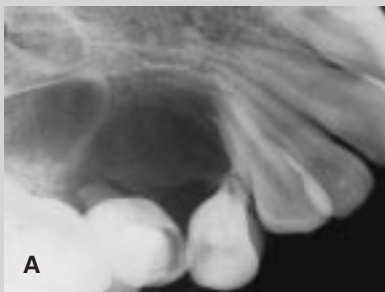


Fig. 12. A: Follikulär cysta utgående från 15 som även dislokerar tanden. Obturator sätts in. B: Fem månader senare visar röntgenbilden kraftig minskning av cystan. C: Ytterligare 5 månader senare har tanden börjat inta rätt position. D: Två år efter diagnosen. Ingen extirpation av cystan nödvändig.



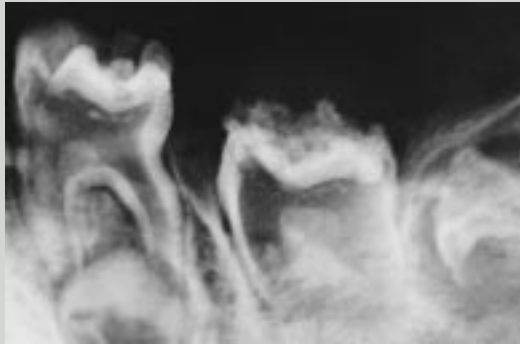


Fig. 13. Odontodysplasi som omfattar såväl primära som permanenta dentitionen och som förhindrar tanderuption.

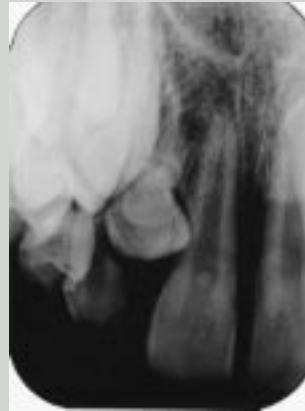

Fig. 14. Missbildad och retinerad 12 till följd av tidigt trauma.

familial, longitudinal clinical and histological study [thesis]. Swed Dent J 1984, Suppl 21.

8. Kurol J, Koch G. The deciduous dentition and occlusion. In: Shaw WC, editor. Orthodontics and occlusal management. Oxford: Wright; 1993. p. 38-49.
9. Kurol J, Koch G. The permanent dentition and occlusion. In: Shaw WC, editor. Orthodontics and occlusal management. Oxford: Wright, 1993. p. 50-66.

### Adress

Göran Koch, Odontologiska Institutionen, Box 1030, SE-551 11  
Jönköping, Sverige

### Författare

Sune Ericson, över tandläkare, odont. dr., Göran Koch, professor,  
över tandläkare, odont. dr. och Jüri Kurol, professor, över tandläkare,  
odont. dr.  
Odontologiska Institutionen, Jönköping, Sverige