

Endodonti på primære og unge permanente tenner

Synnøve Heide og Inge Rølling

Endodonti ved pulpakomplikasjon pga karies dreier seg i primære og unge permanente tenner hyppigst om vitalterapi begrenset til kronepulpa. En vesentlig faktor i behandlingen av primære tenner er å unngå skade på underliggende permanente tann. Hovedhensikten med behandling av unge permanente tenner er å bevare produksjonen av koronalt og cervikalt dentin. Artikkelen omtaler ulike former for vitalterapi. Den retter oppmerksomheten spesielt mot bruk av 1) trinnvis ekskavering for å unngå unødig perforasjon til pulpa og 2) eksisjon av eksponert pulpa ved 1-2 mm dyp partiell pulpotomi, på riktige indikasjoner. Til slutt beskrives behandling ved pulpanekrose i traumatiserte permanente incisiver. Spesiell vekt er lagt på adekvat åpning gjennom kronen og på tilpasning av rotkanalbehandlingen til graden av rotutvikling.

Pedodontisk endodonti er behandling av pulpasykdommer i primære og unge permanente tenner. Målet for endodonti på primære tenner er å opprettholde sunne forhold til normal fellingstid, eller så lenge tannen har en funksjon i okklusjonsutviklingen. Hensikten med endodonti på unge permanente tenner er å opprettholde dannelsen av dentin i krone og rot der pulpa er vital, og å bevare tannen temporært eller permanent med sunne periradikulære forhold der pulpa er nekrotisk. Denne artikkelen omhandler endodonti på primære tenner, nyere synspunkter på vitalterapi ved pulpakomplikasjon ved karies i permanente tenner, og behandling ved pulpanekrose i permanente tenner.

Primære tenner

Ved endodonti på primære tenner er hensynet til anlegget av den permanente tann tungtveiende. Behovet for endodonti beror i hovedsak på pulpakomplikasjon ved karies. De affiserte tenner er som regel molarer med et intrikat rotkanalsystem. Rotkanalterapi på disse tennene kan skade tilgrensende tannanlegg, både mekanisk under behandling og som følge av mislykket behandling. Endodonti på primære tenner er i Skandinavia derfor begrenset vesentlig til behandling av vital pulpa, enten ved dekning av pulpasåret direkte, eller ved eksisjon av 1-2 mm av kronepulpa eller av hele kronepulpa. Andre bestemmende faktorer er barnets generelle helse, alder, karieserfaring og tannens betydning i okklusjonsutviklingen.

Pulpadiagnose

Intensjonen ved behandling av vital pulpa er at restpulpa skal tilhele. Intet tilgjengelig medikament kan reversere en kronisk inflammet pulpa til normal. Følgelig må restpulpa være normal eller nær normal allerede ved behandling.

Diagnosen normal pulpa kan med sikkerhet stilles bare ved aksidentell perforasjon gjennom friskt dentin. Pulpa eksponert ved karies er alltid kronisk inflammet, partielt eller totalt, eller partielt eller totalt nekrotisk (1, 2). Ikke sjelden er inflammasjonen partiell, begrenset til kronepulpa eller deler av kronepulpa (3, 4). Dette refereres til som *koronal kronisk pulpitt*. Omfatter inflammasjonen også hele rotpulpa eller deler av rotpulpa, taler man om en *total kronisk pulpitt*. Bare koronal kronisk pulpitt er i prinsippet gjenstand for behandling.

Det kan være vanskelig å vurdere pulpavevets status. Ved kombinasjon av anamnesticke, kliniske og røntgenologiske observasjoner kan likevel en rimelig sikker diagnose oppnås. Typiske røntgenpatologiske funn i primære molarer inkluderer apikale, interradikulære og intraradikulære endringer. Den røntgenologiske gjengivelsen av furkasjonsområdet i

Tabell 1. Faktorer som samlet indikerer koronal kronisk pulpitt.

1. Ingen opplysning om spontane smerter eller vedvarende provoserte smerter
2. Ingen reaksjon på palpasjon, perkusjon
3. Ingen lokal rubor, hevelse, fistel
4. Ingen intern resorpsjon eller periradikulære forandringer
5. Den kariøse perforasjon = eller <1 mm i diameter
6. Blødningen fra såret lys, moderat (mørk blødning indikerer profund inflammasjon, ingen blødning indikerer nekrose, ihvertfall lokalt)

maksillære molarer må tolkes kritisk på grunn av den overlappende palatinale rot. Kriterier som tilsammen indikerer koronal kronisk pulpitt er vist i Tabell 1. Angitt overensstemmelse med histologiske funn for primære tenner er 81 % og 87 % (3, 4). Endodontiske inngrep på primære tenner er generelt kontraindisert der pasienten har en system sykdom, organ sykdom eller annen lidelse som har medført nedsatt resistens mot infeksjon. Dette inkluderer feks reumatisk feber, blod sykdommer, juvenil diabetes, kroniske nyresykdommer og hjertedefekter. Behandling av en pulpaaffisert tann vil i slike tilfelle oftest være ekstraksjon under profylaktisk antibiotikabehandling.

Friske barn med høy kariesaktivitet kan ha flere tenner med pulpakomplikasjon. Her prioriteres oftest behandling av andre molar og hjørnetann med henblikk på okklusjonsutviklingen. Aplasi av permanente tenner tilsier ofte endodonti ved pulpakomplikasjon av tilsvarende primære tann.

Betingelser for tilheling

Tilheling etter endodonti beror på pulpas tilstand ved behandling. Andre faktorer av betydning er skånsom kirurgi (5), bruk av velegnet sårpasta og plassering av sårpasta i direkte kontakt med pulpavev uten noe mellomliggende blodkoagel (6). En effektiv forsegling av sårområdet mot bakteriell kontaminasjon fra munnhulen er avgjørende for tilhelingen, både på kort og lang sikt. Fyllinger lekker ofte, og hårdvevsbarrierer over pulpasår er ikke tette (7, 8). Mellom sårpasta og ytre fylling plasseres derfor en forsegling med ZOE-sement. Kriterier for tilheling gis i Tabell 2.

Sårpasta

Eksperimentelt er det vist at dersom det er en effektiv forsegling mot oral kontaminasjon, vil en sunn pulpa tilhele i kontakt med en rekke vanlige dentalmaterialer (9). Den generelt klinisk anvendte sårpasta er likevel kalsiumhydroksid.

Tabell 2. Kriterier på vellykket vitalbehandling.

1. Ingen kliniske symptomer som smerte, palpasjonsømheter eller hevelse
2. Ingen intrapulpa eller periradikulære patologiske røntgenfunn
3. Røntgenologisk indikasjon på normal fysiologisk aktivitet i form av videre apikal utvikling på tenner med uavsluttet rotdannelse og/eller forsnevring av pulpalumen
4. Lukning av pulpasåret med hårdvev 3-6 mnd etter behandling, registrert klinisk

Pulpakirurgi i primære tenner har gjennom tidene i hovedsak vært cervikal pulpotomi, med restpulpa av sterkt varierende status. En rekke sårpastaer har vært brukt, så som: 1) Kalsiumhydroksid (Calasept®, Calxyl®, Dycal®, kalsiumhydroksid pulver), 2) Ledermix® (kortikosteroid/tetracyclin), 3) ZOE-sement, 4) Glutaraldehyd i ZOE-sement og 5) Formokresol i ZOE-sement. Klinisk og røntgenologisk er suksessraten høyest ved bruk av formokresol (50%-98%) (10, 11). Formaldehyd er imidlertid toksisk, mutagent og karsinogent; glutaraldehyd har formodentlig de samme potensialer. Bruken av disse bør være restriktiv (se nedenfor). Anvendelse av formaldehyd er spesielt betenkelig med hensyn til arbeidsmiljøet (12). Tilheling histologisk er bare rapportert for kalsiumhydroksid.

Behandling

Definisjoner

Endodontiske metoder for primære tenner er: 1) *Trinnvis eks-kavering*: ekskavering i to eller flere seanser. 2) *Direkte over-kapning*: dekke av pulpasåret uten inngrep i pulpa. 3) *Partiell pulpotomi*: en 1-2 mm dyp lokal eksisjon av pulpavev. 4) *Pulpotomi*: eksisjon av kronepulpa ved inngang til rotkanalene. 5) *Pulpektomi*: eksisjon av vital pulpa 1-2 mm fra røntgenologisk apeks. 6) *Rotkanalbehandling* med fjerning av nekrotisk pulpavev.

Vital pulpa

Indikasjoner for behandlingsmetodene 1-4 er koronal kronisk pulpitt. Unntaksvis gjøres pulpotomi (ved cervikalt nivå) på diagnosen total kronisk pulpitt, det samme gjelder pulpektomi. Metodene trinnvis ekskavering, partiell pulpotomi og pulpotomi er beskrevet i Fig. 1-3. Før behandlingen av eksponert pulpa må alt kariøst vev være fjernet. Selve behandlingen skal utføres under asepsis.

Trinnvis ekskavering (Fig. 1) – Ved ekskavering av dype, kariøse lesjoner kan et gjenværende tynt lag av sunt, uendret dentin i

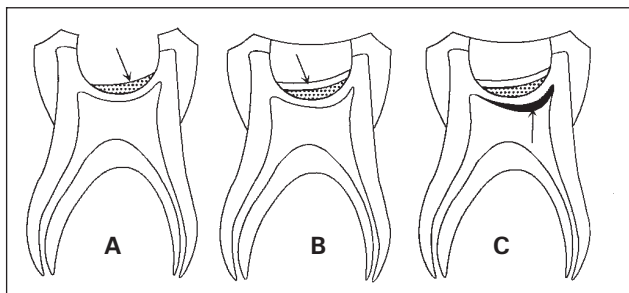


Fig. 1. Trinnvis ekskavering. A: Et tynt lag av delvis demineralisert, kariøst dentin er latt tilbake (pil). B: Kalsiumhydroksid (pil) over det demineraliserte dentin; kaviteten forseglet med IRM. C: Reekskavering etter 8-10 uker. Mulig respons: remineralisering av demineralisert dentin (prikket), obturasjon av tubuli i underliggende sunt dentin (hvitt), dannelse av reparasjonsdentin på den pulpale siden (pil). Avslutt med kalsiumhydroksid, ZOE-sement og permanent toppfylling.

bunnen av kaviteten lett perforeres aksidentelt. Ved trinnvis ekskavering fjerner man det kariøse dentin i to eller flere seanser. Intensjonen er at det skal skje en vevsrespons mellom seansene (Fig. 1C) (13, 14) som reduserer faren for aksidentell perforasjon ved den endelige ekskavering til ren kavitete; ren bunn angis som dentin som ikke gir etter (*no softening*) ved undersøkelse med en butt sonde med moderat press (15). Angitt frekvens for perforasjon ved trinnvis ekskavering er 15 %, mot 53 % ved fullstendig ekskavering i én seanse (16), eller 17,5 % mot 40% (15); de siste tall gjelder unge permanente tenner.

Direkte overkapning. – Indikasjon for direkte overkapning er aksidentell perforasjon gjennom friskt dentin, eller liten perforasjon ved fjerning av siste rest av kariøst dentin. Tannen må i siste tilfelle ha vært asymptomatisk før behandling. Bruk av direkte overkapning ved kariøs perforasjon er likevel kontroversiell (17). En tilsynelatende generell invending mot direkte overkapning er at det kan mangle plass for forseglende sement mellom sårpasta og toppfylling. Indikasjoner, prosedyrer og prognoser ved direkte overkapning varierer. Data fra en senere studie i aldersgrupper fra 10-79 år viser en suksessrate på 96,7% etter ett år, fallende til 82 % etter fem år (18), uten signifikant forskjell mellom aksidentelle og kariøse perforasjoner, men med signifikant forskjell mellom gruppene 10-29 år og 50-79 år. Oppfølgingen inkluderer ikke klinisk registrert hårdvevslukning av pulpasåret.

Partiell pulpotomi (Fig. 2) – Partiell pulpotomi er en lokal eksisjon av pulpavev vanligvis til 1-2 mm under pulpaperforasjon; eller inntil 3 mm under perforasjon i unge, permanente molarer (19-21). Teknisk egner metoden seg for perfora-

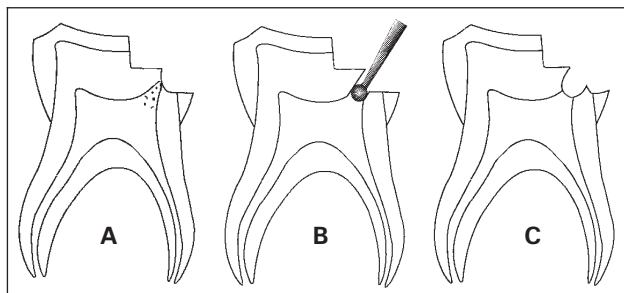


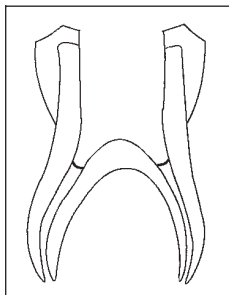
Fig. 2. Partiell pulpotomi. A: Inflammasjonsceller i pulpahorn. B: Med et diamantbor kjølt med vann fra vinkelstykket fjernes 1-2 mm av pulpa og tilgrensende dentin. Irriger med fysiologisk saltvann til hemostase; press eventuelt i tillegg med bomullspellet 3-4 minutter. C: pulpakaviteten etter eksisjon; kalsiumhydroksid (Calasept®) legges over såret og ZOE-sement i resten av eksisjonskaviteten. Toppfylling.

sjon gjennom okklusal kavitete eller for perforasjon gjennom okklusale del av approximal kavitete. Prosedyren fjerner det mest skadede pulpavev, og den skaffer plass for forsegling med ZOE-sement mellom sårpasta og toppfylling (Fig. 2C). Dette er ikke minst viktig i primære tenner hvor avstanden pulpalumen – tannoverflate er kort. Suksessratene for partiell pulpotomi er i én studie angitt til 79,7 % etter ett år og 77,7 % etter fire år. Suksess etter ett år inkluderer klinisk registrert hårdvevslukning av pulpasåret; de 77,7% etter fire år inkluderer også histologiske observasjoner (20). En annen forfatter angir 83 % klinisk og røntgenologisk suksess etter ett år (21). I motsetning til pulpotomi (cervical nivå), synes partiell pulpotomi sjelden å resultere i intern resorpsjon under sårforbinding av kalsiumhydroksid.

Pulpotomi (Fig. 3) – Pulpotomi er eksisjon av vital kronepulpa ved inngangen til rotkanalen. Indikasjon er inflammasjon i store deler av kronepulpa, ofte avklart ved uventet sterk blødning under partiell pulpotomi. Rapportert klinisk og røntgenologisk suksessrate for pulpotomi med kalsiumhydroksid som sårpasta varierer fra 19% etter oppfølging 1 mnd-3,8 år (21), til 59% etter to år (22). Mangel på vellykkethet ble oftest registrert som intern resorpsjon; bare sjelden såes kliniske tegn på patologiske forhold, eller røntgenologisk oppklaring periradikulært. Når en tann (oftest hjørnetann eller andre molar) i en periode er meget viktig i okklusjonsutviklingen, gjøres pulpotomi i noen tilfelle også på indikasjonen total kronisk pulpitt; som sårpasta er antydet formokresol.

Pulpektomi – Et mulig alternativ til pulpotomi ved diagnosen total kronisk pulpitt er pulpektomi. Rotkanalen kan da fylles med med kalsiumhydroksid, som er resorberbar.

Fig. 3. Pulpotomi. Indikasjon: store deler av kronepulpa inflammet. Preparer en okklusalt kavitet svarende til pulpakammerets horisontale tverrsnitt. Utvid pulpaperforasjonen. Fjern pulpataket med rosenbor innenfra og ut. Irriger med fysiologisk saltvann. Kutt ved inngangen til rotkanalen med skarp ekskavator. Dekk pulpasåret med kalsiumhydroksid (Calasept®), likeså gulvet i pulpakammeret. Fyll til okklusalt nivå med ZOE-sement.



Pulpanekrose

Indikasjon for endodonti ved pulpanekrose i en primær tann er at tannen har stor betydning i okklusjonsutviklingen. Forutsetningen er fravær av periradikulær patologi før behandling. Angitte behandlingsalternativer er som for total kronisk pulpitt, ie pulpotomi med formokresol som sårpasta, eller rotkanalbehandling og fylling av rotkanalen med kalsiumhydroksid. Angitte prognoser for nekrosebehandling av primære tenner varierer fra 25 % til 95 % (23).

Unge permanente tenner

Vital pulpa

Endodonti på vitale, permanente tenner begrenser seg i denne artikkelen til behandling av pulpakomplikasjon ved karies. Dette gjelder i dag hovedsakelig molarer og premolærer.

Den biologiske reaksjon er i alminnelighet gunstigere i den unge organisme enn i den eldre. Den unge pulpas cellulære, intercellulære og vaskulære komponenter varierer med utviklingsgraden. Pulpa i en rotåpen permanent tann antas å ha en mer gunstig respons enn pulpa i en primær tann med avsluttet rotutvikling. En fullt moden dentindimensjon får den permanente tann neppe før i ung voksen alder. Pulpaperforasjon ved karies i molarer og premolærer inntreier gjennomsnittlig rundt 9 til 12 årsalder, tidligst ved seksårsalder (19, 24, 25). Uten underliggende vital pulpa vil de tynne dentinveggene i slike unge tenner lett fraktureres cervikalt og koronalt. Å bevare fungerende koronal og cervical pulpa blir derfor essensielt.

Angående pulpadiagnose, tilheling, indikasjoner for behandling og behandling ved kariesperforasjon henvises til omtale for primære tenner og Fig. 1-3. I det følgende gis korte kommentarer for permanente tenner.

Trinnvis ekskavering. I unge, permanente tenner ga trinnvis ekskavering i en nyere studie signifikant lavere frekvens av

perforasjoner enn ekskavering i én seanse; 17,5 % mot 40 % (14). Tenner uten perforasjon viste ingen tegn klinisk eller røntgenologisk på patologiske forhold 3,6 år etter behandling.

Direkte overkapning på tenner i utvikling kan virke risikabel når man tar i betraktning at behandling av vital pulpa også krever effektiv forsegling mot oral kontaminasjon etter behandling.

Partiell pulpotomi ved kariøse perforasjoner synes lovende på riktige indikasjoner (19, 25, 26). Gjennomsnittlig observasjonstid er fra 1,5 år til 5,5 år og suksessratene fra 91,5 % til 93,5 %; to av studiene inkluderer alle kriterier for suksess. Kontroller er blitt gjort tre og seks måneder etter behandling, og deretter årlig.

Pulpotomi gjøres der observasjonene tilsier at det foreligger en dypere koronal pulpitt enn det som kan behandles med partiell pulpotomi. I noen tilfelle vil blødningen etter pulpotomi (cervikalt nivå) indikere at i det minste deler av rotpulpa også er affisert, dvs at det foreligger en total kronisk pulpitt. Er foramen apikale åpent, synes det rimelig å forsøke behandling med pulpotomi fremfor pulpektomi også her. En hyppig senfølge av pulpotomi i permanente tenner er obliterasjon av rotkanalen. Skal tannen beholdes på sikt, bør det, når rotutviklingen er avsluttet, gjøres pulpektomi mens rotkanalene ennå er tilgjengelige for instrumentering.

Pulpanekrose

Endodonti ved nekrotisk pulpa dreier seg i hovedsak om traumatiserte, permanente incisiver. De basale prinsipper for rotkanalbehandling på barn og unge er som på voksne. Pulpahulrommet på barn og unge avviker imidlertid i morfologi. Kronepulpakammeret er større og rotkanalen videre og mer ujevn mot lumen. Rotkanalen er i tillegg oval i tverrsnitt, bredest i bukkolingual retning (27). Alt dette fordrer tilpasset teknikk. Teknikken er angitt for maksillære centrale incisiver (Fig. 4).

Rotkanalbehandling – En hensiktsmessig endodontisk preparering av kronen er avgjørende for adekvat rotkanalbehandling. Viktige momenter er at prepareringen omfatter kronepulpas hele utstrekning og at prepareringen gir tilgang til rotkanalen i tannens lengderetning (Fig. 4A-J).

I rotkanalbehandling på voksne er den standardiserte teknikk vidt anvendt. Teknikken er basert på at apikale del av rotkanalen skal kunne gjøres sirkulær ved gradvis økende dimensjon på reamer. I behandling av unge tenner har systemet sin begrensning. Standardisering synes likevel å fungere i incisiver fra og med 13-årsalder, forutsatt at dimensjonen på siste reamer er et par trinn over det vanlige på tilsvarende tann hos voksne. Under 13 år må kanalbehandlingen være

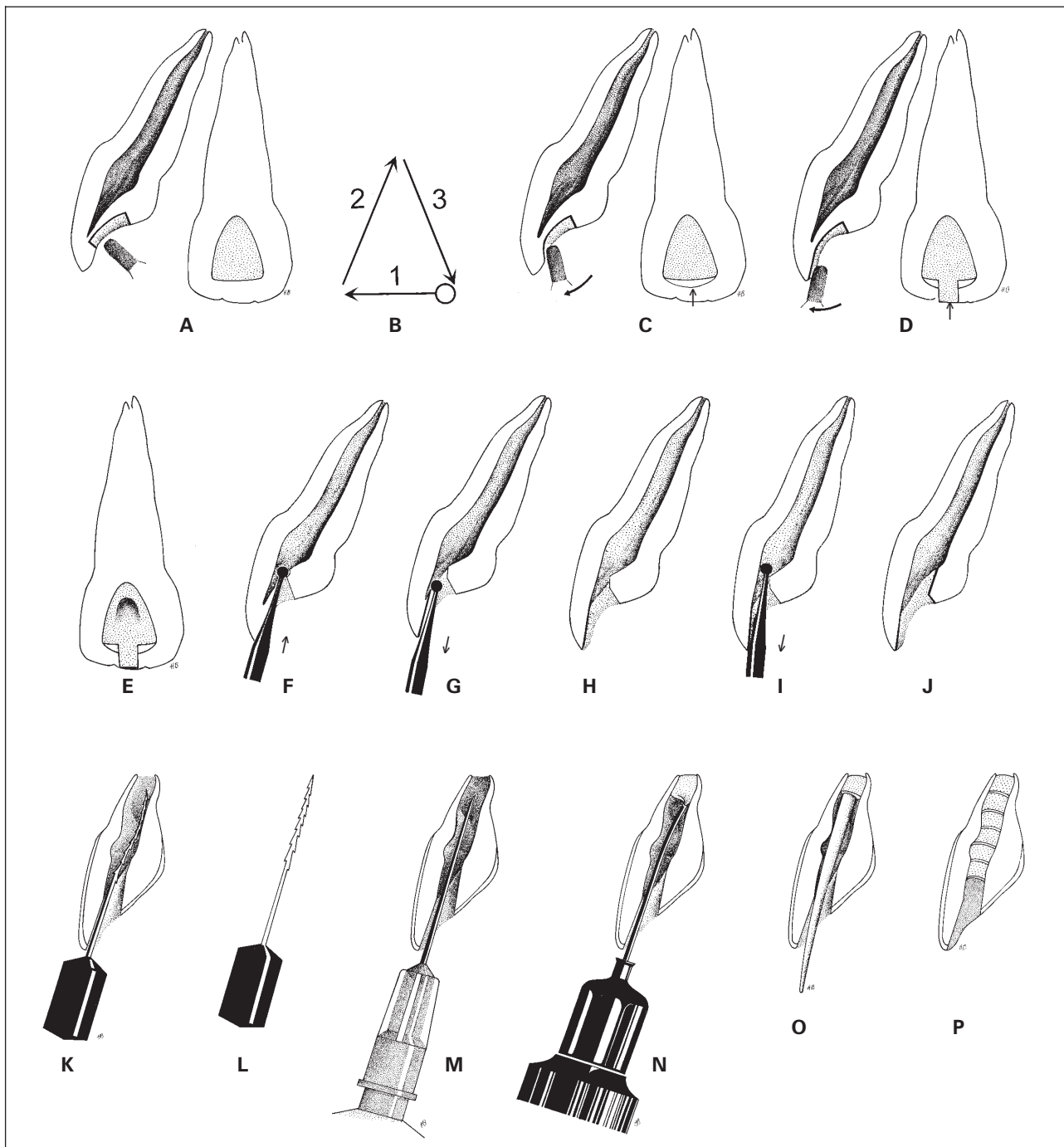


Fig. 4. Rotkanalbehandling på unge, permanente incisiver. A-J: Tann fra tolvåring. K-P: Tann fra syvåring.

A: Preparer med diamantbor i turbin en palatinal kavitet over kronepulpa. B: Begynn inn i dentin ved ved o, fortsatt i dentin som angitt med piler, inkluder sentrale del av triangelet. C: Rett opp boret og skrå incisale vegg utover (pil). D: Rett boret videre opp og preparer en incisal renne i emaljen (pil). E: Med rosenbor ved lav hastighet perforeres til pulpa i cervikale del av kaviteten (rundet skygge). F: Legg borskafet i incisale renne og før boret inn i pulpa i tannens lengdeakse. G: Fjern pulpataket i incisal retning, innenfra og ut. H: En palatinal hylle hindrer fri adgang til rotkanalen. I: Med rosenbor med forlenget skaft (eventuelt en lang diamant) lages en vertikal renne i dentinhyllens tilsvarende den bukkoincisale renne i D. J: Irriger kaviteten. Sett på kofferdam. K, L: Rens rotkanalen med bøyd fil og suppler med en pulpaekstraktor (barbed broach). M: Irriger med 25-30 ml 0,5 % natriumhypoklorid. Tørr rotkanalen. N, O, P: Fyll rotkanalen trinnvis med kalsiumhydroksid i en rekordsprøyte, som antydnet på tegningene. Forsegl med et cirka 4 mm tykt lag av IRM.

Tabell 3. Antydte fremgangsmåte for rotkanalbehandling på unge incisiver relatert til den standardiserte teknikk og alder.

Alder	Instrumentering		Kalsiumhydroksid		Permanent rottylling
	Type	Dimensjon	Tid med innlegg	Antall Skift	
>12 år	Standardisert, reamer	Maksilla 70-100 Mandibula ≤70	6 mnd	0-1x	Etter standardisert teknikk
12-9 år	Individuell, bøyd fil	80	12 mnd	1-2x	Kondensering til apikalnivå
8-7 år	Individuell, bøyd fil	80	Eventuelt år	1-3x	sjelden

For informasjon om prosedyrer, se side 95.

individuell (28) (Tabell 3 og Fig. 4K-L). Instrumenteringen må også være individuell ved pulpanekrose av koronale fragment ved rotfraktur. Rotkanalbehandlingen inkluderer langtidsinnlegg i rotkanalen med kalsiumhydroksid for lukning av det åpne apikale foramen. En kanal som er godt pakket med kalsiumhydroksid (Fig. 4P), skal ha røntgentetthet som dentin. Kalsiumhydroksidinnlegg resorberes etter hvert fra rotkanalen. Innlegget skiftes når apikale tredjedel til halvpart synes tom på røntgen. Skift av kalsiumhydroksid gjøres ved at resterende innlegg fjernes med reamer eller fil. Deretter irrigeres med fysiologisk saltvann. Ny fylling foregår som vist på tegning (Fig. 4N-P).

Apikal lukning med hårdvev registreres både røntgenologisk og klinisk ved sonering med reamer. Frekvens av apikal tilheling er angitt til 95% (29) og frekvens av vellykket permanent rottylling til 91% og 95%, den første etter gjennomsnittlig fire års observasjonstid, den andre etter 2-5 års observasjonstid (28, 29).

Tenner som er sannsynlige kandidater for cervikal fraktur pga tynne dentinvegger rottylles ikke permanent. Kalsiumhydroksidinnlegg kan ligge i årevis, inntil passende tidspunkt for erstatning av tannen ved eventuell autotransplantasjon eller andre løsninger. Skjer fraktur i mellomtiden, fjernes koronale fragment, og rotkanalen fylles med ZOE-sement, applisert med sprøyte med grov kanyle eller på annen måte. Åpningen mot munnhulen lukkes eventuelt ved sutur. Hensikten med å utsette ekstraksjon av roten er å bevare den alveolære bendimensjon.

Røntgenkontroller

Røntgen bør foreligge før og etter behandling. For primære tenner tas eventuelt røntgen også ved de vanlige innkallingsintervaller, og eventuelt på spesielle indikasjoner. Av *vitale*

permanente tenner tas røntgen hver 6. måned det første året og siden årlig i hvert fall til rotutviklingen er avsluttet. Ved *rotkanalbehandling* bør tenner under behandling vanligvis følges opp hver 3. måned det første året, siden halvårlig eller årlig, alt etter situasjonen. Ferdig rotfylte tenner kontrolleres røntgenologisk årlig i inntil 2-5 år.

English summary

Endodontic therapy in primary and young permanent teeth

Endodontic therapy due to caries in primary and young permanent teeth is in Scandinavia largely restricted to vital treatment of the coronal pulp. Choice of treatment depends on pulp condition, and on the possibility of an effective seal against postoperative oral contamination of the pulp. The article describes available methods. Based on favourable previous and recent data, emphasis is placed on: 1) stepwise excavation to avoid undue exposure of the pulp and 2) the excision of exposed pulp tissue, on proper indications, by partial pulpotomy 1-2 mm deep. Possible advantages of partial pulpotomy compared to direct pulp capping and to cervical pulpotomy are expressed. A description is finally given of treatment of pulp necrosis in traumatised permanent teeth. Special attention is paid to the preparation of a proper coronal access cavity, and to technical adaptations of root canal treatment to the stage of root development.

Litteratur

1. Baume LJ. Diagnosis of diseases of the pulp. *Oral Surg Oral Med Oral Pathol* 1970; 29: 102-16.
2. Langeland K. Management of the inflamed pulp associated with deep carious lesion. *J Endod* 1981; 7: 169-81.
3. Koch G, Nyborg H. Correlation between clinical and histological

- indications for pulpotomy of deciduous teeth. *J Int Assoc Dent Child* 1970; 1: 3-10.
4. Schröder U. Agreement between clinical and histologic findings in chronic coronal pulpitis in primary teeth. *Scand J Dent Res* 1977; 85: 583-7.
 5. Granath L-E, Hagman G. Experimental pulpotomy in human bicuspids with reference to cutting technique. *Acta Odontol Scand* 1971; 29: 155-63.
 6. Schröder U. Effect of an extra-pulpal blood clot on healing following experimental pulpotomy and capping with calcium hydroxide. *Odontol Revy* 1973; 24: 257-68.
 7. Bergenholtz G, Cox CF, Loesche WJ, Syed SA. Bacterial leakage around dental restorations: its effect on the dental pulp. *J Oral Pathol* 1982; 11: 439-50.
 8. Cox CF, Bergenholtz G, Heys DR, Syed SA, Fitzgerald M, Heys RJ. Pulp capping of dental pulp mechanically exposed to oral microflora: a 1-2 year observation of wound healing in the monkey. *J Oral Pathol* 1985; 14: 156-68.
 9. Tziafas D. Mechanisms controlling secondary initiation of dentinogenesis: a review. *Int Endod J* 1994; 27: 61-74.
 10. Waterhouse PJ. Formocresol and alternative primary molar pulpotomy medicaments: a review. *Endod Dent Traumatol* 1995; 11: 157-62.
 11. Rølling I. Pulpabehandling af primære tænder med anvendelse af formocresol amputationsmetoden. Prognose og følgetilstande samt histologiske undersøgelser af pulpa-dentin organets vævsreaktioner [disputats]. Århus: Århus Tandlægehøjskole; 1983.
 12. Mikkelsen AB, Østergaard E, Jacobsen BM, Bach B, Laursen LB, Leedgaard H, et al. Graviditet og arbejdsmiljø på tandklinikker. *Tandlægebladet* 1997; 101: 236-46.
 13. Eidelman E, Finn SB, Koulourides T. Remineralization of carious dentin treated with calcium hydroxide. *J Dent Child* 1965; 32: 218-25.
 14. Warfvinge J, Rozell B, Hedström KG. Effect of calcium hydroxide treated dentine on pulpal responses. *Int Endod J* 1987; 20: 183-93.
 15. Leksell E, Ridell K, Cvek M, Mejåre I. Pulp exposure after stepwise versus direct complete excavation of deep carious lesions in young posterior permanent teeth. *Endod Dent Traumatol* 1996; 12: 192-6.
 16. Magnusson BO, Sundell SO. Stepwise excavation of deep carious lesions in primary molars. *J Int Assoc Dent Child* 1977; 8: 36-40.
 17. Lim KC, Kirk EJ. Direct pulp capping: a review. *Endod Dent Traumatol* 1987; 3: 213-9.
 18. Hørsted P, Søndergaard B, Thylstrup A, Attar K, Fejerskov O. A retrospective study of direct pulp capping with calcium hydroxide compounds. *Endod Dent Traumatol* 1985; 1: 29-34.
 19. Zilberman U, Mass E, Sarnat H. Partial pulpotomy in carious permanent molars. *Am J Dent* 1989; 2: 147-50.
 20. Jeppesen K. Direct pulp capping on primary teeth – A long term investigation. *J Int Assoc Dent Child* 1971; 2: 10-9.
 21. Schröder U, Szpringer-Nodzak M, Janicha J, Wacińska M, Budny J, Mlosek K. A one-year follow-up of partial pulpotomy and calcium hydroxide capping in primary molars. *Endod Dent Traumatol* 1987; 3: 304-6.
 22. Magnusson B. Therapeutic pulpotomy in primary molars – clinical and histological follow-up. I. Calcium hydroxide paste as wound dressing. *Odontol Revy* 1970; 21: 415-31.
 23. Schröder U. A 2-year follow-up of primary molars, pulpotomized with a gentle technique and capped with calcium hydroxide. *Scand J Dent Res* 1978; 86: 273-8.
 24. Palm R, Ravn JJ. En klinisk undersøgelse med 2 års observations-tid af konserverende behandling af nekrotiske primære molarer. *Tandlægebladet* 1979; 83: 541-3.
 25. Mass E, Zilberman U. Clinical and radiographic evaluation of partial pulpotomy in carious exposure of permanent molars. *Pediatr Dent* 1993; 15: 257-9.
 26. Mejåre I, Cvek M. Partial pulpotomy in young permanent teeth with deep carious lesions. *Endod Dent Traumatol* 1993; 9: 238-42.
 27. Friend LA. Root canal morphology in incisor teeth in the 6-15 year old child. *J Br Endod Soc* 1969; 3: 35-42.
 28. Kerekes K, Heide S, Jacobsen I. Follow-up examination of endodontic treatment in traumatized juvenile incisors. *J Endod* 1980; 6: 744-8.
 29. Cvek M. Prognosis of luxated non-vital maxillary incisors treated with calcium hydroxide and filled with gutta-percha. A retrospective clinical study. *Endod Dent Traumatol* 1992; 8: 45-55.

Adresse

Synnøve Heide, Klinikk for barnetannpleie og kariesprofylakse, Det odontologiske fakultet, Postboks 1109, Blindern, NO-0317 Oslo, Norge

Illustrasjoner: *Hildegunn Barstad*

Tegningene på Fig. 4 er tidligere publisert i: Koch G, Modéer T, Poulsen S, Rasmussen P, editors. *Pedodontics – a clinical approach*. Copenhagen: Munksgaard; 1991.

Forfattere

Synnøve Heide, førsteamanuensis, lic. odont. Klinikk for barnetannpleie og kariesprofylakse, Det odontologiske fakultet, Universitetet i Oslo, Norge

Inge Rølling, afdelingstandlæge, lic. et dr. odont. Afdeling for Samfundsodontologi og Pæodonti, Odontologisk Institut, Det Sundhedsvidenskabelige Fakultet, Aarhus Universitet, Danmark