

# Knoglesepta i sinus maxillaris

## En usædvanlig røntgenologisk aftegning

Thomas Jensen, Troels Bille Folkmar og Elisabeth Buus Lund

Knoglesepta i sinus maxillaris udviser stor anatomisk variation, og optimal radiologisk fremstilling kan være vanskelig med konventionelle panoramaoptagelser.

I nærværende artikel præsenteres et patienttilfælde med en usædvanlig røntgenologisk aftegning af knoglesepta i sinus maxillaris.

**K**noglesepta i sinus maxillaris er en anatomisk variant der blev beskrevet første gang i 1910 af *Underwood* (1). Studier af såvel levende som kadavere har vist at knoglesepta i sinus maxillaris optræder med en incidens varierende mellem 14 og 33% (1-5).

Knoglesepta i sinus maxillaris forekommer oftest i den anteriore del af sinus maxillaris (5). De kan være partielle eller fuldstændige og opdele den basale del af sinus maxillaris i flere mindre accessoriske sinusrecesser.

Formålet med nærværende artikel er at præsentere en usædvanlig radiologisk aftegning af knoglesepta i sinus maxillaris.

### Patienttilfælde

En 14-årig somalisk dreng var henvist fra specialtandlæge i ortodonti mhp. nærmere udredning af tre cirkulære, cysteagtige, asymptomatiske opklaringer i højre side af overkæben, der var observeret ved røntgenundersøgelse forud for ortodontisk behandling.

#### *Objektiv undersøgelse*

*Alment* – Sundt aldersvarende udseende.

*Ekstraoralt* – Normalt ydre. Ingen asymmetrier.

*Intraoralt* – Tandsæt sv.t. til alderen, uden patologiske tilstande. Ved palpation af omslagsfolden i overkæben konstateredes normale forhold uden ømhed eller volumenforandringer.

#### *Røntgenundersøgelse*

Panoramaradiografi viste tre velafgrænsede cystiske opklaringer beliggende i højre sinus maxillaris, med en omkreds på henholdsvis ca. 1, 1,5 og 2 cm (Fig. 1).

Mhp. yderligere diagnostisk afklaring fik patienten foretaget CT-skanning af ansigtet.

#### *CT-skanning*

Viste højre sinus maxillaris delt i flere mindre accessoriske sinusrecesser af knoglesepta, men i øvrigt uden patologiske forandringer (Fig. 2).

### Diskussion

Patienten var henvist mhp. diagnostik og evt. behandling af tre tilfældigt observerede velafgrænsede radiologiske opklaringer i højre side af overkæben. Fundet bekræftedes ved panoramaradiografi.

I forbindelse med den diagnostiske udredning fik patienten foretaget CT-skanning. Alternativ undersøgelse kunne være en diagnostisk aspiration fra sinus maxillaris til udelukkelse af cyste.

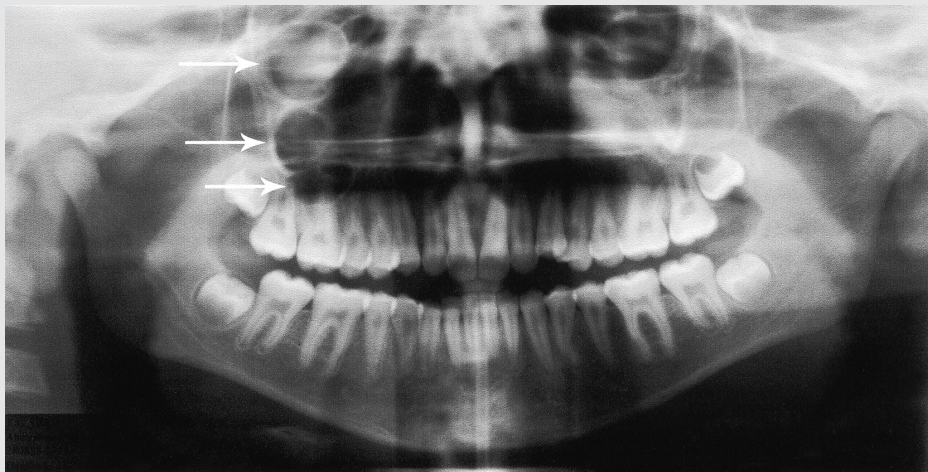


Fig. 1. Panoramaoptagelse visende tre velafgrænsede, uafhængige cystiske opklæringer i højre sinus maxillaris (hvide pile).

Fig. 1. Panoramic radiograph showing three well-defined, separate cystic radiolucencies in the right maxillary sinus (white arrows).

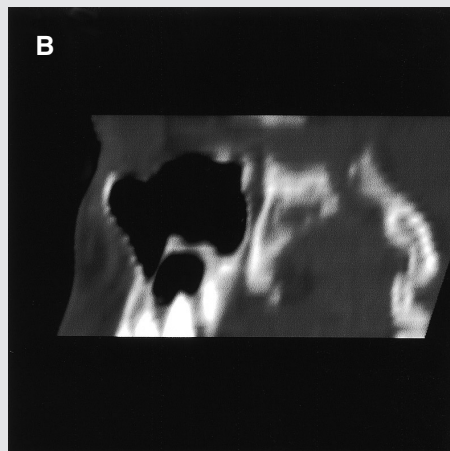
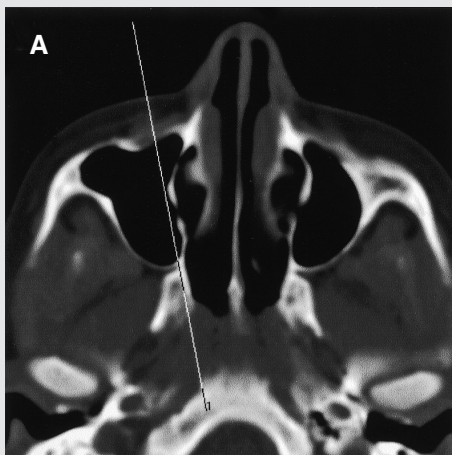
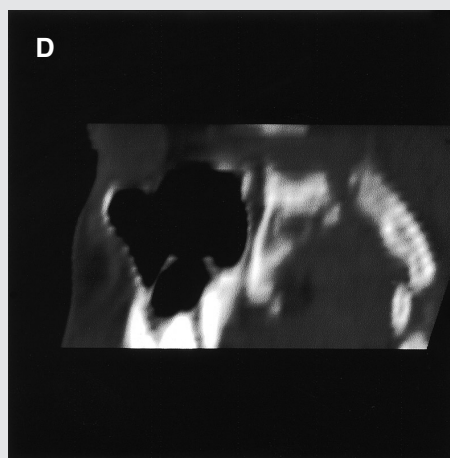
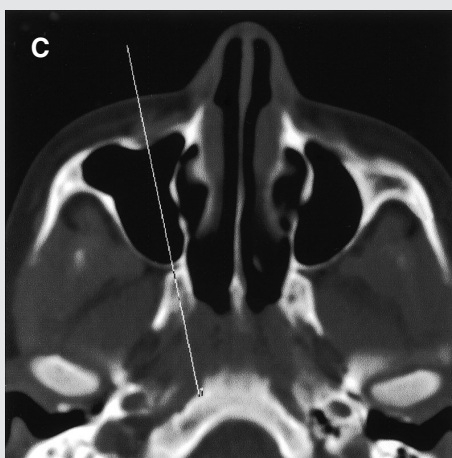


Fig. 2. CT-skanning. A,C: Visende beliggenheden af to parallelle, parasagittale rekonstruktionssnit gennem højre sinus maxillaris. B,D: Parasagittale rekonstruktionssnit visende et knogleseptum i bunden af højre sinus maxillaris.

Fig. 2. CT-scanning. A, C: Illustrating the position of two parallel, parasagittal reconstructive sections through the right maxillary sinus. B, D: Parasagittal reconstructive sections demonstrating an osseous septum at the bottom of the right maxillary sinus.



CT-skanningen viste sinus maxillaris opdelt i flere mindre accessoriske sinusrecesser af knoglesepta, hvilket ikke fremgik af panoramaoptagelsen.

Panoramaradiografi resulterer i en todimensional gengivelse af kæberne, hvor anatomiske variationer i sinus maxillaris ikke fremstilles optimalt. *Krennmair et al.* viste at konventionel røntgenoptagelse af kæberne var utilstrækkelig i 22% af tilfældene mhp. en fuldstændig præcis radiografisk fremstilling af knoglesepta i sinus maxillaris (4).

### English summary

*Bone septa in the maxillary sinus. An unusual radiographic presentation*

Maxillary sinus septa represent an anatomic variation with an incidence varying between 14% and 33%. The septa may divide the caudal part of the maxillary sinus into multiple compartments. The septa may even be complete, dividing the maxillary sinus in smaller accessory sinus recesses. In the present report, an unusual radiographic presentation of bone septa in the maxillary sinus, simulating the radiographic appearance of epithelium-lined cysts, is presented in a fourteen-year-old boy.

### Litteratur

1. Underwood AS. An inquiry into the anatomy and pathology of the maxillary sinus. *J Anat Phys* 1910; 44: 354-69.
2. Krennmair G, Ulm C, Lugmayr H. Maxillary sinus septa: incidence, morphology and clinical implications. *J Craniomaxillofac Surg* 1997; 25: 261-5.
3. Velásquez-Plata D, Hovey LR, Peach CC, Alder ME. Maxillary sinus septa: A 3-dimensional computerized tomographic scan analysis. *Int J Oral Maxillofac Implants* 2002; 17: 854-60.
4. Krennmair G, Ulm GW, Lugmayr H, Solar P. The incidence, location, and height of maxillary sinus septa in the edentulous and dentate maxilla. *J Oral Maxillofac Surg* 1999; 57: 667-71.
5. Ulm CW, Solar P, Krennmair G, Matejka M, Watzek G. Incidence and suggested surgical management of septa in sinus-lift procedures. *Int J Oral Maxillofac Implants* 1995; 10: 462-5.

### Forfattere

*Thomas Jensen*, tandlæge, og *Troels Bille Folkmar*, administrerende over-tandlæge

Kæbekirurgisk Afdeling, Viborg-Kjellerup Sygehus

*Elisabeth Buus Lund*, overlæge

Billeddiagnostisk Afdeling, Viborg-Kjellerup Sygehus