

ABSTRACT

Retinerede og ektopisk lejrede hjørnetænder ses ofte hos børn og unge, og diagnosticeringen af disse bør udgøre en vigtig del af de obligatoriske undersøgelser i børne- og ungetandplejen.

Denne oversigtsartikel redegør for forekomsten af retinerede og ektopisk lejrede hjørnetænder samt belyser de forskellige årsager, der kan føre hertil. I artiklen beskrives også forskellige komplikationer, der kan ses i forbindelse med retinerede og ektopiske hjørnetænder. En af de hyppigste komplikationer er resorption af rødderne på nabotænderne. Det er derfor vigtigt, at de ektopiske hjørnetænder diagnosticeres i tide, så risikoen for komplikationer kan mindskes ved rettidig behandling.

Den kliniske undersøgelse gennemgås, samt hvilke risikofaktorer man skal være særligt opmærksom på. Er der tvivl om hjørnetændernes beliggenhed, bør undersøgelsen suppleres med røntgenoptagelser.

EMNEORD impacted teeth | maxillary canines | ectopic tooth eruption | lateral tooth resorption



Henvendelse til førsteforfatter
MIA SØNDERGAARD
mia_sondergaard@hotmail.com

Retinerede maksillære permanente hjørnetænder – ætiologi og diagnostik

MIA SØNDERGAARD, cand.odont., Randers Kommunale Tandpleje

SVEN ERIK NØRHOLT, klinisk professor, overtandlæge, ph.d. Afdeling for Tand-, Mund- og Kæbekirurgi, Aarhus Universitetshospital

► Accepteret til publikation den 30. april 2018

Tandlægebladet 2018;122;xxx-xxx

M

ED UNDTAGELSE AF TREDJE MOLAR

er hjørnetænderne i overkæben de hyppigst forekommende retinerede tænder og kræver derfor stor opmærksomhed fra børnetandlægen (1,2).

Denne artikel udgør den første af to omhandlende retinerede og ektopisk lejrede hjørnetænder. Formålet med artiklen er ved gennemgang af

den foreliggende litteratur at skabe en oversigt over forekomsten, ætiologien samt diagnostikken af retinerede hjørnetænder i overkæben. Anden artikel vil indeholde interceptive behandlingsmuligheder samt diskutere og gennemgå de forskellige kirurgiske teknikker.

EPIDEMIOLOGI

Retinerede tænder er forklaret som en fejl i tanderuptionen, således at tanden ikke er kommet på plads i tandbuen indenfor dens normale eruptionsperiode (3). Ektopi betyder forkert lejring og vil dermed kunne føre til, at tanden kommer ud af stilling (4). Efter tredje molar er de oftest forekommende retinerede og ektopisk lejrede tænder hjørnetænderne i overkæben med en forekomst i populationen på 1-3 % (5-7). De forekommer hyppigere hos kvinder – 2-3 gange oftere end hos mænd (2,6,8,9). I 8-10 % af tilfældene forekommer de bilateralt (6,10). Kronen på hjørnetanden kan være placeret enten palatinalt, midt i processus alveolaris eller facialt for tandbuen. Et flertal af studier viser, at kronen i ca. 85 % af tilfældene er placeret palatinalt (1,7,8,10-12).

ÆTIOLOGI

Ætiologien bag retinerede hjørnetænder er uklar. For at forstå den unormale udvikling, som resulterer i retinerede og ektopisk

Eruptionsvejen for en permanent hjørnetand

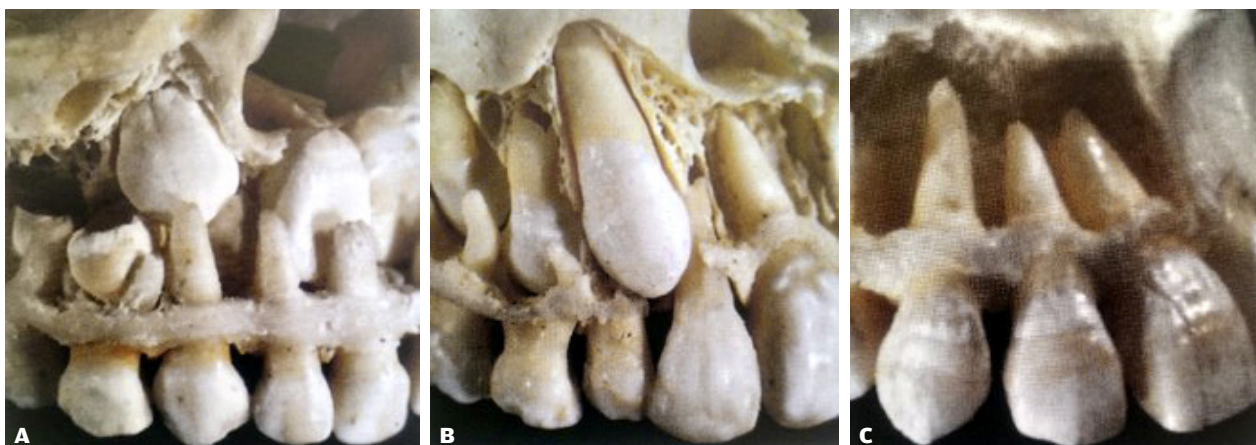


Fig. 1. Billederne viser eruptionsvejen for den normalt erupterende permanente hjørnetand. **A.** Kronen på den permanente hjørnetand er i starten beliggende palatinalt for den primære hjørnetands rodspids. **B.** Under eruptionen har den permanente hjørnetand tæt kontakt med roden på den laterale incisiv, hvor hjørnetanden samtidig er kommet facialt for den primære hjørnetand. **C.** Den permanente hjørnetand på plads i tandbuen (14).

Fig. 1. The photos show the pathway for the normally erupting permanent canine. **A.** Initially the crown of the permanent canine is placed palatal to the apex of the primary canine. **B.** During the eruption, the permanent canine is in close contact with the root of the lateral incisor, and at the same time the permanent canine is placed buccally to the primary canine. **C.** The permanent canine in its right place.

The Ugly Duckling-stadiet samt den spontane opretning

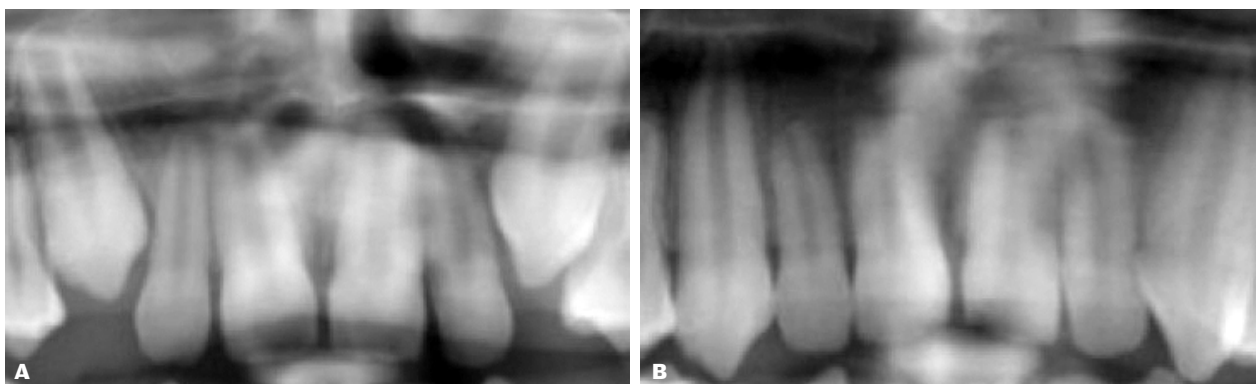


Fig. 2. A. Billedet viser en 11-årig dreng i "The Ugly Duckling"-stadiet. **B.** Samme dreng er nu blevet 15 år, og der er sket en spontan opretning af de laterale incisiver, efter hjørnetænderne er kommet på plads i tandbuen.

Fig. 2. A. The picture shows an 11-year-old boy in "The Ugly Duckling" stage. **B.** Same boy at the age of 15 years. A spontaneous alignment of the lateral incisors has occurred after the eruption of the permanent canines.

lejrede hjørnetænder, er det vigtigt først at forstå, hvordan den normale eruptionsvej er. Hjørnetændernes lange eruptionsvej starter ved bunden af orbita, og der er ca. 22 mm til deres slutposition i tandbuen (9,11,13). I 6-7-årsalderen er hjørnetandens krone færdigmineraliseret og ligger på højde med bunden af næsehulen. På dette tidspunkt er kronen placeret palatinalt for rodspidsen af den primære hjørnetand (Fig. 1A) (14).

Under eruptionen har hjørnetanden en mesial frembrudsretning, indtil den møder roden på den laterale incisiv. Her er hjørnetanden i tæt kontakt med roden, og det ser ud til, at den

bruger denne som en guidende faktor for at finde den korrekte plads i tandbuen (Fig. 1B) (14). På dette stadie ses de laterale incisiver ofte at kippe let distalt, og dette stadie kaldes også for "The Ugly Duckling" (Fig. 2A).

Når hjørnetænderne er kommet længere i eruptionen, vil der dog ofte af sig selv ske en opretning af de laterale incisiver (Fig. 1C og Fig. 2B). Grundet denne lange og komplicerede eruptionsvej skal der ikke ske meget forstyrrelse, før eruptionsretningen kan ændres drastisk for de erupterende hjørnetænder. ▶

I litteraturen fremføres forskellige teorier om årsagen til retinerede og ektopisk lejrede hjørnetænder. Nogle forfattere er tilhængere af "The Guidance Theory" og mener, at retinerede og ektopiske hjørnetænder skyldes generelle eller lokale faktorer.

De generelle faktorer kan være endokrine sygdomme, febersygdomme, D-vitaminmangel eller forårsaget af bestråling (11).

Ofte er det dog de lokale faktorer, der er årsag til retinerede hjørnetænder. Disse faktorer kan være:

- Pladsmangel
- Små eller manglende laterale incisiv
- Blokering af frembrud
- Impaktering af centrale incisiv
- Lokale patologiske forhold
- Andet

Disse lokale faktorer gennemgås i det følgende afsnit.

Pladsmangel

Pladsmangel kan virke som den mest åbenlyse årsag til retinerede og ektopiske hjørnetænder. Flere studier viser da også, at der for retinerede hjørnetænder, der er placeret facialt for tandbuen, er en sammenhæng mellem pladsmangel og ektopisk frembrud (11). Dette er dog ikke tilfældet for de palatinalt lejrede hjørnetænder. Et studie har vist, at 85 % af de palatinalt retinerede hjørnetænder havde sufficient plads til frembrud (11). Et andet studie har tæt på samme resultat. Her så man på den transversale plads målt mellem de første præmolarer samt mellem de første molarer. De sammenlignede med tandbuen

størrelse hos en kontrolgruppe, der havde normalt placerede hjørnetænder i overkæben, og fandt ingen signifikant forskel. De konkluderede derfor, at pladsmangel ikke var grund til ektopisk frembrud for de palatinalt placerede hjørnetænder (15).

Små eller manglende laterale incisiv

Flere studier har vist en sammenhæng mellem agenesi af en lateral incisiv og ektopisk eruption af hjørnetænderne. En teori er, at der ved taptænder eller mangel på de laterale incisiv samtidig mangler en guidende faktor for eruptionsretningen af hjørnetænderne (16,17). Et studie har undersøgt sammenhængen mellem laterale incisiv samt de palatinalt lejrede hjørnetænder. Resultatet blev, at der kun var normale laterale incisiv i halvdelen af tilfældene, hvorimod den anden halvdel enten havde agenesi eller små laterale incisiv (17) (Fig. 3).

Blokering af frembrud

Kan forekomme pga. overtallige tænder eller odontomer, som direkte blokerer for frembruddet af hjørnetænderne (Fig. 4).

Litteraturen beskriver også tilfælde, hvor første præmolar er eruperet med en rotation, således at den ene rod bliver roteret direkte ind i den eruperende hjørnetands eruptionsvej og dermed forhindrer frembruddet (9) (Fig. 5). Endelig kan der forekomme translokation, hvor nabotænder bytter plads.

Impaktering af centrale incisiv

Det er ikke kun den direkte blokering af hjørnetænderne, der kan føre til retention. Blokering af frembruddet af en central

Små laterale incisiv samt ektopisk lejrede hjørnetænder

CRANEX D

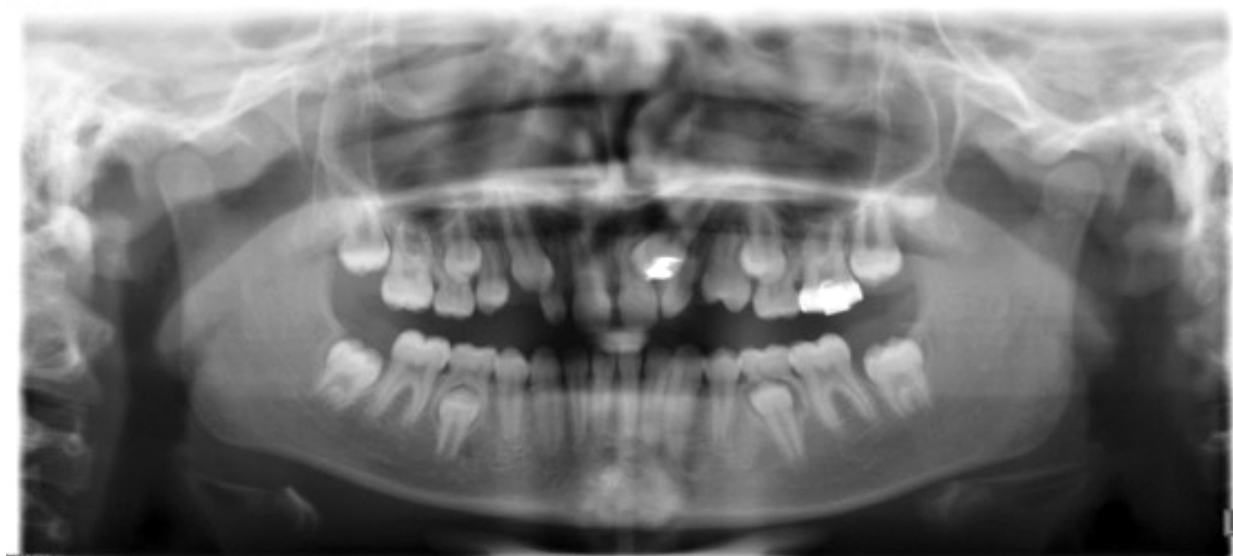

Fig. 3. Panoramaoptagelsen viser en 10-årig pige med små laterale incisiv i forbindelse med en retineret 3+ samt ektopisk lejret +3.

Fig. 3. A 10-year-old girl with small lateral incisors in relation to an impacted right canine and an ectopically placed left canine.

Odontom regio 3+

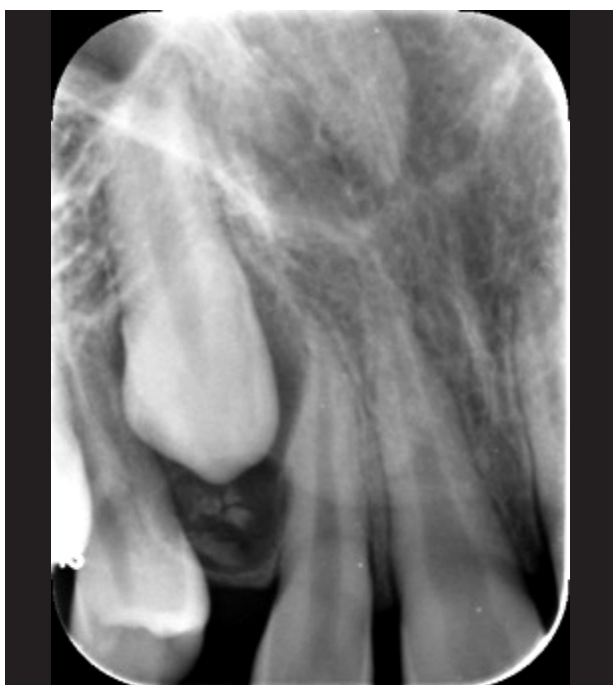

Fig. 4. Billedet viser en 13-årig dreng med en retineret 3+ grundet et odontom.

Fig. 4. A 13-year-old boy with an impacted permanent canine caused by an odontoma.

klinisk relevans

Med undtagelse af tredje molar er permanente hjørnetænder i overkæben de hyppigst forekommende retinerede tænder. Denudering af disse udgør derfor en stor del af de kirurgiske behandlinger foretaget i børne- og ungdomstandplejen.

Det er vigtigt, at de diagnosticeres tidligt, så komplikationer som fx rodresorption af nabotænder undgås. Det anbefales, at der allerede fra niårsalderen palperes efter retinerede hjørnetænder i overkæben, og er man i tvivl, bør man supplere den kliniske undersøgelse med røntgenoptagelser.

Diagnosticeres retinerede eller ektopiske hjørnetænder tidligt, kan interceptiv behandling iværksættes, fx i form af ekstraktion af de primære hjørnetænder. Opdages de først senere, er der ofte behov for både kirurgisk og ortodontisk behandling.

incisiv kan også have betydning herfor. Et studie har vist, at i tilfælde af unilaterale retinerede centrale incisiver kunne der samtidig ses en høj forekomst af retinerede hjørnetænder i samme side (18). Undersøgelsen fandt, at hvis den ene centrale incisiv var retineret, var forekomsten af en retineret hjørnetand i samme side 41,3 %, hvorimod forekomsten i modsatte side kun var 1,6 % (15). ▶

Blokering af hjørnetandens frembrud

CRANEX D

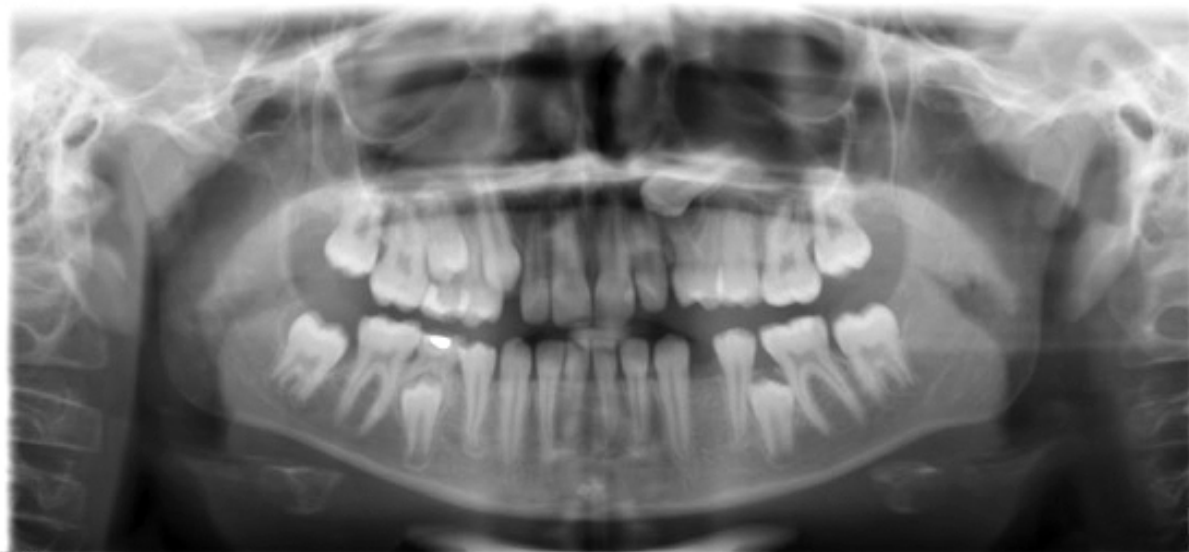

Fig. 5. Panoramaaoptagelsen viser en 13-årig dreng med en roteret +4. Den ene rod fra +4 blokerer for frembruddet af +3 og har resulteret i ektopi af denne.

Fig. 5. A 13-year-old boy with a rotated 24. One of the roots from 24 is blocking the eruption pathway of the permanent canine, causing it to be in an ectopic position.

Forstørret tandfollikel på +3

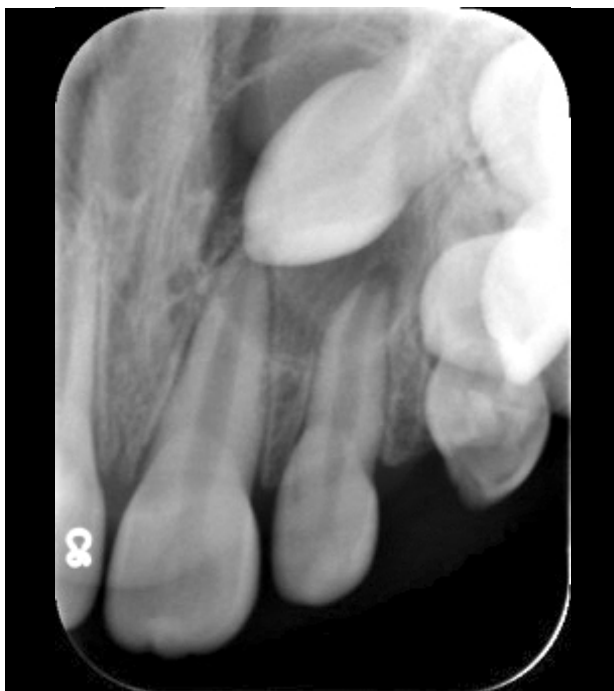

Fig. 6. Billedet viser en forstørret tandfollikel samt ektopisk lejret +3 på en 11-årig pige. Follikulær cyste obs pro.

Fig. 6. The radiograph shows an enlarged dental follicle and an ectopically placed canine on an 11-year-old girl. Cystis Follicularis obs pro.

Ekstern rodresorption på 2+

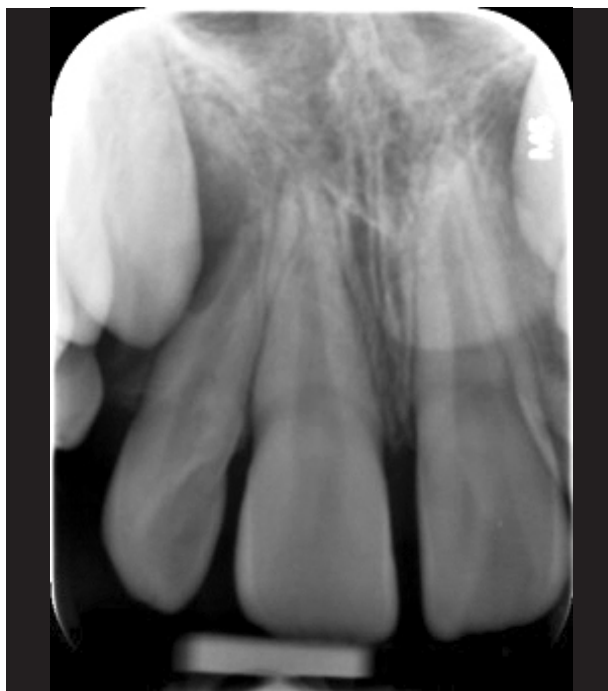

Fig. 7. Billedet viser ekstern rodresorption uden pulpainvolvering på den apikale 1/3 af roden på 2+.

Fig. 7. The radiograph shows root resorption at the apical third on the lateral incisor without involvement of the pulp.

Lokale patologiske forhold

I nogle tilfælde udvikler tandfolliklen omkring den eruperende hjørnetand sig til en follikulær cyste. Her kan det hydrostatiske tryk i cysten overvinde eruptionskræfterne og hermed resultere i en standset eruption og i nogle tilfælde føre til placering af hjørnetanden (Fig. 6) (9).

Litteraturen beskriver også tilfælde, hvor kronisk periapikal parodontitis på primære hjørnetænder kan føre til ændret eller standset eruption af den permanente hjørnetand (9).

Andet

Andre lokale faktorer kan være ankylose, traume, dilaceration af rødderne samt læbe-gane-spalte.

GENETISKE ASPEKTER

Nogle forfattere mener, at ektopiske og retinerede hjørnetænder skyldes arvelige og genetiske faktorer og understreger kønsforskellen i forekomsten, som peger mod en genetisk årsag (19). Denne teori udfordres dog med det argument, at i genetisk betinget retention er bilateral forekomst reglen frem for undtagelsen, og som nævnt tidligere forekommer retinerede hjørnetænder kun bilateralt i 8-10 % af tilfældene (6). Dette synspunkt bakkes op af andre forfattere, der påpeger, at hvis det skyldes genetiske årsager, bør man ved énæggede

tvillinger finde flere tilfælde af retinerede hjørnetænder ved begge tvillinger (9). De beskriver et studie, som har testet denne hypotese, men der blev kun fundet retinerede og ektopiske hjørnetænder hos begge tvillinger i to ud af syv par (20).

Flere studier viser, at op til 33 % af patienter med palatinalt retinerede hjørnetænder samtidig har agenesi af andre tænder (13,19,21). Derudover er det vist, at hos patienter med agenesi af de laterale incisiver er der samtidig 2,4 gange større risiko for at se retinerede hjørnetænder (6,9,17). Dog er der stadig uklarhed om, hvorvidt den manglende eller lille laterale incisiv er en lokal faktor, der forårsager palatinalt displacerede hjørnetænder, eller om det er en genetisk faktor (22).

KOMPLIKATIONER

En velkendt komplikation til retinerede og ektopiske hjørnetænder er ekstern rodresorption på nabetænderne og særligt på den laterale incisiv (Fig. 7 og Fig. 8). Prævalensen for ekstern rodresorption af de laterale incisiver er fundet op til fire gange højere ved kvinder end ved mænd (2,23).

I et studie omfattende 210 retinerede hjørnetænder fandt man vha. CBCT-scanninger, at der i 27,2 % af tilfældene var rodresorption på de laterale incisiver og i 23,4 % af tilfældene på de centrale incisiver. Derudover kunne man på CBCT-scanningerne se, at i 94 % af tilfældene var den retinerede hjørnetand

i tæt kontakt med incisiverne (10). Et andet studie har tæt på samme resultat. Her undersøgte man vha. CT-scanninger 156 ektopiske hjørnetænder samt 58 normalt erupterende hjørnetænder. De fandt, at 93 % af de ektopiske hjørnetænder var i tæt kontakt med de laterale incisiver, og for de normalt erupterende var det 49 % (1).

Som nævnt tidligere kan udvikling af cyster også være en komplikation til retinerede hjørnetænder. En normal størrelse af tandfolliklen er ca. 2-3 mm. Ses tandfolliklen at blive større end 5 mm, er der sandsynligvis tale om en follikulær cyste (24). Et studie har undersøgt 210 ektopisk lejrede hjørnetænder og fandt, at størrelsen af tandfolliklen på hjørnetanden i 12,8 % af tilfældene var 3,2-6,7 mm, hvilket var indikation på, at der kunne være tale om cysteformation (10). I en anden undersøgelse sammenlignede man størrelsen på tandfolliklen på hjørnetænder samt den eksterne resorption på lateralincisiverne. Her fandt man, at tandfolliklen i 23 % af tilfældene var over 3 mm, hvor der samtidig var observeret ekstern rodresorption. For lateralincisiverne uden eksterne rodresorptioner kunne der ses forstørrede tandfollikler på hjørnetænderne hos 24 %. De konkluderede derfor, at størrelsen på tandfolliklen ikke er en risikofaktor for ekstern rodresorption, men kan dog stadig være af betydning for udvikling af ektopi (2). Andre studier fandt heller ingen sammenhæng mellem størrelsen af tandfolliklen samt tilstedeværelsen af ekstern resorption på de laterale incisiver (12,23).

DIAGNOSTIK

Overvågning af hjørnetænderne allerede fra en tidlig alder er vigtig, så de retinerede og ektopisk lejrede hjørnetænder kan diagnosticeres, og risikoen for komplikationer kan nedsættes ved rettidig behandling. Sundhedsstyrelsens retningslinjer skriver: "Tilsvarende bør barnets sædvanlige tandlæge ved de regel-

mæssige undersøgelser allerede fra ca. niårsalderen udvise særlig agtpågivenhed omkring lejring og frembrud af hjørnetænder med henblik på tidlig diagnostik og interceptiv behandling i relation til ektopi af disse" (25). Dog kan det være svært at diagnosticere disse i blandingstandsættet, da hjørnetænder i overkæben kan være svære at palpere. Et studie har vist, at i 85 % af tilfældene kan de hverken palperes facialt eller palatinalt (23). Derfor er det vigtigt at være opmærksom på andre faktorer, som kan ses i forbindelse med ektopisk lejrede hjørnetænder. Den kliniske undersøgelse af hjørnetænderne bør bestå af en visuel inspektion, palpation og en røntgenundersøgelse på indikation (12,13,23). Derudover bør man i anamnesen spørge ind til agenesier i familien grundet de laterale incisivers betydning for udvikling af ektopiske hjørnetænder.

Den kliniske undersøgelse indeholder en grundig inspektion af hjørnetandsregionerne. Her ses efter en bule sv.t. beliggenheden af de permanente hjørnetænder. Derudover skal der ses efter asymmetri i fældningen af de primære hjørnetænder samt asymmetri i frembruddet af de permanente hjørnetænder. Går der mere end seks måneder imellem frembruddet af de to hjørnetænder, skal det få alarmklokkerne til at ringe (13). Det er også væsentligt at holde øje med hældningen af de laterale incisiver. Selvom det er normalt, at de kipper let distalt i blandingstandsættet, kan udtalt distal kipning indikere, at det er hjørnetanden, der ligger og presser uhensigtsmæssigt på roden af den laterale incisiv (13). Udover ovennævnte er der en række okklusionsforstyrrelser, der også bør føre til ekstra opmærksomhed på hjørnetænderne. En undersøgelse har fundet en sammenhæng mellem ektopiske hjørnetænder samt okklusionsforstyrrelser som: ankylose og infraokklusion af primære molarer, agenesi af permanente præmolarer samt ektopiske permanente første molarer (26). Andre forfattere understøtter også tesen om at udvise ekstra agtpågivenhed over for ▶

Alvorlig resorptionsskade på 2+ forårsaget af ektopisk 3+

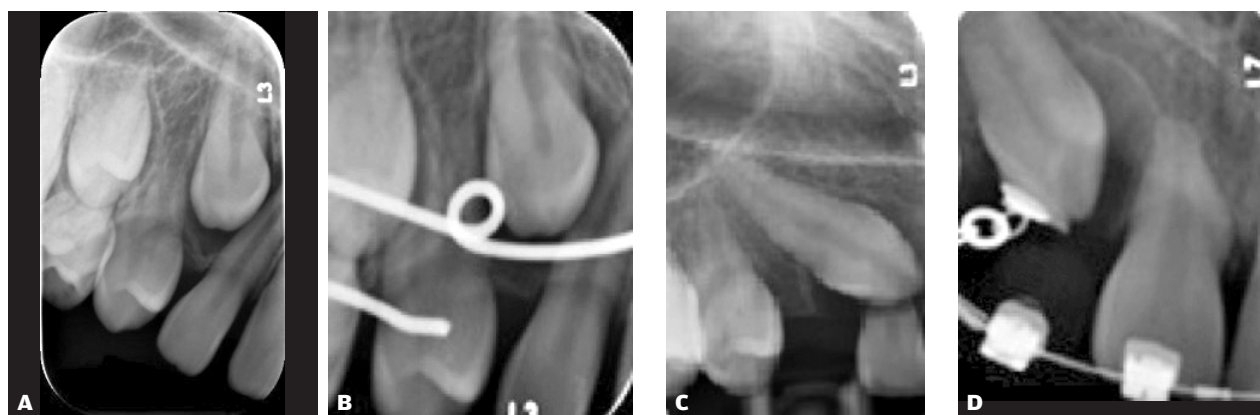


Fig. 8. **A** viser 3+ med mesial eruptionsretning. Der er ingen synlige tegn på rodresorption på 2+. **B** er et røntgen taget 10 måneder senere. Patienten har fået fast apparatur, så der kan skabes plads til frembrud af 3+. **C** er taget efter yderligere 8 måneder og viser rodresorption af hele roden på 2+. **D** viser, at 2+ er fjernet og 3+ nedføres på dennes plads vha. kædetræk.

Fig. 8. **A** shows 13 with a mesial eruption pathway. There are no signs of root resorption of 12. **B.** 10 months after. The patient is now in orthodontic treatment, so space can be gained to the eruption of 13. **C.** 8 months further, and severe root resorption of 12 has occurred. **D.** 12 has been extracted and 13 is led down using traction.

hjørnetænderne, når der tidligere har været registreret ektopiske permanente førstemolarer. Et studie fandt, at i 23,3 % af tilfældene, hvor der var sket resorption på incisiverne grundet ektopiske hjørnetænder, havde der tidligere også været resorptioner på én eller begge primære andenmolarer grundet ektopiske permanente førstemolarer (27).

Hjørnetænderne kan palperes ca. 1-1,5 år før frembrud, og kan der derfor ikke palperes en bule, efter barnet er 10 år, er det en god indikation for, at hjørnetanden er retineret eller ektopisk lejret (5,11,28). Er man i tvivl, om hjørnetænderne ligger uhensigtsmæssigt, kan man supplere sin undersøgelse med røntgenoptagelser. En undersøgelse omfattende 3.000 børn fra 10-15 år fandt, at der i 7 % af tilfældene var behov for at supplere den kliniske undersøgelse med en røntgenundersøgelse for at kunne bestemme beliggenheden af hjørnetænderne (12).

Den radiologiske undersøgelse bruges til at lokalisere placeringen af den retinerede hjørnetand. Her kan bruges ortopantomogram, lateral cefalometri, periapikale optagelser, CT- og/eller CBCT-scanninger. Grundet den større stråledosis ved CT- og CBCT-scanninger skal disse foretages på specifik indikation. Det er indiceret, hvis det tænkes, at det vil gøre en forskel i be-

handlingsplanlægningen, fx hvis der på panorama- og/eller intraorale optagelser ses overlappende nabotænder eller andre strukturer (29). Det er dog også nyttigt i tilfælde, hvor det skal afklares, om der er sket resorption af den laterale incisiv eller for at give den præcise lokalisering af den retinerede tand samt dens relation til nabostrukturer.

Vha. periapikale optagelser kan man være i stand til at afgøre den korrekte facio-palatinale position af den retinerede hjørnetand i 92 % af tilfældene (7,12). Dette kan gøres vha. SLOB-reglen. Kort fortalt: Der tages to periapikale optagelser med forskellig projektionsvinkling af røntgentubus. Billederne sammenlignes, og der vælges et referencepunkt på billedet, og den retinerede tand bliver relateret til dette punkt. Hvis tanden synes at følge tubus' retning, er tanden lokaliseret lingvalt (**Same-Lingual, Opposite-Buccal**) (Fig. 9).

Diagnosticeres en ektopisk lejret hjørnetand i klinikken, skal den videre behandlingsplanlægning foregå i et tæt samarbejde med en specialtandlæge i ortodonti. Her skal der ses på muligheder for interceptiv behandling, og evt. kan kirurgisk og ortodontisk behandling komme på tale. Dette vil blive belyst i anden del om retinerede hjørnetænder i overkæben. ♦

M0-optagelse af +3.

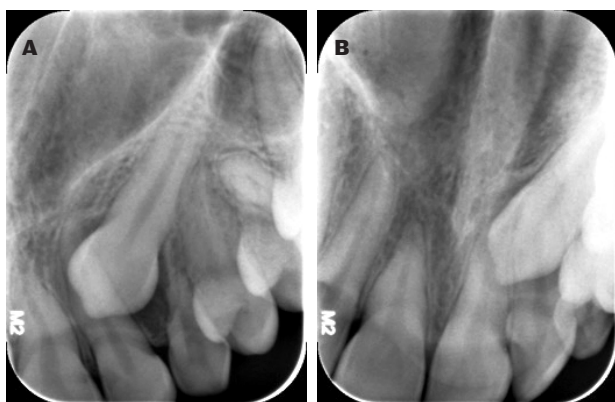


Fig. 9. A viser en periapikal optagelse af +3, taget lige på +3. **B** viser en periapikal optagelse af samme tand, men med tubus i en mesial position. Ved at sammenligne de to optagelser kan man se, at +3 rykker sig med tubus' retning og er derfor placeret palatinalt (**Same-Lingual**).

Fig. 9. A is a periapical radiograph of the canine taken straight on the canine. **B** shows the periapical radiograph of the same canine, but with the beam in a more mesial position. By comparing the two radiographs, it is seen that the canine moves in the same direction as the beam, and the canine is therefore palatally positioned (**Same-Lingual**).

FAKTABOKS

Indikation for røntgen

- 1) Der er asymmetri ved palpation af de permanente hjørnetænder i højre og venstre side.
- 2) Der ses udtalt forskel i eruptionen af hjørnetanden mellem højre og venstre side.
- 3) Hjørnetænderne kan ikke palperes, og okklusionsudviklingen er lang.
- 4) Den laterale incisiv er langt i eruptionen eller udviser tegn på udtalt distal kipning.

På baggrund af en stor undersøgelse foretaget af 505 børn anbefales det at supplere den kliniske undersøgelse med røntgen, når én eller flere af disse punkter er opfyldt (5).

IMPACTED MAXILLARY PERMANENT CANINES – AETIOLOGY AND DIAGNOSTICS

Impacted and ectopically placed canines are often seen with children and the diagnosis hereof should be an important part of the clinical examinations in pediatric dentistry.

This article looks into the prevalence of impacted and ectopically placed canines and describes the etiology. It also looks into different complications related to impacted and ectopi-

cally placed canines. A frequent complication is root resorption of adjacent teeth. For this reason, an early identification of ectopically positioned permanent canines is important, as timely treatment may reduce the complications significantly. The article describes the clinical examination along with the risks that require special attention. In cases of doubt as to the location of the permanent canines, clinical examinations may be supplemented by radiographic recordings.

LITTERATUR

- Ericson S, Kuroi PJ. Resorption of Incisors After Ectopic Eruption of Maxillary Canines: A CT Study. *Angle Orthod* 2000;70:415-23.
- Ericson S, Kuroi J. Resorption of maxillary lateral incisors caused by ectopic eruption of the canines. A clinical and radiographic analysis of predisposing factors. *Am J Orthod Dentofacial Orthop* 1988;94:503-13.
- Hupp J, Ellis E, Tucker M. Contemporary Oral and Maxillofacial Surgery, 5th ed. St. Louis Mo.: Mosby Elsevier, 2008;153.
- Proffit W, Sarver D, Fields H. Contemporary Orthodontics, 4th ed. London: Elsevier, 2007;139.
- Ericson S, Kuroi J. Longitudinal study and analysis of clinical supervision of maxillary canine eruption. *Community Dent Oral Epidemiol* 1986;14:172-6.
- Bishara SE. Impacted maxillary canines: A review. *Am J Orthod Dentofacial Orthop* 1992;101:159-71.
- Ericson S, Kuroi J. Radiographic assessment of maxillary canine eruption in children with clinical signs of eruption disturbance. *Eur J Orthod* 1986;133-40.
- Smith B, Stewart K, Liu S et al. Prediction of orthodontic treatment of surgically exposed unilateral maxillary impacted canine patients. *Angle Orthod* 2012;82:723-31.
- Becker A, Chaushu S. Etiology of maxillary canine impaction: A review. *Am J Orthod Dentofacial Orthop* 2015;148:557-67.
- Liu D, Zhang W, Zhang Z et al. Localization of impacted maxillary canines and observation of adjacent incisor resorption with cone-beam computed tomography. *Oral Surg Oral Med Oral Pathol Oral Radiol Endod* 2008;105:91-8.
- Jacoby H. The etiology of maxillary canine impactions. *Am J Orthod* 1983;84:125-32.
- Ericson S, Kuroi J. Radiographic examination of ectopically erupting maxillary canines. *Am J Orthod Dentofacial Orthop* 1987;91:483-92.
- Richardson G, Russell KA. A review of impacted permanent maxillary cuspids-diagnosis and prevention. *J Can Dent Assoc* 2000;66:497-501.
- Andreasen JO, Petersen JK, Laskin DM. Textbook and color atlas of tooth impactions 1st Ed. Copenhagen: Munksgaard. 1997;126.
- Langberg BJ, Peck S. Adequacy of maxillary dental arch width in patients with palatally displaced canines. *Am J Orthod Dentofacial Orthop* 2000;118:220-3.
- Jacobs SG. The impacted maxillary canine. Further observations on aetiology, radiographic localization, prevention/interception of impaction, and when to suspect impaction. *Aust Dent J* 1996;41:310-6.
- Becker A, Smith P, Behar R. The incidence of anomalous maxillary lateral incisors in relation to palatally-displaced cuspids. *Angle Orthod* 1981;51:24-9.
- Chaushu S, Zilberman Y, Becker A. Maxillary incisor impaction and its relationship to canine displacement. *Am J Orthod Dentofacial Orthop* 2003;124:144-50.
- Peck S, Peck L, Kataja M. The palatally displaced canine as a dental anomaly of genetic origin. *Angle Orthod* 1994;64:249-56.
- Camilleri S, Lewis CM, McDonald F. Ectopic maxillary canines: segregation analysis and a twin study. *J Dent Res* 2008;87:580-3.
- Baccetti T. A controlled study of associated dental anomalies. *Angle Orthod* 1998;68:267-74.
- Burden DJ, Mullally BH, Robinson SN. Palatally ectopic canines: Closed eruption versus open eruption. *Am J Orthod Dentofacial Orthop* 1999;115:634-9.
- Ericson S, Kuroi J. Incisor resorption caused by maxillary cuspids. A radiographic study. *Angle Orthod* 1987;332-46.
- White S, Pharoah M. Oral Radiology, 6th ed. St. Louis Mo.: Mosby Elsevier. 2009;348.
- SUNDHEDSSTYRELSEN. Sundhedsstyrelsens vejledning nr. 9278 af 10. maj 2004 om retningslinjer for omfanget af kravene til børneog ungdomstandpleje.
- Bjerklin K, Kuroi J, Valentin J. Ectopic eruption of maxillary first permanent molars and association with other tooth and developmental disturbances. *Eur J Orthod* 1992;14:369-75.
- Becktor KB, Steiniche K, Kjaer I. Association between ectopic eruption of maxillary canines and first molars. *Eur J Orthod* 2005;27:186-9.
- Orton HS, Garvey MT, Pearson MH. Extrusion of the ectopic maxillary canine using a lower removable appliance. *Am J Orthod Dentofacial Orthop* 1995;107:349-59.
- Matzen LH, Wenzel A. Cone Beam CT-undersøgelse af børnepatienter. *Tandlægebladet* 2015;119:1048-57.