

Videoradiografisk undersökning av svalgfunktion under tal och sväljning

Eva Levring Jäghagen

Att ha ett svårförståeligt tal är ett socialt handikapp som kan misstolkas som att individen har en intellektuell funktionsnedsättning. Sväljningssvårigheter som aspiration med hosta och risk för kvävning, kan i värsta fall vara livshotande men också socialt och fysiskt handikappande eftersom måltiden är viktig såväl i det sociala umgänget som för nutrition.

Svalget (farynx) utgör förbindelsen mellan näsa och mun till struphuvudet (larynx) och matstrupen (esofagus). Farynx är därmed delaktig i de livsuppehållande funktionerna andning och sväljning samt under tal, hostning, kräkning och kväljning. Farynx-dysfunktion kan ge avvikande tal, sväljningssvårigheter, snarkning, sömnapné och kan i värsta fall leda till kvävning.

Videoradiografisk undersökning är en viktig del vid bedömning av avvikelser i farynx funktion under tal och sväljning samt som underlag för val av behandlingsstrategi. Bariumsulfatbaserad kontrastmedel används vid undersökningarna för att visualisera mjukvävnaderna i farynx under tal samt som bolus vid bedömning av tugg- och sväljningsfunktion.

Svalget

Svalget (farynx) utgör förbindelsen mellan näshåla och munhåla till struphuvudet (larynx) och matstrupen (esofagus). Farynx är därmed delaktig i de livsuppehållande funktionerna andning och sväljning. Genom farynx måste luft respektive föda turas om att passera för att luft inte ska hamna i magen och ännu viktigare, för att föda inte ska hamna i luftvägen. Farynx är aktivt under tal, hostning, kräkning och kväljning och har således en komplex funktion som kräver koordination av en mängd muskler och nerver. Farynx består av mjukvävnad, innerst slemhinna, utanför den en muskelhinna och ytterst ett bindvävsskikt. Farynx delas in i nasofarynx (även benämnt epifarynx), orofarynx och hypofarynx (även benämnt laryngofarynx) (Fig. 1).

Farynxdysfunktion

Farynxdysfunktion innebär att man har en störd eller avvikande funktion i farynx. Dysfunktion kan orsakas av nervskador, störd muskelfunktion, morfologiska avvikelser, patologisk tillväxt, operationsdefekter och strålbehandling. Exempel på detta är efter stroke och skalltrauma, vid gomspalt och andra kraniofaciala defekter, vid oral och faryngeal cancer samt som komplikation efter tumörbehandling.

Om vävnaderna i farynx kollapsar helt eller delvis under sömn kan det leda till andningshinder, med andningsuppehåll eller snarkning som följd. Farynxdysfunktion kan också medföra felsväljning så att föda hamnar i luftvägen eller ge påverkan på talfunktionen med klangavvikelser och svårförståeligt tal som följd. Symtomgivande farynxdysfunktion kan således vara mycket besvärande, ofta handikappande och i värsta fall livshotande.

Talfunktion

Talet produceras med hjälp av utandningsluften som modifieras av stämbanden och talröret. Talröret består av strukturerna ovanför stämbanden; i larynx, farynx, munhålan och näskaviteten. När artikulatorerna, dvs. läppar, underkäke, tunga, mjuka gommen (velum), farynx och larynx, är i rörelse under tal förändras klangen och resonansen. Det är dessa strukturer och deras rörelse man vill följa i en undersökning av talfunktionen.

Velofarynxsfinktern utgörs av velum och farynx posteriora och laterala väggar, sfinktern ligger i nivå med palatinalplanet. Vid normal funktion lyfter velum bakåt och uppåt mot nasofarynx. Samtidigt rör sig farynx laterala väggar in mot medellinjen och velum, och den posteriora väggen rör sig oftast framåt och möter velum (1) (Fig. 2 och 3). Vid

normal funktion sluter sig således sfinktern som en penningpung (Fig. 4).

Velofarynxinsufficiens – Vid *velofarynxinsufficiens* läcker luft upp genom velofarynxsfinktern som normalt ska täta upp mot näsan vid uttal av orala ljud, dvs de ljud där allt tryck

ska komma ur munnen. De flesta ljud i svenska språket är orala utom /m/ /n/ och /ng/ som är nasala. Velofarynxinsufficiens beror vanligen på anatomiska och strukturella avvikelser, nervskador eller störd muskelfunktion (2).

En annan orsak till nasalt luftläckage kan vara att det föreligger en öppning i gommen mellan mun- och näshåla, så kallad oronasal fistel, beroende på en gomspalt som inte slutits eller på en läkningsdefekt efter slutning av gomspalt (3).

Videoradiografisk undersökning av talfunktion – Videoradiografisk undersökning av velofarynxfunktionen under tal introducerades av Skolnick (1969)(1). Det är inte möjligt att göra en fullständig undersökning av velofarynxsfinkterns funktion kliniskt varför en röntgenundersökning är ett nödvändigt komplement (4). Optimalt är att undersökningen och bedömningen utförs i samarbete mellan radiolog och logoped (5,6).

Den videoradiografiska undersökningen innebär att man i röntgengenomlysning följer rörelserna i munhåla och svalg under funktion (Fig. 5). Undersökningen spelas in på videofilm. Patienten sitter upprätt med stöd för huvudet. För att göra det möjligt att avbilda mjukvävnaderna i munhåla och svalg tillförs flytande bariumsulfatkontrastmedel via näsan med bollspruta (Fig. 6) Kontrasten fäster

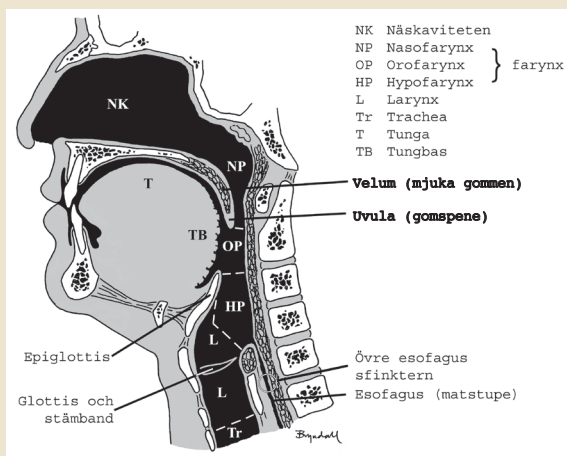


Fig. 1. Schematisk bild som illustrerar farynx och angränsande strukturer i sagittalplanet.

Fig. 1. Sagittal view of the pharynx and adjacent structures

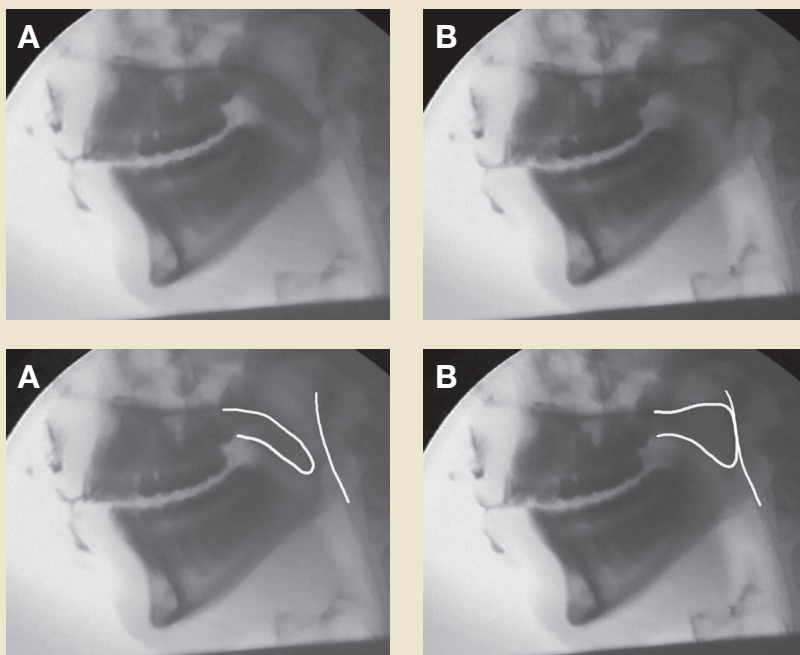


Fig. 2. Videoradiografisk undersökning i lateral projektion av patient med normal talfunktion. (A) Velum i vilande läge. (B) God velofaryngeal slutning under tal. Velum sluter med bred kontakt mot den bakre svalgväggen. Vit markering visar konturen på velum och den bakre svalgväggen. Material som tar upp mycket strålning, t.ex. ben och kontrastmedel, tecknar sig mörkare i bilden vid genomlysningundersökning.

Fig. 2. Lateral video-radiographic view of a patient with normal speech function. (A) The velum in rest position. (B) Velopharyngeal closure during speech, the velum makes an extensive contact with the posterior pharyngeal wall. White line marks the velum and the posterior pharyngeal wall. Radiopaque material, i.e. bone and contrast media is depicted dark in the videoradiograph.

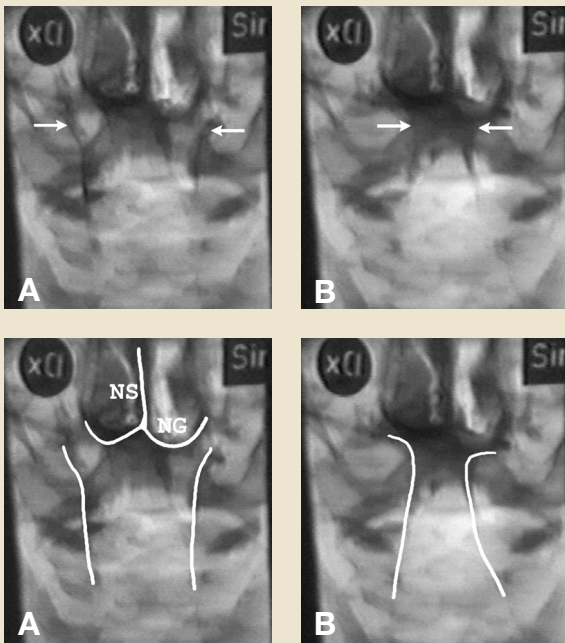


Fig. 3. Videoradiografisk undersökning i frontal projektion. Normal funktion hos tandlös patient. (A) Farynx sidoväggar i vilande läge. (NS) Nässkiljevägg, (NG) näsgolv. (B) Farynx sidoväggar deltar i slutningen av velofarynxsfinktern under tal. Väggarna har rört sig medialt åt för att möta ett höjt velum.

Fig. 3. Posteroanterior video-radiographic view of an edentulous patient with normal speech function. (A) The lateral pharyngeal walls in rest position. (NS) Septum nasi, (NG) inferior border of the nose. (B) The lateral pharyngeal walls during speech function with velopharyngeal closure. The pharyngeal walls have moved medial and made contact with the elevated velum.

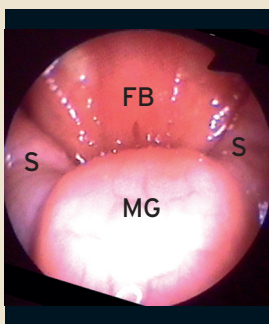


Fig. 4. Bild från fiberskopisk undersökning av velofarynxsfinkterns funktion. Patient med normal sluten velofarynxsfinkter under tal. Velum (MG) har höjt sig med en tydlig musculus uvulae och når fram till farynx bakvägg (FB), farynx sidoväggar (S) har rört sig medialt och sluter mot velum bilateralt.

Fig. 4. View of a nasoendoscopic examination of velopharyngeal function. Patient with normal velopharyngeal closure during speech. The velum (MG) is elevated with a prominent musculus uvulae, and has made contact with the posterior pharyngeal wall (FB). The lateral pharyngeal walls (S) have moved medial and have also made contact with the velum.

väl och kan därmed uttappetsera mjukvävnaderna som ska undersökas.

Vid videoradiografisk undersökning av talfunktion är det viktigt att patienten använder sin optimala förmåga att uttala ord och ljud för att möjliggöra en korrekt bedömning av funktionen som underlag för fortsatt behandling. Patienten får uttala standardiserade ljud och fraser, både nasala och orala. Dels orala ljud som kräver att luftflödet stoppas i munnen; ex. /p, t, k/ och dels ljud som kräver att luftflödet passerar genom munnen med friktion ex. /f, s, c/ samt ljud som produceras långt fram ex. /p/ respektive långt bak i munnen ex. /k/. Exempel på ljud och fraser; /ma:ma:ma// pi:pi:pi//ka:ka:ka//mamma och mimmi//en kopp kaffe//idag är det tisdag//pippi åker polisbil/. Ibland behöver ljud och fraser modifieras under pågående undersökning på grund av att patienten använder kompensatoriska strategier under tal som sätter sfinktern helt eller delvis ur funktion och försvårar en korrekt bedömning av den optimala funktionen (7). Då är logopedens närvaro och kompetens vid undersökningen av avgörande betydelse för en god diagnostik.

Projektioner – För att få en fullständig bild av velofarynxsfinkterns funktion undersöks patienten i olika projektioner. Variationer av och antal projektioner har beskrivits och diskuterats (8-10). En internationell grupp av forskare har tagit fram rekommendationer för standardiserad utvärdering av velofarynx (11). Konklusionen var att nasofiberskopi samt videoradiografisk undersökning i minst två projektioner, frontal och sidoprojektion, bör ingå i utredning av talfunktion.

Patienterna kommer på remiss från öron-, näs-, och halsläkare, foniatrer eller logoped. Vid postoperativa kontroller remitterar även plastikkirurg. I Sverige utförs undersökningen på en handfull sjukhus. Till Oral diagnostisk radiologi, Norrlands universitetssjukhus i Umeå, remitteras patienter från hela Norrlandsregionen.

Patienterna är oftast barn, många i förskoleålder. Många tillhör organiserad sjukvård på grund av t.ex. syndrom eller gomspalt. Om så inte är fallet är det oftast föräldrarna alternativt distriktssköterskan på barnvårdscentralen (BVC) som uppmärksammar en klangavvikelse och barnet remitteras till logoped- eller öron-, näs- och halsmottagning. Barn i skolåldern remitteras från skolhälsovården eller vårdcentralen.

Om man som allmäntandläkare möter patienter som besväras av svårförståeligt tal och som inte har blivit utredda bör rekommendationen vara att uppsöka BVC eller skolhälsovård för remiss till logoped- eller öron-, näs- och halsmottagning.

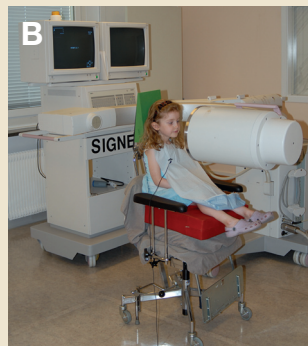
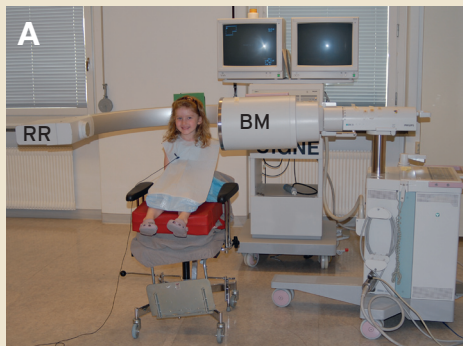

Fig. 5. Den videoradiografiska utrustningen inställd för undersökning i sidoprojektion (A) och i frontalprojektion (B). Röntgenrör (RR). Bildmottagare (BM). Bilden är arrangerad.

Fig. 5. Video-radiographic equipment positioned for examination in lateral projection (A) and in posteroanterior projection (B). X-ray tube (RR). Image intensifier (BM).

Även vuxna kan drabbas av velofarynxinsufficiens i samband med neurologiska skador som stroke eller på grund av vävnadsdefekter efter exempelvis tumöroperation.

Interdisciplinär bedömning – Vid utredning av talfunktion görs en gemensam interdisciplinär bedömning av odontologisk radiolog, logoped och foniatör. Utredningen inleds med videoradiografi följt av nasofiberskopisk undersökning. Bedömningen av undersökningarna görs gemensamt och behandlingsalternativ diskuteras. Beroende på fynd och tidigare behandling kan remiss skickas för ställningstagande till behandling med t.ex. talkorrigerande operation hos plastikkirurg eller för talträning hos hemortens logoped. Många av patienterna som remitteras har dock redan genomgått talträning utan önskat resultat, oftast på grund av att morfologiska eller neurologiska förutsättningar för normal velofarynxfunktion inte finns.

Bedömning av talfunktion och fynd vid röntgenundersökning – I sidoprojektion (Fig. 2) kan mjuka gommens rörelse och anatomi följas i förhållande till svalgets anatomi och rörelse. Man gör en bedömning av mjuka gommens förmåga att höja sig och om den är tillräckligt lång för att kunna nå och sluta mot svalgets bakre vägg. Storlek på eventuell insufficiens kan bedömas (Fig. 7). Om en oronasal fistel i gommen föreligger bör den täckas för bedömning av optimal velofarynxsfinkterfunktion.

Mjuka gommen kan teckna sig med två konturer i sidoprojektion om musculus uvulae saknas eller är bristfällig anatomiskt eller funktionellt. Adenoidens (körteln bakom näsan) storlek och tonsillernas inverkan på sfinkterfunktionen i sagittalplanet bedöms. Om adenoiden bidrar till slutning eller minskar insufficiensen (Fig. 8) kan ett öppet nasalt tal förvärras om adenoiden avlägsnas eller om den

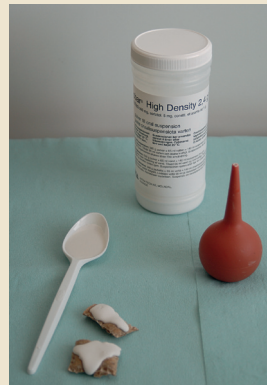

Fig. 6. Behållare med smakstätt bariumsulfatpulver att lösa i vatten för tillbländning av kontrastsuspension. Bollspruta som används när kontrast droppas via näskaviteten för uttappetsering av mjukvävnaderna i farynx för att underlätta bedömning av strukturernas rörelser. Sked med flytande kontrast som används vid undersökning av sväljningsfunktion av

flytande bolus. Hårt bröd med kontrast som exempel på fast bolus för undersökning av tugg- och sväljningsfunktion.

Fig. 6. Jar containing flavoured barium sulphate powder that can be mixed with water to a contrast media suspension. Rubber syringe for administration of contrast media through the nose to facilitate identification of the soft tissues in the pharynx and interpretation of the structures during function. Spoon with liquid contrast media used during examination of the swallowing function. Crisp bread with contrast media as an example of solid bolus for examination of chewing and swallowing function.

med åldern tillbakabildas. Stora tonsiller kan ligga mellan mjuka gommen och svalgets bakvägg och hindra slutning av sfinktern. Även läpparnas och tungans rörelse under tal kan bedömas i sidoprojektion.

I frontal projektion (Fig. 3) bedöms svalgets funktion, symmetri och nivå för den maximala rörligheten i sidoväggarna i förhållande till sfinkterplanet. Stora tonsiller som möts i medellinjen vid rörelse och som interfererar med sidoväggarnas rörelse i horisontalplanet (Fig. 9) kan diagnostiseras (12). Information om sidoväggarnas funktion är av betydelse för behandlingsplanering och prognosbedöm-

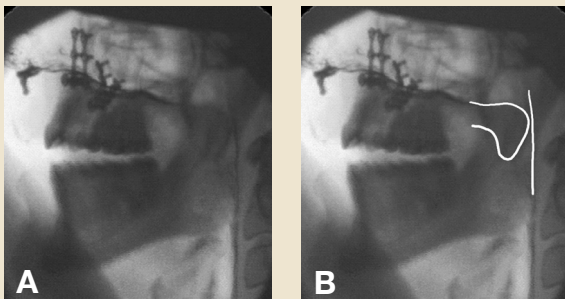


Fig. 7. Videoradiografisk undersökning av talfunktion i sidoprojektion. Mindre velofarynxinsufficiens. Velum når inte ända fram till den bakre svalgväggen efter att patienten genomgått Le Fort I-osteotomi med framflyttning av maxillan för att förbättra käkrelationerna. Följden har blivit ett hypernasalt tal.

Fig. 7. Lateral video-radiographic view of a patient with a minor velopharyngeal insufficiency. The velum can not reach the posterior pharyngeal wall as a result after a Le Fort I osteotomy with maxillary advancement, performed to improve malocclusion. The speech has become hypernasal.

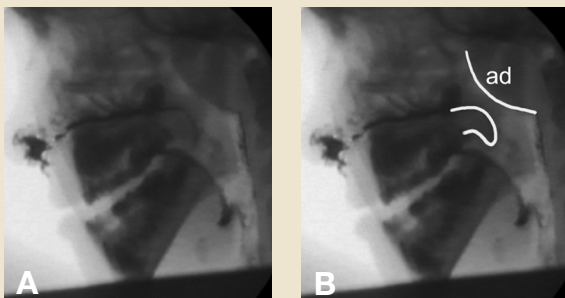


Fig. 8. Videoradiografisk undersökning av talfunktion i sidoprojektion. Patienten har en stor adenoid (ad) i nasofarynx och en mycket kort mjuk gom i förhållande till svalgdjupet. Om adenoiden avlägsnas eller tillbakabildas med åldern kan det leda till ett förvärrat hypernasalt tal.

Fig. 8. Lateral video-radiographic view of speech function. The patient has prominent adenoid tissue (ad) in nasopharynx. The velum has elevated but is short compared to the depth of the pharynx. In these patients, velopharyngeal insufficiency can increase after adenoidectomy or during adolescence as the adenoid tissue withdraws.

ning av eventuell plastikkirurgisk korrigerande av velofarynxsfinktern. Förutsättningen för att få ett bra resultat på talklangen av en velofarynxlambå (Fig. 10) ökar ju bättre sidoväggsaktiviteten i farynx är och bredden på lambån kan anpassas efter sidoväggsaktiviteten. Vid postoperativ undersökning bedöms om sidoväggarna når fram till lambån i frontal projektion.

Nasofiberskopi – De radiografiska undersökningarna i frontal och sidoprojektion bör kompletteras med undersökning av sfinktern uppifrån. I litteraturen beskrivs olika sätt att göra en sådan avbildning videoradiografiskt (8). Idag används dock vanligen nasofiberskopisk undersökning som utförs av foniatrer. Efter ytanesesi förs ett fiberskop in i näskaviteten ovanför den nedre näsmusslan (conchan) för att uppifrån kunna studera anatomi och sfinkterfunktion under tal (Fig. 11 och 12). Fynden vid nasofiberskopi kan vara insufficiens med luftläckage på grund av för kort eller dåligt fungerande mjuk gommen, dålig sidoväggsaktivitet, vävnadsdefekter, ojämn eller buktande adenoid mot vilken mjuka gommen inte kan sluta fullständig. Vid avsaknad eller bristfällig musculus uvulae har man en bristande funktion i mjuka gommen, en fåra kan ses centralt i mjuka gommen istället för en buktande muskel (Fig. 12A).

Vanligaste röntgenfynden vid velofarynxinsufficiens:

- Kort gom i förhållande till svalgdjupet,
- dålig rörlighet i gommen, den lyfter otillräckligt och sluter inte mot farynx bakvägg,
- dålig sidoväggsaktivitet i velofarynxsfinkterplanet, sidoväggarna når inte fram till mjuka gommen,
- förstörade tonsiller som hindrar gommen att nå bakväggen eller sidoväggarnas rörelse medialt,
- dubbla konturer i mjuka gommen som tecken på bristfällig eller avsaknad av m uvulae,
- mjuka gommen sluter mot ojämn adenoid med läckage som följd och
- kontrastbubblor upp i näskaviteten under tal, tecken på luftläckage.

Indikationer för undersökning – För att genomföra undersökningarna måste patienten kunna tala, kunna förstå instruktioner och säga efter samt kunna sitta stilla. Den videoradiografiska undersökningen är inte invasiv bortsett från kontrasten som appliceras via näsan. Vid nasofiberskopi måste nässlemhinnan bedövas och fiberskopet förs in i näsan vilket är mer krävande för patienten och förklarar varför den undersökningen görs sist.

Den vanligaste indikationen för att göra en videoradiografisk undersökning av talfunktionen är att patienten lider av hypernasalt tal, det vill säga öppet nasalt tal, alltså att luft läcker ut genom näsan under tal på grund av velofarynxinsufficiens. Dialektalt förekommer nasalt tal också men detta är av en något annan karaktär än hypernasalitet. Motsatsen till hypernasalt tal är hyponasalt tal, då luftpassagen genom näsan helt eller delvis är hindrad och det låter som om patienten är täppt i näsan. Hypernasalt tal kan diagnostiseras genom att lyssna, undersöka munhåla och svalg samt genom att hålla en spegel under näsan vid uttal av orala ljud då imma uppstår på glaset. Orsaken utreds sedan vid talundersökning.

En stor del av patienterna som undersöks har någon form av gomspalt med eller utan spalt i läppen och känen. Bland barn med olika former av LKG-defekt har 30-50 % talavvikelser (2) varav en stor del utgörs av velofarynxinsufficiens. Gomspalten kan sitta i hårda och mjuka gommen men kan också vara begränsad till den mjuka gommen. Vid submukös gomspalt ses ibland endast en delad uvula och en slemhinnetäckt spalt i mjuka gommens medellinje (Fig. 13) där det saknas muskulatur. I dessa fall kan som regel ett hak palperas i hårda gommen. Så kallad ockult gomspalt är svår att diagnostisera då uvulan är hel och det inte är någon tydlig spalt under slemhinnan i mjuka gommen utan bara finns brister i muskulaturen. Funktionen i gommen kan då vara påverkad med velofarynxinsufficiens som resultat. Denna typ av gomspalt diagnostiseras som regel först vid talutredning med nasofiberskopi.

En annan indikation för undersökning är postoperativ kontroll efter talkorrigerande kirurgi.

Kirurgisk behandling och postoperativ kontroll – Om tonsillerna är förstörade och interfererar med sfinkterns funktion bör dessa avlägsnas först innan övrig talkorrigerande kirurgi. Bristande slutning av velofarynxsfinktern kan korrigeras genom muskelplastik med gomförlängning. Vid muskelplastik förlängs mjuka gommen för att räkna till för slutning av velofarynxsfinkten. Talet kan också korrigeras med en mjukvävnadsbrygga i form av en lambå som fälls upp i medellinjen i den bakre svalgväggen och fästes i mjuka gommen (figur 10). Vid gomplastik förlängs mjuka gommen för att räkna till för slutning av velofarynxsfinktern. Efter lambåoperation ska luft fortsatt kunna passera bilateralt om lambån för näsandning, vilket kan kontrolleras fiberskopiskt vid postoperativ undersökning. Patienten kan drabbas av hyponasalitet och snarkbesvär nattetid om passagen är trång. Om resultatet på talklangen inte är optimalt kan lambåns läge i förhållande till sfinktern bedömas

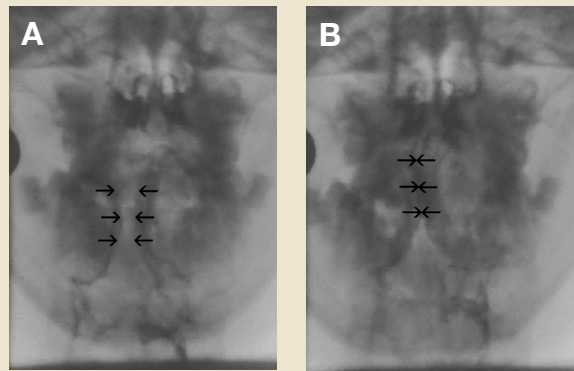


Fig. 9. Videoradiografisk undersökning av talfunktion i frontal projektion. Patienten har stora tonsiller (A) som möts i medellinjen under tal (B) och hindrar optimal funktion av farynx sidoväggar i velofarynxsfinkterplanet. Här kan tonsillektomi bota ett hypernasalt tal.

Fig. 9. Posteroanterior video-radiographic view of speech function. The patient has enlarged tonsils (A) that make contact in the midline during speech and restrain the lateral pharyngeal walls from closing the Velopharyngeal sphincter. In such cases tonsillectomy can cure hypernasality.

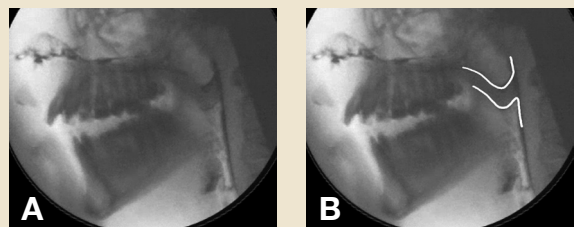


Fig. 10. Videoradiografisk undersökning av talfunktion i sidoprojektion. Patienten med velofarynxinsufficiens som behandlats med velofarynxlambå. En mjukvävnadsbrygga har fällts upp från farynx bakvägg och fästes i i velum. Luft kan passera bilateralt om lambån för näsandning. För optimal velofarynxfunktion ska farynx sidoväggar sluta an mot lambån under tal.

Fig. 10. Lateral video-radiographic view of speech function. The patient has been treated with a velopharyngeal flap due to velopharyngeal insufficiency. A soft tissue flap from the posterior pharyngeal wall has been attached to the velum and has formed a bridge in the midline. Air can pass bilateral to the flap in order to enable nasal airflow. For optimal velopharyngeal function the lateral pharyngeal walls shall make contact with the flap as they move medial during speech, in order to close the velopharyngeal sphincter.

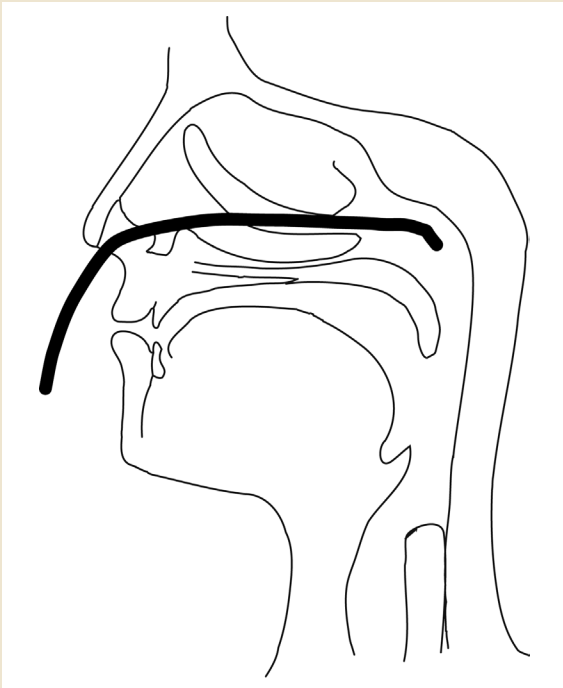


Fig. 11. Schematisk bild av fiberskopets läge i näsan vid undersökning av velofarynxfunktion.

Fig. 11. Schematic drawing of the location of the endoscope when assessing velopharyngeal function.

både fiberskopiskt och videoradiografiskt, liksom att farynx sidoväggar når fram till lambån under tal samt att lambån inte hindrar velums höjning, vilket kan inträffa om lambån fäster lågt i farynx bakvägg. Vid fynd kan reoperation bli aktuell. Ett annat mindre vanligt förekommande operativt ingrepp är utbyggnad i farynx bakvägg genom att teflon, silicon eller brosk appliceras under slemhinnan i sfinkternivå för att förbättra möjligheten för mjuka gommen att nå bak till farynx bakvägg.

Övriga behandlingsmetoder – Om patienten inte tidigare kunnat kooperera vid eller inte har fått talträning samt om morfologiska och funktionella förutsättningar för slutning av velofarynxsfinktern bedöms finnas, rekommenderas remiss till logoped för talträning.

Patienter som saknar muskelaktivitet på grund av neuromuskulär sjukdom eller efter resektion av tumör kan behandlas med gomplatta. Gomplattan kan byggas ut bakåt och uppåt och fungera som obturator för att sluta större vävnadsdefekter eller ha en gomlyftande funktion av mjuka gommen. Behandling med biofeedback kan också användas hos patienter med viss funktion. Patienten får se sfinkterns funktion med hjälp av fiberskop när de frambringar olika ljud och kan på så vis hitta sin maximala kapacitet.

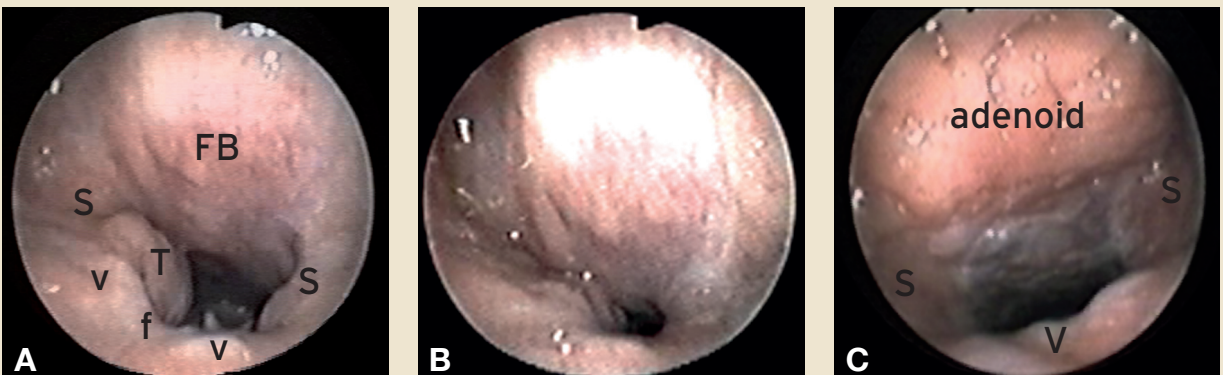


Fig. 12. Fiberskopisk undersökning av velofarynxsfinktern. Bild A och B patient med velofarynxinsufficiens. Vilande (A); farynx bakvägg (FB), velum (v) med fåra (f) på grund av bristfällig musculus uvulae som skulle ha fyllt fåran, farynx sidovägg (S), högra tonsillen (T). Under talaktivitet (B) med bristfällig slutning centralt i sfinktern i anslutning till fåran. Bild C Patient med adenoid vävnad i farynx bakvägg.

Fig. 12. View of a nasoendoscopic examination of velopharyngeal function. A and B; Patient with velopharyngeal insufficiency. In rest position; the posterior pharyngeal wall (FB), velum (v) with a furrow (f) due to lack of uvular muscle that would normally have filled out the central part of the velum, the lateral pharyngeal walls (S), the right tonsil (T). During speech (B) with an insufficiency in the centre of the sphincter associated with the furrow. C; A patient with adenoid tissue in the nasopharynx.

Stråldos

De flesta talundersökningar utförs på barn. Barn är mer känsliga för röntgenstrålning än vuxna och det är därför extra viktigt att begränsa dosen. En genomsnittlig videoradiografisk undersökning av talfunktionen ger ett energiupptag som motsvarar att man befinner sig i den genomsnittliga bakgrundsstrålning som var och en av oss kontinuerligt utsätts för, under knappt en dag (13).

Undersökningen motiveras av att diagnostiken i de allra flesta fall leder till någon form av åtgärd som förbättrar patientens talklang och underlättar dennes möjligheter att kommunicera med tal.

Undersökningen utförs som nämnts ofta på patienter med gomsplatt eller andra medfödda kraniofaciala defekter. Dessa patienter utsätts för många röntgenundersökningar tidigt i livet. Som vid all röntgenundersökning ska man därför kritiskt värdera motiven för varje undersökning.

Sväljningsfunktion

Sväljningen kan delas in i tre faser. Den orala, den faryngeala och den esofageala (14).

1. Den orala fasen är viljestyrd. Här prepareras tuggan (bolus) genom bearbetning och tillförsel av saliv, varefter bolus formas och förs bakåt i munnen till svalget för att sväljningsreflexen ska utlösas, normalt i nivå med de främre gombågarna.

När sväljningsreflexen utlösts är sväljningen inte längre viljestyrd. Reflexen kan också utlösas när bolus berör andra områden; mjuka gommen och olika områden i svalget och larynx. Det senare för att vi ska kunna svälja ner föda, saliv, maginnehåll, nässekret eller liknande som kommit in i svalget utan att passera gombågarna eller utan att sväljningsreflexen utlösts.

När sväljningsreflexen utlöses upphör tuggning och andning medan bolus passerar svalget, detta för att undvika att mat och dryck hamnar i luftstrupen (aspiration).

2. Den faryngeala fasen (Fig. 14). Bolus passerar genom svalget på 0.5-1.5 sekund. När bolus passerar in i svalget och sväljningsreflexen utlösts höjer sig mjuka gommen och velofarynxsfinktern sluts för att undvika att bolus ska åka upp i näsan. En peristaltisk våg startar och pressar bolus nedåt i svalget. Struphuvudet (larynx) höjs och struplocket (epiglottis) sänker sig och skyddar ingången till larynx så att bolus inte ska penetrera in i luftvägen. Det viktigaste skyddet för luftvägen är dock stämband som sluts medan bolus passerar svalget. När bolus når den övre sfinktern i matstrupen, den övre esofagussfinktern, öppnar den sig så att bolus kan passera ner i matstrupen.

3. Den esofageala fasen. Sedan bolus passerat den övre esofagussfinktern för en långsammare peristaltisk våg bolus genom matstrupen till magsäcken.

Videoradiografisk undersökning av oral och faryngeal sväljningsfunktion – Undersökning av sväljningsfunktion med stillbilder på djur beskrevs första gången 1898, inte långt efter att röntgenstrålningen upptäckts (1895), och på människa 1927 (14). Undersökning av sväljningsfunktion med cine-radiografi fick spridning under 1950-talet. Idag används huvudsakligen videoradiografi som ger upp till 70 gånger mindre dos (15). Inom odontologisk radiologi undersöks den orala och faryngeala fasen av sväljningsfunktionen samt den övre esofagussfinktern. Vid sväljningsbesvär (dysfagi) där det inte kan uteslutas att symtomen härrör från esofagus, ska undersökningen inkludera den esofageala fasen av sväljningen som kräver den medicinska radiologens kompetens. Andra avbildningsmetoder som dator-tomografi, ultraljud, magnetresonansundersökningar och nuklear medicinska metoder kan också vara aktuella vid undersökning av sväljningsfunktion.

Vid videoradiografisk undersökning av sväljningsfunk-

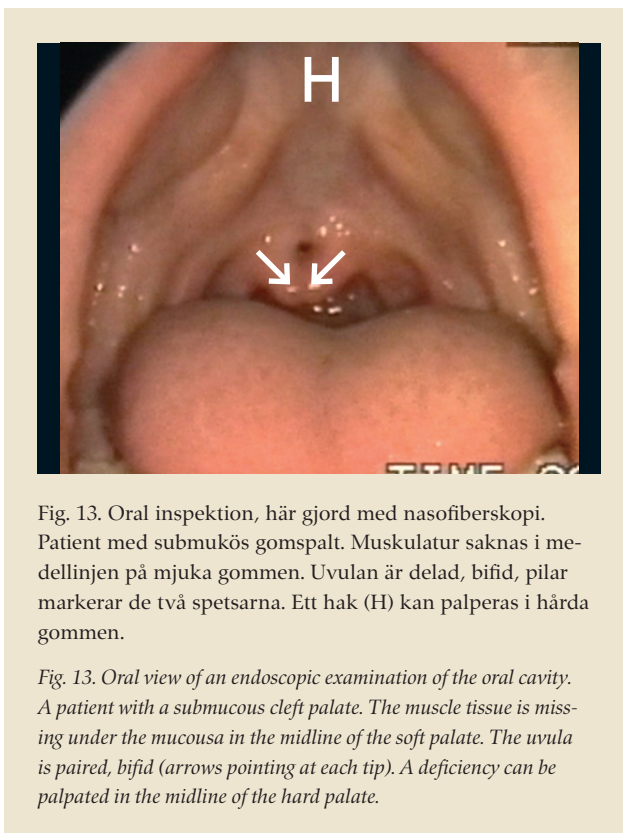


Fig. 13. Oral inspektion, här gjord med nasofiberskopi. Patient med submukös gomsplatt. Muskulatur saknas i medellinjen på mjuka gommen. Uvulan är delad, bifid, pilar markerar de två spetsarna. Ett hak (H) kan palperas i hårda gommen.

Fig. 13. Oral view of an endoscopic examination of the oral cavity. A patient with a submucous cleft palate. The muscle tissue is missing under the mucosa in the midline of the soft palate. The uvula is paired, bifid (arrows pointing at each tip). A deficiency can be palpated in the midline of the hard palate.

Fig. 14. Normal faryngeal sväljning.

Förkortningar: (MG) Mjuka gommen, (B) Bolus, (E) Epiglottis, (L) Larynx, (ÖES) Övre esofagussfinktern.

a. När bolus passerar in i farynx utlöses sväljningsreflexen, tuggning och andning upphör, mjuka gommen höjer sig och hindrar bolus att läcka upp i näsan.

b. Propagationsvägen, peristaltiken, för bolus ner genom farynx. Epiglottis faller sig och hindrar bolus från att läcka in i larynx.

c. Bolus fortsätter genom farynx. Epiglottis är fälld som skydd för larynx. Den övre esofagussfinktern är nu öppen så bolus kan fortsätta ner genom esofagus.

d. När bolus har passerat farynx sänker sig mjuka gommen och epiglottis höjer sig till ursprungsläget.

e. Övre esofagussfinktern är sluten och andningsvägen är öppen igen.

Bilden publiceras med tillstånd från Acta Otolaryngologica (24) där den tidigare publicerats.

Fig. 14. Normal pharyngeal swallowing function.

Abbreviations: (MG) Soft palate, (B) Bolus, (E) Epiglottis, (L) Larynx, (ÖES) Upper oesophageal sphincter.

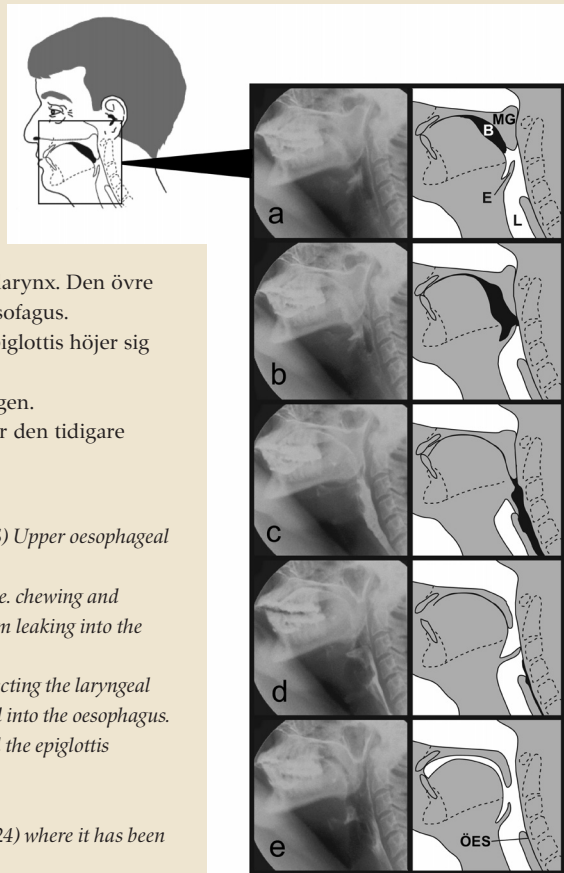
a. When the bolus (B) enters the pharynx, the swallowing reflex is elicited, i.e. chewing and respiration are inhibited and the soft palate elevates to prevent the bolus from leaking into the nasal cavity.

c. The Bolus proceeds through the pharynx. The epiglottis is folded thus protecting the laryngeal entrance. The upper oesophageal sphincter is open and the bolus can proceed into the oesophagus.

d. When the bolus has passed the pharynx, the soft palate (MG) relaxes and the epiglottis elevates.

e. The airway is re-established. The upper oesophageal sphincter is closed.

The illustration is published with permission from Acta Otolaryngologica (24) where it has been published.



tionen sväljer patienten kontrast under genomlysning. Undersökningen genomförs som regel i lateral och frontal projektion med patienten sittande i en upprätt position som känns bra vid sväljning. Utrustning och inställningar är, förutom något större strålfält, de samma som vid talundersökning (Fig. 5). Beroende på frågeställning kan andra vinklar och liggande position också vara aktuell, vilket dock inte berörs här. Som vid talundersökning uttappetseras mjukvävnaden i munhåla och svalg med adhererande bariumkontrast vilket underlättar identifieringen av de olika mjukvävnadsstrukturerna i området.

Beroende på frågeställning får patienten svälja kontrast med olika konsistens. Konsistensen kan varieras vid tillblandningen av kontrastmedlet eller genom att blanda kontrasten med olika typer av trögflytande och fast föda. Patienten får då tugga bolus och svälja ner den under genomlysning. Undersökningarna spelas in på videoband för att sedan eftergranskas. Bolus snabba passage genom farynx gör det nödvändigt att kunna granska filmen i slow

motion. Vid undersökning av patienter med kraftiga symtom där man vill hitta strategier för att patienten ska kunna svälja symtomfritt, bör undersökningen utföras i samarbete med logoped (16).

Normalt får patienten börja med att svälja en mindre mängd flytande kontrast (3-10 ml) beroende på frågeställning och symtom. Konsistensen är som tjock mjölk och den administreras normalt med sked. Patienten får sedan hålla bolus i munnen för bedömning av förmågan att kontrollera tuggan/bolus i munnen. Patienten uppmanas därefter att svälja och man kan då bedöma förmågan att initiera sväljning. Med denna procedur ser man också om eventuella operationsdefekter kontrastfylls och om bolus läcker in i farynx utan att sväljningsreflexen utlöses. Beroende på fynd testas sedan andra mängder och konsistens av bolus.

Vad undersöks? – Diagnostiken inkluderar bedömning av patientens boluskontroll, tuggfunktion, förmåga att initie-

ra sväljning, var sväljningsreflexen utlöses, hur många sväljningar som krävs för att svälja ner en normalstor bolus, velums slutning upp mot nasofarynx, epiglottis fällning, tiden för bolus att passera genom farynx, larynx och tungbenets höjning, den övre esofagussfinkterns öppning inklusive timing, koordination i händelseförloppet, bolus-residual i munhåla och svalg efter att sväljningen avslutats, penetration av bolus in i larynx och aspiration av bolus nedanför stämbanden.

Patienterna kan ha varierande grad av symtom, från lätta till kraftiga. Hos en patient med kraftiga besvär vill man, förutom att diagnostisera typ och grad av dysfunktion också få patienten att hitta bästa sättet att svälja genom att hitta strategier så patienten kan svälja och undvika symtom som aspiration. Hos patienter med lättare symtom vill man hitta orsaken och därför helst se den »sämsta sväljningen« (16). Det senare är inte lätt i en undersökningssituation, då patienter med lättare besvär ofta koncentrerar sig så sväljningen förlöper symtomfritt.

Indikationer för undersökning - Vanligaste indikationen är att patienten har symtom i samband med sväljning, dysfagi. Patienten kan också sakna tydliga subjektiva sväljnings-

symtom men besväras av upprepade lunginflammationer, hosta i samband med måltid och viktminskning.

Faryngeala sväljningsbesvär kan t.ex. bestå av felsväljning med aspiration av bolus som utlöser hostreflex. Hos patienter med neurologiska skador kan bolus läcka ner i trakea utan att hostreflexen utlöses, så kallad tyst aspiration. Aspiration kan leda till upprepade lunginflammationer och kvarstående ärrbildning i lungorna.

När patienten har tydliga kliniska aspirationssymtom är röntgenundersökningen inte nödvändig för att fastställa detta men genom att känna till vari dysfunktionen består kan lämplig behandlingsstrategi utformas (17).

Aspiration kan uppstå på grund av orofaryngealt känselbortfall. Förutom medfödda skador kan neurogena skador uppstå efter t.ex. stroke och skalltrauma eller på grund av sjukdom som långsamt progredierar (18). Skador kan också uppstå som komplikation efter operationer i munhåla och svalg eller efter strålbehandling (19,20-22). Att strålbehandling i sig kan leda till känselbortfall med risk för sväljningsbesvär är relativt ny kunskap (21, 23). Man har funnit neurogena skador i gommen hos patienter med sömnapné-syndrom (24) och i studier av sväljningsfunktion har vi funnit att sömnapné och snarkning är korrelerat till avvikande sväljningsfunktion, med eller utan symtom (25,26). Sannolikt är det de vibrationer och dragningar som uppstår i vävnaderna under snarkning och sömnapné som orsakar neurogena skador, vilket i sin tur kan leda till sväljningsdysfunktion.

Klumpkänsla i halsen, globuskänsla, kan också förorsakas av neurogena skador, ibland som en sensation utan att något finns i farynx eller angränsande område. Residual (Fig. 15), det vill säga att delar av bolus (vätska eller matrester) kvarstår i farynx efter att sväljningen avslutats, kan också ge globuskänsla. Hos patienter med neurogena skador i farynx kan bolus kvarstå utan att patienten känner av det. Då upprepar patienten alltså inte sväljningen eller försöker skölja bort matrester med dryck som personer med normal sensibilitet skulle ha gjort. Detta ökar risken för aspiration när andningen efter avslutat sväljning åter kommer igång. Zenker divertikel, pulsationsdivertikel, är en patologisk fickbildning som kan uppstå i anslutning till den övre esofagussfinktern på grund av m. krikofaryngeusspasm. I divertikeln kan bolus retineras. Bolus kan också retineras i sinus piriformis, recesserna intill den övre esofagussfinktern, om sfinktern sluter för tidigt eller om bolus rinner ner i farynx utan att sväljningsreflexen utlöses. Vidare kan bolus retineras i vallekulae, det vill säga fickorna bilateralt om epiglottis, samt på epiglottis om det höjer sig för tidigt innan hela bolus (fastare) hunnit passera

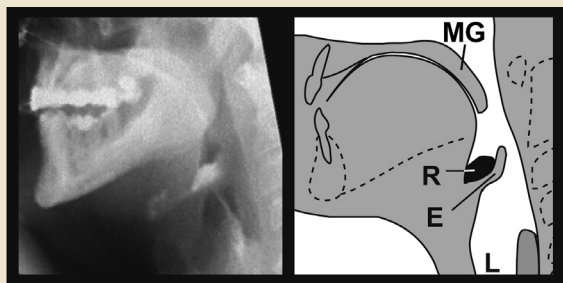


Fig. 15. Videoradiografisk undersökning av sväljningsfunktion i sidoprojektion. Residual, kvarstående bolus, i vallekulae och på epiglottis (E) efter att sväljningen avslutats. Mjuka gommen (MG) och velofarynxsfinktern sluter inte längre mot nasofarynx. Larynx (L) och därmed luftvägen, är öppen med risk för aspiration om patienten andas in hårt. Bilden publiceras med tillstånd från Acta Otolaryngologica (24) där den tidigare publicerats.

Fig. 15. Lateral videoradiographic view of swallowing function. Residual (R) (remnants of bolus) in the vallekulae and on the epiglottis (E) after the propagation wave has passed. The soft palate (SP) is relaxed and the entrance to the larynx (L) is open i.e. the airway is open with risk of aspiration should the patient inhale rapidly. The illustration is published with permission from Acta Otolaryngologica (24) where it has been published.

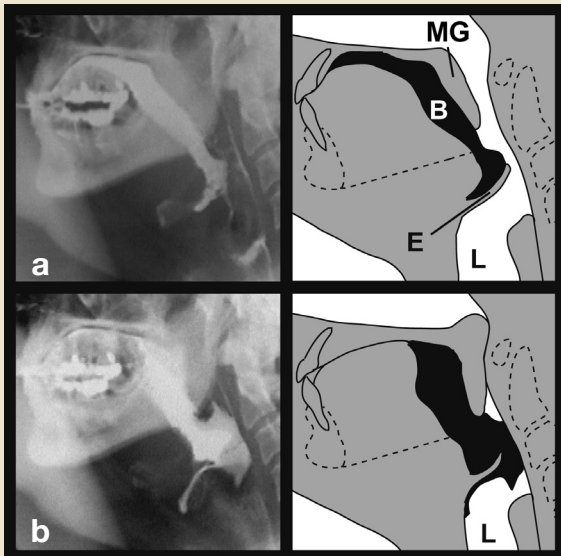


Fig. 16. Videoradiografisk undersökning av sväljningsfunktion i sidoprojektion. (a) Läckage av bolus in i farynx ner till epiglottisnivå (E) utan att sväljningsreflexen utlöses. Luftvägen är fortfarande öppen. (b) En liten mängd bolus (B) hinner läcka in i larynx (L) innan sväljningsreflexen utlöses. Bolus passerar dock tillbaka in i farynx när larynx höjs, ingen aspiration nedanför stämbanden sker således. Mjuka gommen (MG).

Bilden publiceras med tillstånd från Acta Otolaryngologica (24) där den tidigare publicerats.

Fig. 16. Lateral video-radiographic view of swallowing function. (a) Premature leakage of bolus (B) down to the level of epiglottis (E) without eliciting the swallowing function. The airway is still open. (b) A small amount of bolus enters the larynx (L) before the swallowing reflex is elicited. However, the bolus returns into pharynx as the larynx is elevated and there is no aspiration of bolus below the vocal cords. Soft palate (MG).

The illustration is published with permission from Acta Otolaryngologica (24) where it has been published.

förbi området. Residual kan också förekomma i operationsdefekter i munhåla och svalg, t.ex. efter canceroperationer.

Om patienten har funktionsstörningar på grund av känselbortfall eller vävnadsdefekter i mjuka gommen, gombågar eller munhåla kan bolus rinna ner i farynx utan att sväljningsreflexen utlöses. Det innebär att andningen inte avstannar samt att epiglottis inte faller sig och sluter ingången till larynx som därmed står öppet när bolus passerar in i farynx. Då finns en uppenbar risk för aspiration (Fig. 16, 17). Detsamma gäller om residual finns kvar i

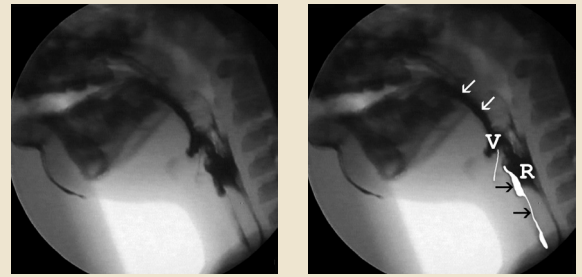


Fig. 17. Videoradiografisk undersökning av sväljningsfunktion i sidoprojektion. Läckage av bolus från munhålan in i svalget (vita pilar) och larynx utan att sväljningsreflexen utlöses. Aspiration ses med kontrast (svarta pilar) i larynx (struphuvud) och trakea (luftstrupe) nedanför stämbandsnivå. Vidare ses residual i valleculae (V) och sinus piriformis (R) som följd av dyskoordinerad sväljning. Luftvägen är öppen eftersom sväljningsreflexen inte utlösts.

Fig. 17. Lateral videoradiographic view of swallowing function. Premature leakage of bolus (white arrows) from the oral cavity, through pharynx and into larynx without eliciting the swallowing reflex. Aspiration, i.e. bolus below the vocal cords (black arrows) in larynx and trachea. Further, bolus residual in the piriform sinus (R) and the valleculae (V) as sequel following a dyscoordinated swallow of liquid bolus. Respiration is not inhibited.

svalget efter att sväljningen avslutats. När patienten börjar andas igen finns risk att bolus följer med ner i trakea (Fig. 15).

Nasal regurgitation, det vill säga att mat eller dryck läcker upp i näsan, kan bero på brister i velofarynxsfinktern. Patienter med hypernasalitet har dock inte alltid dessa sväljningssymtom vilket beror på att tal och sväljningsfunktionerna inte styrs på samma sätt centralt samt att muskelgrupperna som aktiveras delvis är olika.

Vanliga röntgenfynd vid oral och faryngeal sväljningsdysfunktion (27)

- Svårigheter att initiera sväljning när bolus förs bakåt i munhålan,
- dålig tungfunktion vid tuggning och sväljning,
- dålig boluskontroll i munhålan, kontrasten rinner okontrollerat in i svalget,
- prematurt läckage, bolus passerar ner i svalget utan att utlösa sväljningsreflex,
- nasal regurgitation, bolus läcker upp i näsan vid sväljning,
- penetration, bolus läcker in i larynx men passerar inte nedanför stämbanden,

- aspiration, bolus läcker in i larynx, passerar stämbanden och vidare ner i trakea,
- stämbanden sluter inte,
- dyskoordination, de olika stegen i sväljningsakten koordinerar inte; velum höjer sig inte eller försenat, epiglottis faller sig inte eller försenat, larynx höjer sig inte korrekt, den övre esofagussfinktern öppnar sig inte i tid när bolus når den eller sluter innan hela bolus passerat in i esofagus,
- långsam propagation genom farynx,
- asymmetri i sidoväggsfunktion,
- enkelsidig lateralisering av bolus vid passage förbi larynx,
- bristande öppning av musculus cricofaryngeus i esofagussfinktern,
- strikturer,
- residual i munhåla och svalg; på slemhinnor, i munbotten, valleculae, sinus piriformis, på epiglottis eller i operationsdefekter. Residual kan ses på en eller båda sidor i farynx,
- Zenker's divertikel (pulsionsdivertikel),
- återflöde av bolus från esofagus,
- osteofyter, patologiska benutskott på ryggraden som buktar in i farynx och stör sväljningsfunktion eller ger dysfagisyttom och
- tonsillvävnad kan utgöra ett hinder för boluspassage genom farynx.

Behandling/instruktioner i samband med röntgenundersökning – Förmågan att kontrollera bolus, att initiera sväljningsreflexen, risken för att residual ska kvarstå samt aspirationrisken varierar hos en del patienter beroende av vilken konsistens, mängd eller temperatur bolus har. Därför bör såväl flytande bolus som bolus med varierande konsistens testas, liksom mängden administrerat bolus om undersökningen har terapeutiskt syfte. Temperaturen kan varieras, sur föda blandas med kontrast och bolus kan administreras med sked som tydligt trycks mot tungan – allt i syfte att öka stimuli och underlätta att sväljningen kommer igång (17). För att få rätt konsistens på maten i det dagliga livet kan gelatin sättas till dryck eller fast föda delas till puré. Taktill stimuli av olika områden i munhåla och svalg har prövats hos patienter som drabbats av stroke för att förbättra sensibilitet och funktion.

Behandling genom instruktion med individuellt anpassade huvudpositioner beroende på typ av dysfunktion kan ge en symptomfri sväljning. Olika sväljningsmanövrar för att sluta stämband och trakea före och under sväljningen, för att få mer kraft och effektivitet i sväljningen för att

tömma valleculae samt Mendelsohns manöver för att få ökad och längre höjning av larynx och därmed ökad och förlängd öppning av m. krikofaryngeus, kan också minska symtomen (17). Instruktionerna kan ges efter röntgenundersökningen men ges de under undersökningen kan effektiviteten kontrolleras. Röntgenundersökning i samarbete med logoped kan således tjäna som hjälp att hitta optimala positioner, manövrar och konsistens på bolus. För att minska risken för aspiration av kvarvarande matrester i farynx kan patienter som upprepat visar residual av föda i farynx, rådats att dricka vatten innan de talar eller avslutar måltiden för att tömma farynx.

Kirurgisk behandling – Kirurgisk behandling förekommer vid t.ex. Zenker divertikel, spasmer och strikturer samt om förstörade tonsiller eller tungtonsill påverkar sväljningsfunktionen.

Stråldos - Stråldosen vid videoradiografisk undersökning av oral och faryngeal sväljningsfunktion, som till största delen utförs på vuxna, varierar beroende på hur många sväljningar som behöver testas för att göra en optimal bedömning. Dosen varierar således från en knapp dags till ett par dagars genomsnittlig bakgrundsstrålning.

Kontrastmedel

Bariumsulfat har en god vidhäftningsförmåga vilket utnyttjas för att uttappetsera och visualisera mjukvävnaderna som ska undersökas vid såväl videoradiografisk undersökning av tal som sväljning. Jämfört med jodhaltig kontrast ger bariumsulfat bättre röntgenkontrast. Smaken och lukten är acceptabel men konsistensen är »sandig« och man kan känna viss torrhet i slemhinnan.

Bariumsulfat är den vanligaste typen av kontrast som används vid sväljningsundersökningar. Vid misstanke om t.ex. perforationer, fistlar eller stenoser i mag-tarmkanalen används dock vattenlösliga resorberbara jodhaltiga kontrastmedel. Vid aspirationsmisstanke varierar valet av kontrast. Bariumsulfatsuspension är atoxisk och anses mer skonsam för broncher och alveoler i lungorna än de gamla vattenlösliga jodkontrastmedlen (16,28). Bariumsulfat är dock inte resorberbar och fungerar som en främmande kropp, det är därför viktigt att patienten kan hosta upp aspirerad kontrast. Om så inte är fallet används resorberbar jodkontrast.

English summary

Video-radiographic examination of pharyngeal function during speech and swallowing

Unintelligible speech makes communication difficult. It can be a social handicap and the patient may be judged as having an intellectual disability. Dysphagia, e.g. aspiration with coughing and choking, can be a social and physical handicap since eating plays an important role for nutrition as well as in social life. In the worst case, it can be life-threatening.

The pharynx connects the oral and nasal cavity with larynx and oesophagus and is part of the vital functions; respiration and deglutition. The pharynx is also active during e.g. speech and coughing. Pharyngeal dysfunction can lead to unintelligible speech, dysphagia, snoring, sleep apnoea, and choking.

Video-radiography is a valuable aid for evaluating function in patients with deviant speech or swallowing and can also serve to determine treatment strategies. Barium sulphate based contrast media is used to visualize the soft tissue to facilitate interpretation of function during speech and swallowing. Further, it serves as bolus when function during chewing and swallowing is examined.

Referenser

1. Skolnick ML. Video velopharyngography in patients with nasal speech, with emphasis on lateral pharyngeal motion in velopharyngeal closure. *Radiology* 1969; 93: 747-55.
2. Lohmander A, Persson C, Henningsson G. Talstörningar av anatomiskt/strukturella orsaker hos barn och ungdomar. In: Hartelius L, Nettelbladt U, Hammarberg B, editors. *Logopedi*. Studentlitteratur; 2008. p. 387-99.
3. Henningsson G, Isberg A. Oronasal fistulas and speech production. In: Bardach J, Morris H, editors. *Multidisciplinary management of cleft lip and palate*. Philadelphia: WB Saunders; 1990. p. 787-92.
4. Eisenbach CR 2nd, Williams WN. Comparing the unaided visual exam to lateral cinefluororadiography in estimating several parameters of velopharyngeal function. *J Speech and Hearing Disord* 1984; 49: 136-9.
5. Skolnick ML. A plea of an interdisciplinary approach to radiological study of the velopharyngeal portal. *Cleft Palate J* 1977; 14: 329-30.
6. Isberg AM, Williams WN. Radiographic examination of velopharyngeal function. In: DelBalso AM, editor. *Maxillofacial imaging*. Philadelphia: Saunders; 1990. p. 721-33.
7. Henningsson G, Isberg AM. Velopharyngeal movement patterns in patients alternating between oral and glottal articulation: a clinical and cineradiographic study. *Cleft Palate J* 1986; 23: 1-9.
8. Kummer AW. Videofluoroscopy and other forms of radiography. In: Kummer AW, editor. *Cleft palate and craniofacial anomalies. Effect on speech and resonance*. 2nd ed. Clifton Park, New York: Thomson Delmar Learning; 2008. p. 446-66.
9. Havstam C, Lohmander A, Persson C, Dotevall H, Lith A, Lilja J. Evaluation of VPI-assessment with videofluoroscopy and nasendoscopy. *Br J Plastic Surgery* 2005; 58: 922-31.
10. Henningsson G, Isberg A. Comparison between multiview videofluoroscopy and nasendoscopy of velopharyngeal movements. *Cleft Palate J* 1991; 28: 413-7.
11. Golding-Kushner KJ, Argamaso RV, Cotton RT, Cotton RT, Grames LM, Henningsson G et al. Standardization for reporting of nasopharyngoscopy and multiview videofluoroscopy: a report from an International Working Group. *Cleft Palate J* 1990; 27: 337-47.
12. Henningsson G, Isberg A. Influence of tonsils on velopharyngeal movement in children with craniofacial anomalies and hypoglossal. *Am J Orthod Dentofacial Orthop* 1988; 94: 253-61.
13. Isberg A, Julin P, Kraepelien T, Henrikson CO. Absorbed doses and energy imparted from radiographic examination of velopharyngeal function during speech. *Cleft Palate J* 1989; 26: 105-9.
14. Svensson P. Ät- och sväljningsfunktion hos vuxna. In: Hartelius L, Nettelbladt U, Hammarberg B, editors. *Logopedi*. Studentlitteratur; 2008. p. 105-12.
15. Perlman AL, Lu C, Jones B. Radiographic contrast examination of mouth, pharynx, and esophagus. In: Perlman AL, Schulze-Delrieu KS, editors. *Deglutition and its disorders. Anatomy, physiology, clinical diagnosis and management*. San Diego: Singular Publishing Group Inc. 1998. p. 153-99.
16. Ekberg O. Radiologic evaluation of swallowing. In: Groher ME, editor. *Dysphagia. Diagnosis and management*. Boston: Butterworth-Heinemann; 1992. p. 163-96.
17. Logemann JA. Evaluation of swallowing disorders. In: Logemann JA, editor. *Evaluation and treatment of swallowing disorders*. Austin, Texas: Pro ed; 1998. p. 135-90.
18. Logemann JA. Swallowing disorders caused by neurologic impairments. In: Logemann JA, editor. *Evaluation and treatment of swallowing disorders*. Austin, Texas: Pro ed; 1998. p. 303-43.
19. Pauloski BR, Logemann JA. Impact of tongue base and posterior pharyngeal wall biomechanics on pharyngeal clearance in irradiated postsurgical oral and oropharyngeal cancer patients. *Head Neck* 2000; 22: 120-31.
20. Laurell G, Kraepelien T, Mavroidis P, Lind BK, Fernberg JO, Beckman M et al. Stricture of proximal esophagus in head and neck carcinoma patients after radiotherapy. *Cancer* 2003; 97: 1693-700.
21. Bodin I, Levring Jäghagen E, Isberg A. Intraoral sensation before and after radiotherapy and surgery for oral and pharyngeal cancer. *Head Neck* 2004; 26: 923-9.
22. Levring-Jäghagen E, Berggren D, Dahlqvist Å, Isberg A. Prediction and risk of dysphagia after uvulopalatopharyngoplasty and uvulopalatoplasty. *Acta Otolaryngol* 2004; 124: 1197-203.
23. Levring-Jäghagen E, Bodin I, Isberg A. Swallowing disorders after treatment for oral and pharyngeal cancer. *Head Neck*. 2008; 30: 1344-51.
24. Friberg D, Gazelius B, Hökfelt T, Nordlander B. Abnormal afferent nerve endings in the soft palate mucosa of sleep apnoic and habitual snorers. *Regul Pept* 1997; 71: 29-36.
25. Levring-Jäghagen E, Berggren D, Isberg A. Swallowing dysfunction related to snoring. A videoradiographic study. *Acta Otolaryngol* 2000; 120: 438-43.
26. Levring-Jäghagen E, Franklin KA, Isberg A. Snoring, sleep ap-

- nea and swallowing dysfunction: a videoradiographic study. *Dentomaxillofac Radiol* 2003; 32: 311-6.
27. Logemann JA. Disorders of deglutition. In: Logemann JA, editor. *Evaluation and treatment of swallowing disorders*. Austin, Texas: Pro ed; 1998. p. 71-133.
28. Fork F-T. Kontrastmedelseffekter på magtarmkanalen och bukorgan. In *Kontrastmedelseffekter. Kliniska aspekter*. Nycomeds faktaserie. 1992. p. 49-60.

Ordliste (svensk-dansk)

Avsaknad – mangel
Kräkning – opkastning
Kväljning – opkastningsreflex
Kvävning – kvælning
Lambå – vævslap
Remitterar – henvise
Skalltrauma – kranietraume
Sked – ske
Sämsta – dårligste
Trögtflytande – sejt flydende
Turas om – skiftes til
Umgänget – samkvem
Uttapetsera – (om kontrast) lægger sig på slimhinden (så slimhinden visualiseres i røntgenbilledet.)

Forfatteroplysning:

Eva Levring Jäghagen, universitetslektor, övertandläkare, odont.dr.
Oral diagnostisk radiologi, Institutionen för odontologi, Medicinska fakulteten, Umeå universitet, Umeå, Sverige