

ABSTRACT

Implantatindsættelse i den atrofiske posteriore mandibel kan være vanskeligt som følge af reduceret afstand mellem toppen af processus alveolaris og den øvre begrænsning af canalis mandibulae. Indsættelse af korte implantater eller sandwichosteotomi med forsinket implantatindsættelse er de hyppigst anvendte kirurgiske teknikker til protetisk rehabilitering af klasse III- og IV-knogledefekter i mandiblen. Imidlertid kan protetisk rehabilitering med korte implantater ofte medføre en u hensigtsmæssig krone-implantat-ratio, og sandwichosteotomi kan være forbundet med utilstrækkelig øgning af processus alveolaris' højde eller være umulig grundet insufficiens knoglehøjde over canalis mandibulae.

Autologt onlay bloktransplantat eller alveolær distraktionsosteogenese før implantatindsættelse har derfor været anbefalet som behandlingsalternativ for at skabe tilstrækkelig højde af processus alveolaris før implantatindsættelse og sikre en bedre udformning af den protetiske rekonstruktion. Begge behandlingsmodaliteter har vist høj implantatoverlevelse, minimalt periimplantært marginalt knoglesvind og en større øgning af processus alveolaris' højde sammenholdt med sandwichosteotomi. Imidlertid er begge behandlingsmodaliteter særdeles kirurgisk krævende og derfor kun tilrådeligt i udvalgte patienttilfælde, hvor der er behov for betydelig øgning af processus alveolaris' højde. Endvidere kræver alveolær distraktionsosteogenese i lighed med sandwichosteotomi tilstedeværelse af minimum 4 mm knoglehøjde over canalis mandibulae med henblik på at kunne foretage den nødvendige osteotomi.

I nærværende oversigtsartikel præsenteres den nuværende viden om vertikal knogleopbygning af den atrofiske posteriore mandibel før implantatindsættelse ved hjælp af autolog onlay bloktransplantation og alveolær distraktionsosteogenese.

EMNEORD Alveolar bone loss | alveolar ridge augmentation | dental implants | oral surgical procedures



Korrespondanceansvarlig førsteforfatter:
THOMAS STARCH-JENSEN
thomas.jensen@rn.dk

Onlay bloktransplantat eller alveolær distraktionsosteogenese til vertikal knogleopbygning af processus alveolaris i den atrofiske posteriore mandibel

THOMAS STARCH-JENSEN, klinisk professor, overtandlæge, specialtandlæge i tand-, mund- og kæbekirurgi, postgraduat klinisk lektor, ph.d., Kæbekirurgisk Afdeling, Aalborg Universitetshospital, og Klinisk Institut, Det Sundhedsvidenskabelige Fakultet, Aalborg Universitet

SIMON STORGÅRD JENSEN, professor, overtandlæge, specialtandlæge i tand-, mund- og kæbekirurgi, dr.odont., Afdeling for Kæbekirurgi, HovedOrtoCentret, Rigshospitalet, og Fagområde Oral Kirurgi, Sektion for Oral Biologi og Immunpatologi, Odontologisk Institut, Det Sundhedsvidenskabelige Fakultet, Københavns Universitet

► Accepteret til publikation den 3. november 2022

Tandlægebladet 2023;127:332-8

RETABLERING AF TYGGEFUNKTIONEN i den atrofiske posteriore mandibel ved hjælp af implantatbåret protetik kan være problematisk som følge af reduceret afstand fra toppen af processus alveolaris til den øvre begrænsning af canalis mandibulae. Indsættelse af korte implantater, vertikal knogleopbygning af processus alveolaris ved hjælp af sandwichosteotomi og forsinket implantatindsættelse eller lateralisering og transposition af n. alveolaris inferior med samtidig implantatindsættelse er de hyppigst anvendte kirurgiske teknikker til protetisk rehabilitering af den atrofiske posteriore mandibel (1,2). Imidlertid vil protetisk rehabilitering af denne med korte implantater ofte medføre en u hensigtsmæssig krone-implantat-ratio med risiko for tab af implantat (3), mens sandwichosteotomi og forsinket implantatindsættelse er kendetegnet ved begrænset mulig øgning af processus alveolaris' højde, risiko for afstødning af det interpositionelle transplantationsmateriale samt neurosensoriske forstyrrelser (4,5). Tilsvarende er lateralisering eller transposition af n. alveolaris inferior forbundet med risiko for

alvorlige komplikationer, der involverer fraktur af mandiblen, tab af sensibilitet i tænderne anterior for foramen mentale samt temporære og permanente neurosensoriske forstyrrelser svarende til hagens hud og underlæbe (6-9).

Autologt onlay bloktransplantat eller alveolær distraktionsosteogenese har derfor været anvendt som behandlingsalternativ for at sikre sufficient højde af processus alveolaris før implantatindsættelse og at etablere grundlaget for optimal udformning af den implantatbårne protetiske rekonstruktion i den atrofiske posteriore mandibel (1,2). Imidlertid skal det understreges, at onlay bloktransplantation med knogleerstatningsmateriale i blokform anses som en ikkeacceptabel behandling (10).

Vertikal knogleopbygning af processus alveolaris ved anvendelse af autologt onlay bloktransplantat involverer fiksering af en knogleblok på toppen af processus alveolaris, mens alveolær distraktionsosteogenese involverer gradvis vertikal forskydning af den øvre del af processus alveolaris over canalis mandibulae ved hjælp af knogleforlængelsesprincippet. Autologt onlay bloktransplantat og alveolær distraktionsosteogenese forudsætter således en initial højde af processus alveolaris over den øvre begrænsning af canalis mandibulae, som enten muliggør fiksering af knogleblokken til mandiblen uden at interferere med forløbet af canalis mandibulae eller minimum 4 mm højde af processus alveolaris over canalis mandibulae, således at der både kan foretages osteotomi og fiksering af distraktionsapparatet. Autologt onlay bloktransplantat og alveolær distraktionsosteogenese før implantatindsættelse er derfor kun egnet ved klasse III- og IV-knogledefekter i mandiblen (Fig. 1).

I nærværende oversigtsartikel præsenteres den nuværende viden om vertikal knogleopbygning af den atrofiske posteriore

mandibel ved hjælp af autologt onlay bloktransplantat og alveolær distraktionsosteogenese før implantatindsættelse.

AUTOLOGT ONLAY BLOKTRANSPLANTAT

Kirurgisk procedure

Autologt onlay bloktransplantat før implantatindsættelse i den atrofiske posteriore mandibel foretages almindeligvis i lokalanalgesi eventuelt kombineret med sedering eller i generel anæstesi, såfremt en autolog knogleblok fra crista iliaca anvendes. Skematisk illustration af den kirurgiske procedure er vist i Fig. 2.

Indledningsvis lægges incision til knoglekontakt på toppen af processus alveolaris svarende til det tandløse område fortsættende marginalt langs nabetænderne til mindst en tandbredde fra den tandløse region med mesialt og distalt aflastningssnit. Slimhinde og periost rougneres til side, og lokaliseringen af foramen mentale identificeres. Toppen af processus alveolaris svarende til recipientstedet perforeres multiple steder med et lille rosenbor for at facilitere vaskularisering og integration af den autologe knogleblok, som almindeligvis er høstet fra crista iliaca eller kontralaterale ramus mandibulae. Knogleblokken tilpasses toppen af processus alveolaris, således den kan anlægges passivt svarende til recipientstedet. Med rosenbor eller fissurbor præpareres gennemgående hul/huller i knogleblokken med en større diameter end selve størrelsen på osteosynteskruen, således at denne udelukkende fikserer i recipientknoglen og fastholdes ved hjælp af kompressionskrueprincippet. Såfremt der fortsat er skarpe knoglekanter svarende til den fikserede knogleblok, foretages en afglatning, hvorefter knogleblokken almindeligvis dækkes med et partikulært ikke-resorberbart transplantationsmateriale af xenogen ▶

Cawood & Howells klassifikation af den tandløse posteriore mandibel

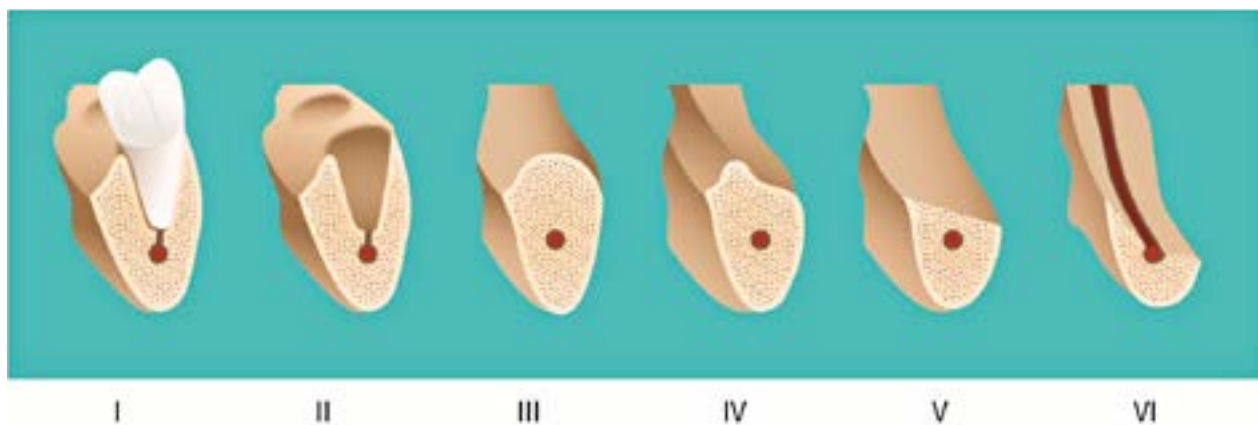


Fig. 1. Klasse I, betandet posterior mandibel. **Klasse II**, umiddelbart efter tandudtrækning. **Klasse III**, velformet processus alveolaris med sufficient højde og bredde. **Klasse IV**, knivskarp processus alveolaris med sufficient højde og utilstrækkelig bredde. **Klasse V**, flad processus alveolaris med utilstrækkelig højde og bredde. **Klasse VI**, deprimeret processus alveolaris med varierende grad af basalt knogletab.
Fig. 1. Class I, dentate posterior mandible. **Class II**, immediately after tooth extraction. **Class III**, well-rounded alveolar ridge, with adequate height and width. **Class IV**, knife-edge alveolar ridge, with adequate height and inadequate width. **Class V**, flat alveolar ridge, with inadequate height and width. **Class VI**, depressed alveolar ridge, with varying degree of alveolar basal bone loss.

Autologt onlay bloktransplantat i den atrofiske posteriore mandibel. Skematisk fremstilling

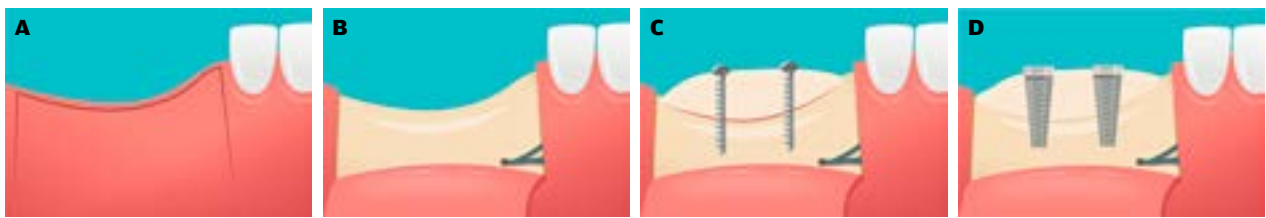


Fig. 2. A. Incision på toppen af processus alveolaris svarende til det tandløse område med bilaterale aflastningssnit. **B.** Slimhinde og periost er rougeret til side visende udtalt vertikal atrofi af processus alveolaris i den posteriore mandibel med reduceret afstand fra toppen af processus alveolaris til den øvre begrænsning af canalis mandibulae. **C.** Den autologe knogleblok tilpasses toppen af processus alveolaris, således den kan anlægges passivt svarende til recipientstedet og fikseres med osteosyntese-skruer. **D.** Efter ca. 6 måneder er den autologe knogleblok integreret med processus alveolaris, hvorefter der kan foretages indsættelse af korte eller standardlængdeimplantater i acceptabel afstand til canalis mandibulae.

Fig. 2. A. A crestal incision corresponding to the edentulous area with bilateral releasing incisions are performed. **B.** The mucosa is reflected showing pronounced vertical atrophy of the alveolar ridge in the posteriore mandible with reduced distance between the top of the alveolar ridge and the mandibular canal. **C.** The autogenous bone block graft is adapted to passively fit the recipient site and fixated with osteosynthesis screws. **D.** The autogenous bone block graft is integrated with the recipient site after approximately six months. Short implants or standard-length implants can be inserted at an acceptable distance to the mandibular canal.

oprindelse enten alene eller i kombination med et partikuleret autologt knogletransplantat. Det genopbyggede område afdækkes afslutningsvis med en resorberbar eller ikke-resorberbar membran, hvorefter periost svarende til den faciale slimhindelap gennemskæres, således at slimhindelappen kan mobiliseres tilstrækkeligt og anlægges passivt over det genopbyggede område uden træk i sårrandene. Herefter sutureres slimhinden med resorberbar eller ikke-resorberbar sutur.

Implantatindsættelse efter autologt onlay bloktransplantat foretages som hovedregel efter seks måneder.

Implantatoverlevelse, periimplantært marginalt knogletab efter vertikal knogleopbygning

Tidligere undersøgelser af implantatoverlevelse, periimplantært marginalt knogletab og øgning af processus alveolaris' højde efter autologt onlay bloktransplantat, der involverer mere end 10 patienter, er vist i Tabel 1 (11-14). Samtlige undersøgelser viste gennemsnitlig øgning af processus alveolaris' højde mellem 6,5 mm og 7,4 mm samt høj implantatoverlevelse og begrænset periimplantært marginalt knogletab, omend observationstiderne er begrænsede (11,13). Imidlertid angives en resorption af pro-

Tidligere studier - implantatoverlevelse - bloktransplantat

Pt (n)	Studie-design	Autologt onlay bloktransplantat	Implantater (n)	PAAM (mm)	Øget højde af processus alveolaris (mm)			Implantat-overlevelse (%)	Periimplantært knogletab (mm)	Follow-up (M)	Reference
					Umiddelbart postoperativt	Implantat-indsættelse	Svind af højden				
10	Prospektivt	Crista iliaca: 10	23	7,6 (4,9-10,7)	6,5 (4,7-8,0)	4,0 (2,0-4,9)	2,8 (1,3-4,7)	100	0,9 (0,2-2,8)	18	Felice 2009 (11)
20	Retrospektivt	Mandiblen: 20	45	7-8	IR	IR	IR	95,6	0,7 ± 1,1	12	Peñarrocha-Oltra 2014 (12)
10	Retrospektivt	Crista iliaca: 17	34	3-7	7,4 ± 0,8	5,5 ± 0,8	1,9	100	1,3 ± 0,4	12	Barone 2017 (13)
16	Retrospektivt	Mandiblen: 16	36	7-8	IR	IR	IR	100	1,0 ± 1,0	36	Aloy-Prósper 2018 (14)

IR: ikke rapporteret. M: måneder. PAAM: præoperativ afstand fra toppen af processus alveolaris til canalis mandibulae.

Tabel 1. Autologt onlay bloktransplantat i den atrofiske posteriore mandibel.

Table 1. Onlay autogenous bone graft in the atrophic posterior mandible.

cessus alveolaris' højde på mellem 1,9 mm og 2,8 mm i perioden fra knogleopbygning til implantatindsættelse (11,13).

Patienttilfredshed

En spørgeskemaundersøgelse baseret på visuel analog skala (VAS, 0-10) undersøgte livskvalitetsforbedring (VAS: 9,2), æstetisk resultat af den protetiske rekonstruktion og omliggende slimhinde sammenholdt med de initiale forventninger til behandlingen (VAS: 8,2 og 7,7), lysten til at gennemgå samme behandling igen (VAS: 9,7) samt tyggefunktionen og muligheden for renhold af den protetiske rekonstruktion (VAS: 8,7 og 8,0) efter autologt onlay bloktransplantat med knogletransplantat fra kontralaterale ramus mandibulae (14). Spørgeskemaundersøgelsen viste således stor patienttilfredshed med behandlingen og den endelige protetiske rekonstruktion (14).

Komplikationer

Hævelse, smerter, infektion, slimhindedehiscens, blottelse og hel/delvis afstødning af den autologe knogleblok samt temporære neurosensoriske forstyrrelser svarende til hagens hud og underlæbe er relativt hyppigt forekommende efter autologt onlay bloktransplantat i den atrofiske posteriore mandibel (11-13). Endvidere er udtagning af autolog knogleblok fra crista iliaca eller kontralaterale ramus mandibulae forbundet med risiko for morbiditet svarende til donorstedet (15,16). Autologt onlay bloktransplantat i den atrofiske posteriore mandibel er således en kirurgisk teknik forbundet med betydelig risiko for intra- og postoperative komplikationer.

Konklusion

Autologt onlay bloktransplantat i den atrofiske posteriore mandibel har vist høj implantatoverlevelse, begrænset periimplantært marginalt knoglesvind, moderat øgning af processus alveola-

Klinisk relevans

Protetisk rehabilitering af den atrofiske posteriore mandibel ved hjælp af autologt bloktransplantat eller alveolær distraktionsosteogenese før implantatindsættelse er særdeles kirurgisk krævende og forbundet med en betydelig risiko for komplikationer. Indsættelse af korte implantater eller vertikal knogleopbygning af processus alveolaris ved hjælp af sandwichosteotomi og forsinket implantatindsættelse er således det foretrukne behandlingsvalg til protetisk rehabilitering af den atrofiske posteriore mandibel.

ris' højde, uforudsigelig postoperativ resorption af den opnåede højde af processus alveolaris, livskvalitetsforbedring inklusive stor tilfredshed med den protetiske rekonstruktion samt relativt få komplikationer ved anvendelse af korrekt kirurgisk teknik. Imidlertid er ovenstående konklusioner baseret på et begrænset antal korttidsundersøgelser med relativt få patienter og indsatte implantater. Desuden er vertikal knogleopbygning af processus alveolaris i den atrofiske posteriore mandibel ved hjælp af autologt onlay bloktransplantat særdeles kirurgisk krævende og forbundet med risiko for intra- og postoperative komplikationer inklusive morbiditet svarende til donorstedet samt eventuelt hospitalisering og behandling i generel anæstesi.

ALVEOLÆR DISTRAKTIONSOSTEOGENESE

Kirurgisk procedure

Alveolær distraktionsosteogenese før implantatindsættelse i den atrofiske posteriore mandibel foretages almindeligvis i generel anæstesi eller lokalanalgesi, eventuelt kombineret ▶

Alveolær distraktionsosteogenese i den atrofiske posteriore mandibel. Skematisk fremstilling

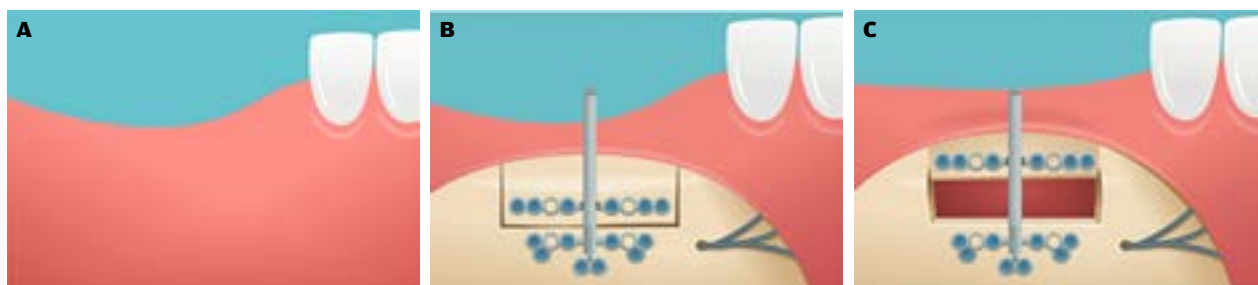


Fig. 3. A. Udtalt vertikal atrofi af processus alveolaris i den posteriore mandibel. **B.** Distraktionsapparatet ses fikseret til den faciale knogleoverflade uden at interferere med foramen mentale og forløbet af canalis mandibulae. Der er lavet gennemgående borespor mellem distraktionsapparatets øvre og nedre transportplade samt trapezformede vertikale borespor til toppen af processus alveolaris. Den øvre og slimhindebeklædte del af processus alveolaris er således mobil og fikseret til den øvre transportplade. **C.** Distraktionsapparatet aktiveres efter 7 dage med ca. 1 mm dagligt, indtil den ønskede højde af processus alveolaris er nået. Distraktionsapparatet opretholdes, mens knogledannelse mellem den øvre del af processus alveolaris og mandiblen konsolideres.

Fig. 3. A. Pronounced vertical atrophy of the alveolar ridge in the posterior mandible. **B.** The distraction device is fixed to the facial cortical bone without interfering with the mental foramen or the mandibular canal. Osteotomies between the upper and lower transport plate of the distraction device is performed as well as trapezoidal vertical osteotomies to the top of the alveolar ridge. The upper and mucosal lined part of the alveolar crest is thus mobile and fixed to the upper transport plate.

C. The distraction device is activated after seven days by approximately one millimetre per day until the anticipated height of the alveolar ridge is achieved. The distraction apparatus is maintained while bone formation between the upper part of the alveolar crest and the mandible is consolidated.

Tidligere studier - implantatoverlevelse - distraktionsosteogenese

Pt (n)	Studie-design	Alveolær distraktionsosteogenese	Implantater (n)	PAAM (mm)	Øget højde af processus alveolaris (mm)			Implantat-overlevelse (%)	Periimplantært knogletab (mm)	Follow-up (M)	Reference
					Efter alveolær distraktion	Implantat-ind-sættelse	Svind af højden				
37	Retro-spektivt	39	94	IR	8,2 (5-15)	IR	IR	95,7	IR	35,7	Enislidis 2005 (17)
10	Pro-spektivt	14	34	6-10	5,1 ± 1,7 (2,3-8,1)	4,2 ± 1,9 (1,4-7,3)	0,9 ± 0,6 (0,0-0,6)	94,1	2,6 ± 1,0	12	Pool 2005, 2007 (18,19)
32	Retro-spektivt	43	105	IR	11,7 (5-18)	IR	IR	100	IR	62	Zwetyenga 2012 (20)
18	Pro-spektivt	21	56	IR	14,5 (12-15)	IR	IR	96,4	1,5	36	Rachmiel 2017 (21)
37	Retro-spektivt	37	77	IR	5,4 ± 2,7 (4,5-10)	IR	IR	IR	IR	IR	Somoza-Martin 2021 (22)

IR: ikke rapporteret, M: måneder, PAAM: præoperativ afstand fra toppen af processus alveolaris til canalis mandibulae.

Table 2. Alveolær distraktionsosteogenese i den atrofiske posteriore mandibel.

Table 2. Alveolar distraction osteogenesis in the atrophic posterior mandible.

med sedering. Skematisk illustration af den kirurgiske procedure er vist i Fig. 3.

Indledningsvis lægges incision til knoglekontakt i sulcus alveolobuccalis inferior svarende til det tandløse område under hensyntagen til lokalisationen af foramen mandibulae og forløbet af n. mentalis og n. buccalis. Incisionen lægges i en afstand på mindst 5 mm fra den fastbundne gingiva for at simplificere den senere suturering. Slimhinde og periost rougneres til side. Imidlertid lades den øvre del af processus alveolaris være slimhindebeklædt, således blodforsyningen til den øvre del af processus alveolaris (transportsegmentet) ikke kompromitteres. Foramen mentale og forløbet af canalis mandibulae identificeres, hvorefter distraktionsapparatet tilpasses og fikseres til den faciale knogleoverflade uden at interferere med foramen mentale og forløbet af canalis mandibulae. Med fissurbor, piezokirurgi og/eller knoglesav markeres et længdegående borespor mellem distraktionsapparatets øvre og nedre transportplade, der fortsættes i vertikale trapezformede borespor gående mod toppen af processus alveolaris. Distraktionsapparatet fjernes, og boresporene kompletteres, således den øvre og slimhindebeklædte del af processus alveolaris (transportsegmentet) kan mobiliseres. Distraktionsapparatet fikseres igen og aktiveres, indtil der ses 1 mm mellem den øvre og mobile del af processus alveolaris og mandiblen. Slimhindens omkring distraktionsapparatet sutureres med resorberbar eller ikke-resorberbar sutur. Distraktionsapparatet aktiveres efter syv dage med 1 mm dagligt, indtil den ønskede højde af processus alveolaris er nået. Distraktionsapparatet forbliver i mund-

hulen i 3-4 måneder, mens knogledannelse mellem transportsegmentet og mandiblen konsolideres. Implantatindsættelse foretages som hovedregel seks måneder efter endt distraktion.

Implantatoverlevelse, periimplantært marginalt knogletab efter vertikal knogleopbygning

Tidligere undersøgelser af implantatoverlevelse, periimplantært marginalt knogletab og øgning af processus alveolaris' højde efter alveolær distraktionsosteogenese er vist i Tabel 2 (17-22). Samtlige undersøgelser viste høj implantatoverlevelse, begrænset periimplantært marginalt knogletab og en gennemsnitlig øgning af processus alveolaris' højde mellem 5,1 mm og 14,5 mm umiddelbart efter endt knogleforlængelse (17-22). Resorption af processus alveolaris' højde i perioden fra endt knogleforlængelse til implantatindsættelse angives som 0,9 mm (18,19).

Komplikationer

Smerter, hævelse, infektion, slimhindedehiscens, fraktur af mandiblen eller transportsegmentet, knoglenekrose, eksponering af distraktionsapparatet, oral inklinering af processus alveolaris efter endt distraktion, knogleinterferens, der umuliggør vertikal forskydning af transportsegmentet, samt temporære og permanente neurosensoriske forstyrrelser svarende til hagens hud og underlæbe er relativt hyppigt forekommende i forbindelse med alveolær distraktionsosteogenese i den atrofiske posteriore mandibel (17-22). Retrospektive undersøgelser har beskrevet en komplikationsfrekvens på henholdsvis 48,6 %

og 89,0% efter alveolær distraktionsosteogenese i den atrofiske posteriore mandibel (17,20).

Konklusion

Alveolær distraktionsosteogenese i den atrofiske posteriore mandibel har vist høj implantatoverlevelse, begrænset periimplantært marginalt knoglesvind og betragtelig øgning af processus alveolaris' højde i enkelte korttidsundersøgelser involverende få patienter og implantater. Muligheden for betragtelig øgning af højden på processus alveolaris synes at være bedre ved hjælp af alveolær distraktionsosteogenese sammenlignet med sandwichosteotomi og autologt onlay bloktransplantat. Imidlertid er alveolær distraktionsosteogenese særdeles kirurgisk krævende og forbundet med risiko for alvorlige komplikationer inklusive fraktur af mandiblen samt temporære og permanente neurosensoriske forstyrrelser svarende til hagens hud og underlæbe.

Protetisk rehabilitering af den atrofiske posteriore mandibel ved hjælp af alveolær distraktionsosteogenese kan derfor udelukkende anbefales i de patienttilfælde, hvor der er behov for en betragtelig øgning af processus alveolaris' højde før implantatindsættelse.

AUTOLOGT ONLAY BLOKTRANSPLANTAT VERSUS ALVEOLÆR DISTRAKTIONSOSTEOGENESE

En randomiseret kontrolleret undersøgelse har sammenlignet anvendelse af autologt onlay bloktransplantat og alveolær distraktionsosteogenese før implantatindsættelse i den atrofiske posteriore mandibel (23). 17 patienter blev allokeret til autologt onlay bloktransplantat fra kontralaterale ramus mandibulae (8 patienter, 19 implantater) eller alveolær di-

straktionsosteogenese (9 patienter, 21 implantater). Der var ingen signifikant forskel i den kumulative implantatoverlevelse (100%) eller periimplantære marginale knogletab (1,1 mm versus 1,3 mm) mellem behandlingsmodaliteterne efter gennemsnitlig fire år. Autologt onlay bloktransplantat var forbundet med signifikant mindre vertikal øgning af processus alveolaris' højde (4,6 mm versus 5,3 mm) og større postoperativ resorption af den oprindelige opnåede højde på processus alveolaris (0,6 mm versus 0,3 mm) sammenlignet med alveolær distraktionsosteogenese. Slimhindedehiscens og delvis afstødning af bloktransplantatet opstod hos en patient, mens temporære og permanente neurosensoriske forstyrrelser svarende til hagens hud og underlæbe forekom hos henholdsvis to og en patient efter autologt onlay bloktransplantat. Oral inklinering af processus alveolaris forekom hos to patienter, mens interferenser mellem knoglesegmenterne forhindrede aktivering af distraktionsapparatet hos en patient. Ingen neurosensoriske forstyrrelser blev angivet i forbindelse med alveolær distraktionsosteogenese (23).

Konklusion

Protetisk rehabilitering af den atrofiske posteriore mandibel ved hjælp af autologt onlay bloktransplantat og alveolær distraktionsosteogenese før implantatindsættelse har vist høj implantatoverlevelse, minimalt periimplantært marginalt knoglesvind og øgning af processus alveolaris' højde. Imidlertid er begge behandlingsmodaliteter særdeles kirurgisk krævende og således kun tilrådelige i udvalgte patienttilfælde med behov for betydelig øgning af højden på processus alveolaris før implantatindsættelse for at sikre en optimal udformning af den implantatbårne protetiske rekonstruktion. ♦

ABSTRACT (ENGLISH)

ONLAY BONE BLOCK GRAFT OR ALVEOLAR DISTRACTION OSTEOGENESIS FOR VERTICAL BONE AUGMENTATION OF THE ATROPHIC POSTERIOR MANDIBLE

Implant placement in the atrophic posterior mandible can be compromised due to reduced distance between the top of the alveolar crest and the upper border of the mandibular canal. Placement of short implants or sandwich osteotomy in conjunction with delayed implant placement are the most frequently used surgical procedures for prosthetic rehabilitation of class III and IV mandibular defects. However, prosthetic rehabilitation with short implants will commonly be associated with an inappropriate crown-to-implant ratio, and the vertical augmentation of the alveolar ridge height can be inadequate following sandwich osteotomy or present with an insufficient distance to the mandibular canal to allow sandwich osteotomy. Onlay autogenous bone block graft or alveolar distraction osteogenesis prior to implant placement have therefore

been recommended as a treatment option to create sufficient height of the alveolar ridge prior to implant placement and ensure a better design of the prosthetic reconstruction. Both treatment modalities have demonstrated high implant survival, minimal peri-implant marginal bone loss, and improved vertically bone gain compared with sandwich osteotomy. However, both treatment modalities are surgically demanding and thus only advisable in selected cases requiring a significant enhancement of the alveolar ridge height. In addition, the presence of a minimum of 4mm vertical bone height above the mandibular canal is a prerequisite for performing the osteotomy necessary for distraction osteogenesis.

This review presents the current knowledge of vertical augmentation in the atrophic posterior mandible prior to implant placement using onlay autogenous bone block graft and alveolar distraction osteogenesis.

LITTERATUR

- Toti P, Marchionni S, Menchini-Fabris GB et al. Surgical techniques used in the rehabilitation of partially edentulous patients with atrophic posterior mandibles: A systematic review and meta-analysis of randomized controlled clinical trials. *J Craniomaxillofac Surg* 2017;45:1236-45.
- Esposito M, Grusovin MG, Felice P et al. The efficacy of horizontal and vertical bone augmentation procedures for dental implants – a Cochrane systematic review. *Eur J Oral Implantol* 2009;2:167-84.
- Al-Johany SS. Survival rates of short dental implants (≤ 6.5 mm) placed in posterior edentulous ridges and factors affecting their survival after a 12-month follow-up period: a systematic review. *Int J Oral Maxillofac Implants* 2019;34:605-21.
- Starch-Jensen T, Nielsen HB. Sandwich osteotomy of the atrophic posterior mandible with interpositional autogenous bone block graft compared with bone substitute material: a systematic review and meta-analysis. *Br J Oral Maxillofac Surg* 2020;58:e237-47.
- Rocuzzo A, Marchese S, Worsaae N et al. The sandwich osteotomy technique to treat vertical alveolar bone defects prior to implant placement: a systematic review. *Clin Oral Invest* 2020;24:1073-89.
- Abayev B, Juodzbals G. Inferior alveolar nerve lateralization and transposition for dental implant placement. Part I: a systematic review of surgical techniques. *J Oral Maxillofac Res* 2015;6:e2.
- Palacio García-Ochoa A, Pérez-González F, Negrillo Moreno A et al. Complications associated with inferior alveolar nerve repositioning technique for simultaneous implant-based rehabilitation of atrophic mandibles. A systematic literature review. *J Stomatol Oral Maxillofac Surg* 2020;121:390-6.
- Abayev B, Juodzbals G. Inferior alveolar nerve lateralization and transposition for dental implant placement. Part II: a systematic review of neurosensory complications. *J Oral Maxillofac Res* 2015;6:e3.
- Vetromilla BM, Moura LB, Sonogo CL et al. Complications associated with inferior alveolar nerve repositioning for dental implant placement: a systematic review. *Int J Oral Maxillofac Surg* 2014;43:1360-6.
- Carlsen A, Hillerup S. Mislykket kæberekonstruktion med samtidig implantatindsættelse. *Tandlægebladet* 2010;114:1122-5.
- Felice P, Pistilli R, Lizio G et al. Inlay versus onlay iliac bone grafting in atrophic posterior mandible: a prospective controlled clinical trial for the comparison of two techniques. *Clin Implant Dent Relat Res* 2009;11 (Supp 1):e69-82.
- Peñarrocha-Oltra D, Aloy-Prósper A, Cervera-Ballester J et al. Implant treatment in atrophic posterior mandibles: vertical regeneration with block bone grafts versus implants with 5.5-mm intrabony length. *Int J Oral Maxillofac Implants* 2014;29:659-66.
- Barone A, Toti P, Menchini-Fabris GB et al. Early volumetric changes after vertical augmentation of the atrophic posterior mandible with interpositional block graft versus onlay bone graft: A retrospective radiological study. *J Craniomaxillofac Surg* 2017;45:1438-47.
- Aloy-Prósper A, Peñarrocha-Oltra D, Peñarrocha-Diago M et al. Peri-implant tissues and patient satisfaction after treatment of vertically augmented atrophic posterior mandibles with intraoral onlay block bone grafts: a retrospective 3-year case series follow-up study. *Int J Oral Maxillofac Implants* 2018;33:137-44.
- Starch-Jensen T, Thorn JJ, Becktor JP et al. Udtagning af autolog knogleblok fra mandiblen med henblik på genopbygning af kæbeknoglen. *Tandlægebladet* 2022;126:424-31.
- Starch-Jensen T, Deluiz D, Deb S, et al. Harvesting of autogenous bone graft from the ascending mandibular ramus compared with the chin region: a systematic review and meta-analysis focusing on complications and donor site morbidity. *J Oral Maxillofac Res* 2020;11:e1.
- Enislidis G, Fock N, Millesi-Schoebel G et al. Analysis of complications following alveolar distraction osteogenesis and implant placement in the partially edentulous mandible. *Oral Surg Oral Med Oral Pathol Oral Radiol Endod* 2005;100:25-30.
- Polo WC, Cury PR, Sendyk WR et al. Posterior mandibular alveolar distraction osteogenesis utilizing an extraosseous distractor: a prospective study. *J Periodontol* 2005;76:1463-8.
- Polo WC, de Araujo NS, Lima YB et al. Peri-implant bone loss around posterior mandible dental implants placed after distraction osteogenesis: preliminary findings. *J Periodontol* 2007;78:204-8.
- Zwetyenga N, Vidal N, Ella B et al. Results of oral implant-supported prostheses after mandibular vertical alveolar ridge distraction: a propos of 54 sites. *Oral Surg Oral Med Oral Pathol Oral Radiol* 2012;114:725-32.
- Rachmiel A, Shilo D, Aizenbud D et al. Vertical alveolar distraction osteogenesis of the atrophic posterior mandible before dental implant insertion. *J Oral Maxillofac Surg* 2017;75:1164-75.
- Somoza-Martín JM, Vázquez-Casal A, Suárez-Cunqueiro M et al. A new morphologic classification of the alveolar ridge after distraction osteogenesis in human patients. A 17 years retrospective case series study. *Med Oral Patol Oral Cir Bucal* 2021;26:e304-13.
- Chiapasco M, Zaniboni M, Rimoncini L. Autogenous onlay bone grafts vs. alveolar distraction osteogenesis for the correction of vertically deficient edentulous ridges: a 2-4-year prospective study on humans. *Clin Oral Implants Res* 2007;18:432-40.

Vi forstår dig nok lidt bedre end andre banker

Tandlægeforeningen er medejer af Lån & Spar, og det giver dig klare fordele – naturligvis. Udover Danmarks højeste rente på lønkontoen, lave gebyrer, billige billån og meget andet, får du en fagspecifik rådgiver. Det er en rådgiver, der kender alt til din branche, dit fag og dine ansættelsesvilkår.

Ring
3378 2388
eller gå på
lsb.dk/erhverv

Er du selvstændig?

Som selvstændig får du de samme fordele som andre tandlæger – endda også en specialiseret rådgiver, der taler dit fagsprog. Og det er uanset, om vi skal tale finansiering af klinik, pension eller forsikring. For hvad der er vigtigt for dig, er vigtigt for os.