

ABSTRACT

INCIDENSEN AF TANDSKADER er størst i den unge befolkning før den pubertale vækstfase, når kæbe- og ansigtsudvikling er på sit mest intense stadie. Da tandskader oftest rammer overkæbens fortænder, må mange unge leve resten af livet med følgetilstande, som kan påvirke tandsættets æstetik, funktion og levetid.

Rodresorptioner er en vigtig og alvorlig senfølge efter tandskader, især alvorlige luksationsskader. I artiklen præsenteres en klassifikation af eksterne rodresorptioner efter tandskader. De vigtigste kendetegn og kliniske manifestationer illustreres med patienteksempler. Det er særlig vigtigt at skelne de forskellige typer af resorptioner fra hinanden, da de skal behandles forskelligt. Infektionsrelaterede resorptioner kræver tidlig diagnostik og intervention, mens reparationsrelaterede resorptioner blot observeres. Erstatningsresorptioner med stigende infraokklusion må ikke observeres så længe, at kæbebevæksten og alveolarprocessen påvirkes.

Ved tandskader er god akutbehandling og diagnostik særdeles vigtigt. Opfølgning bør ske efter gældende retningslinjer: www.dentaltraumaguide.org. Nødvendig tværfaglig kompetence bør stilles til rådighed for traumepatienten og de almenpraktiserende tandlæger, så avanceret diagnostik og behandling kan benyttes for at optimere behandlingen både på kort og langt sigt.

EMNEORD Trauma | external | root resorption | cementum | precementum



Henvendelse til førsteforfatter
ASGEIR BÅRDSSEN
asgeir.bardsen@uib.no

Tandskader og eksterne rodresorptioner

ASGEIR BÅRDSSEN, professor, dr.odont., Institutt for Klinisk odontologi, Det medisinske fakultet, Universitetet i Bergen, Bergen, Norge

MARIT MIDTBØ, overtandlæge, specialtandlæge, ph.d., Kjevekirurgisk afdeling, Haukeland universitetssykehus, Bergen, Norge

► Accepteret til publikation den 19. februar 2018

Tandlægebladet 2018;122;xxx-xxx

TANDSKADER RAMMER BÅDE BØRN OG VOKSNE, men synes at forekomme hyppigst hos unge individer i den vigtige maxillofaciale udvikling (1-5). Prævalensen er andelen i en population, som har en tandskade på et specifikt tidspunkt (6), og giver information om den totale eksponering i en given population. Prævalensen af tandskader blandt 12-årige i Brasilien er så høj som en ud af tre (7). I Sverige har Borssén et al. (8) rapporteret et lignende resultat blandt 16-årige. I Canada er andelen omkring en ud af fem i samme aldersgruppe (9). Thelen et al. rapporterede i 2010 en prævalens på 9,9 % i en albansk population af 16-18-årige (10). En ny undersøgelse viser en prævalens på 16,4 % hos 16-årige i det vestlige Norge (11). I et systematisk oversigtsarbejde fra 2015 blev den gennemsnitlige prævalens af tandskader blandt børn og unge angivet til 17,5 % (12). Forskelle i inklusionskriterier (især alder) og klassifikation af tandskader gør sammenligninger vanskelige og kan forklare en del af variationerne i prævalens mellem forskellige undersøgelser (13).

Incidens fokuserer på tilvækst eller ændringer i forekomsten af tandskader (6). Studier over incidensen af tandskader er relativt få (8,14-19). Der foreligger ikke evidens for, at incidensen af tandskader er stigende, og studier antyder, at den globale incidens er mindre end 5 % pr. år (20). Studier fra Skandinavien indikerer en årlig incidens af tandskader mellem 1,3 og 3 % blandt 7-19-årige (15-17,21,22). Alvorlighedsgraden af tandskader blandt norske børn og unge (8-17-årige) er rapporteret af Skaare og Jacobsen (23). Ud af totalt 1.275 individer med tandskader udgjorde lette, moderate og alvorlige skader henholdsvis 89 %, 7 % og 4 % pr. år.

Ætiologien til tandskader er ofte multifaktoriel, og socio-økonomiske, biologiske, psykosociale og adfærdsrelaterede faktorer virker sammen, når prævalens og alvorlighedsgrad skal forklares (24,25).

Alvorlige tandskader kan resultere i tab af tænder og omgivende knogle- og blødtvæv enten som en direkte følge af tandskaden eller som senfølge. Behandlingen vil kunne være kompleks med en lang behandlingsperiode og usikkerhed om langtidsprognosen. En vigtig senfølge efter tandskade er rodresorption.

I modsætning til primære tænder bliver permanente tænder normalt ikke resorberet. Rodoverfladen er dækket af et umineraliseret lag af præcement (26). Klastceller angriber kun mineraliseret væv. Skade på rodens beskyttende lag (præcement) gør rodoverfladen modtagelig for klastceller lige som knoglevæv (26). Enhver form for skade på rodoverfladen vil altså kunne eksponere rodcementen og gøre den tilgængelig for klastaktivitet. Skade på rodens beskyttende lag kan ske som direkte følge af tandskade eller indirekte gennem inflammationsprocessen, som følger efter en større tandskade.

Rodresorption som senfølge efter luksationsskader (uafhængigt af luksationstype) forekommer i 1-18 % af tilfældene (21,27-31). For intrusioner angives hyppigheder på 31-80 % (27,29,32-36).

INDELING AF EKSTERNE RODRESORPTIONER RELATERET TIL TANDSKADER/TANDTRAUMER

Der har været præsenteret mange inddelinger eller klassifikationer af rodresorptioner. Grundlaget for inddeling har været resorptionernes beliggenhed, opførsel, mønster eller histologiske udseende. En histologisk baseret inddeling ville være det mest korrekte; men for klinikerne er der ikke meget at stille op, når først tanden er sendt til histologisk undersøgelse. Skal vi som klinikerne forsøge at bevare tænder med rodresorption, er det vigtigt at kortlægge stimulerende faktorer (37).

For inddeling af eksterne rodresorptioner vil vi beskrive de forskellige typer ud fra Tabel 1.

1. Eksterne reparationsrelaterede rodresorptioner

Ved inflammation vil klastceller sørge for oprydning efter skade (nedbrydningsfase), og de har nogenlunde den samme funktion som bl.a. makrofager har ved oprydning af skadet blødt-

Reparationsrelateret rodresorption - «transient apical breakdown»

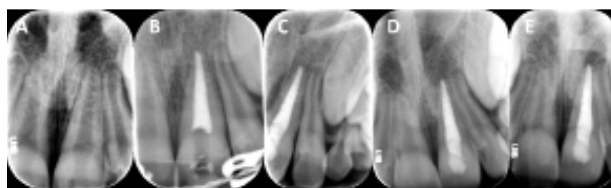


Fig. 1. 10-årig dreng med tand-skade i overkæbens frontregion. +1 er eksartikuleret og replanteret, +2 har subluktation. **A:** Tre uger efter, viser +1 med nekrotisk pulpa, og "transient apical breakdown" på +2. **B:** Seks uger efter tandskaden, viser rodfyldt +1 og vedvarende apikal forandring på +2. **C** viser aftagende forandring apikalt på +2 (tre måneder efter tandskade). **D** viser +1 og +2 seks måneder efter tandskaden med normalisering af apikale forhold omkring +2. Der er nu mistanke om erstatningsresorption på +1. Billede **E** viser normale forhold ved +2 (ni måneder efter tandskaden). På +1 er der nu diagnosticeret erstatningsresorption.

Fig. 1. Boy, ten years of age, with tooth injury of the maxillary incisors. Tooth 21 was avulsed and replanted, tooth 22, subluxation. **A:** three weeks later shows tooth 21 with pulp necrosis and tooth 22, with "transient apical breakdown". **B:** 6 weeks post injury, shows tooth 21, endodontically treated and tooth 22, with persisting apical changes. **C:** 3 months after injury, shows improvement apically on 22. **D** show tooth 21 and 22 six months after injury. The apical changes on tooth 22 are normalizing, while tooth 21, shows signs of replacement resorption. Picture **E**, 9 months after injury, shows normal conditions apically on tooth 22. Replacement resorption is diagnosed on tooth 21.

væv. Oprydningen er en forudsætning for heling. Uden fortsatte stimuli vil resorptionsprocessen ophøre og gå over i en reparationsfase. Dette sker uden behandling. Vi kalder derfor disse resorptioner for reparationsrelaterede, og de ses ofte i forbindelse med lette skader i rodoverfladen (lette luksationsskader) uden andre stimulerende faktorer. Samtlige varianter af eksterne reparationsrelaterede rodresorptioner, som beskrives nedenfor, diagnosticeres kun på baggrund af intraorale røntgenoptagelser eller Cone Beam Computed Tomography (CBCT). ▶

Klassifikation

Inddeling af eksterne rodresorptioner	
1	Skade uden yderligere stimuli - reparationsrelateret rodresorption
1.1	"Transient apical breakdown"
1.2	Ekstern overfladeresorption
1.3	Intern tunnelerende resorption
2	Erstatningsresorption
3	Traumeinitieret rodresorption som opretholdes/udvikles af infektion
3.1	Ekstern infektionsrelateret resorption med infektion udgående fra pulpa (EIR-P)
3.2	Ekstern infektionsrelateret resorption med infektion udgående fra sulcus (EIR-S) (også kaldet cervical invasiv rodresorption)
4	Trykrelaterede rodresorptioner

Tabel 1. Viser inddeling af eksterne rodresorptioner, som beskrives i artiklen.

Table 1. Classification of external root resorptions as mentioned in the article.

Reparationsrelateret rodresorption - ekstern overfladeresorption

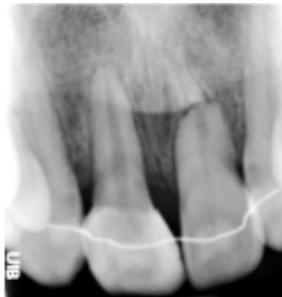

Fig. 2. Røntgenoptagelsen viser rodfraktur +1, hvor der var lateralluksation af det koronale fragment. Der ses afrundede fragmenter og healing med bindevæv i frakturspalten, og det koronale fragment reagerer positivt på sensibilitetstest. 1+ og +2 blev eks-artikuleret og replanteret. Udvikling af erstatningsresorption førte til fjernelse af 1+ og +2. 2+ føres mesialt og udbygges med komposit plast og erstatter 1+, mens +3 erstatter +2.

Fig. 2. The intraoral radiograph shows root fracture tooth 21 after lateral luxation of the coronal fragment. The radiograph shows rounded fragments and healing with connective tissue at the fracture site. The coronal fragment responds positive on vitality testing. Tooth 11 and 22 were avulsed and replanted but developed replacement resorption, which led to extractions. Tooth 12 (with a composite build-up) and 23 were moved in orthodontically to replace tooth 11 and 22.

1.1. "Transient apical breakdown"

I sin beskrivelse af en variant af ekstern reparationsrelateret rodresorption introducerede Frances Andreasen begrebet "transient apical breakdown" i en artikel fra 1986 (38). Dette er

nedbrydning af skadet mineraliseret væv efter luksationsskader, som kan foregå både på knoglesiden og på roden. Tænder med "transient apical breakdown" svarer normalt positivt på sensibilitetstest, men ændring i den neurovaskulære forsyning kan ændre sensibilitet i tanden, selv om den forbliver vital. Røntgenologisk vil dette kunne se ud som en periapikal læsion (Fig. 1). Mange tandlæger (deriblandt denne artikels førsteforfatter) har påbegyndt rodkanalbehandling på dette grundlag og er blevet overrasket af en yderst vital pulpa. Behandlingen i sådanne tilfælde er kun observation.

1.2. Ekstern overfladeresorption

Denne variant af reparationsrelateret rodresorption er relateret til rodfrakturer og vil kun ses røntgenologisk i form af afrunding af kanter ved brudspalten, især i tilfælde med healing med bindevæv i frakturspalten (Fig. 2). Afrundingen kan fremstå tydeligere i tilfælde, hvor rodfrakturen indtraf før/under vækstfasen; i så fald er det koronale rodfragment med i kæbevæksten, og brudspalten fyldes op med knogle.

1.3. Intern tunnelerende resorption

I 1988 beskrev Andreasen & Andreasen en type resorption, som er relateret til rodfraktur og kaldte den "internal tunneling resorption" (39). Ved rodfraktur og luksation af det koronale fragment vil prædentinen som regel være intakt og beskytte pulpa, som er vital. Dette beskyttende lag er også benævnt "pericanalar resorption-resistant sheet" (40). Ved horisontal rodfraktur vil klastceller vandre ind i frakturspalten eksternt fra og underminere dentinen indefra, bag prædentinen. Denne resorption blev beskrevet som intern pga. sin beliggenhed, men klastcellerne kommer eksternt fra og ikke

Reparationsrelateret rodresorption - intern tunnelerende resorption

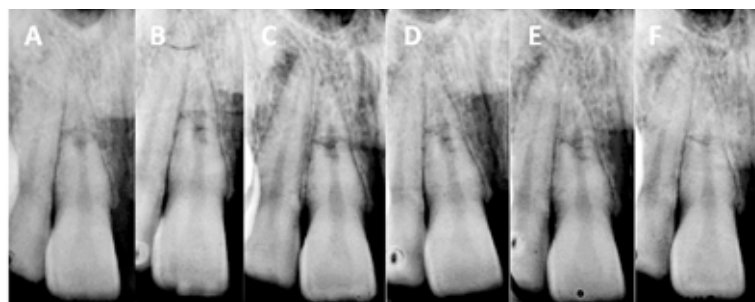


Fig. 3. Ung kvinde faldt på cykel og blev indlagt i tre uger med alvorlig commotio cerebri. Første tandundersøgelse var tre uger efter skaden (A), hvor der blev diagnosticeret rodfraktur i den apikale tredjedel samt rodresorption 1+. Patienten blev henvist fra sygehuset til behandling ved Institut for klinisk odontologi ved Universitetet i Bergen, og B viser situationen ved denne konsultation. A og B viser horisontal rodfraktur og rodresorption udgående fra frakturspalten, men begrænset til det koronale fragment. Tandens reagerer positivt på elektrisk sensibilitetstest og kuldetest. Resorptionen synes at være intern, men ligger uden for et intakt lag af prædentin og har ekstern oprindelse. Tre måneder efter skaden (C) er tanden fortsat vital, og man kan ane en lille progression i resorptionsdefekten. Ved seks, 12 og 18 måneders kontrol (D, E og F) ses reparation og healing af processen. Tandens reagerer fortsat positivt på sensibilitetstest.

Fig. 3. A young woman experienced a bicycle accident and was hospitalized with severe commotio cerebri. The dentition was examined 3 weeks post injury. (A), and root fracture in the apical third of tooth 11 with resorption, were diagnosed. The patient was referred to Department of Clinical Dentistry for further treatment and B shows the condition at the first consultation. A and B show horizontal root fracture and root resorption originating from the fracture site and limited to the coronal fragment. The tooth responded positively on vitality testing (electric and cold). The resorption seems to be internal, but is situated outside an intact layer of pre-dentine and has an external origin. Three months after injury (C), the tooth is still vital, but the resorption defect seems to progress. At 6, 12 and 18 months (D, E and F) reparation and healing of the process is seen. The tooth is still vital.

fra pulpasiden, som er intakt. Forfatterne her mener derfor, at denne variant af rodresorption bør høre under kategorien eksterne reparationsrelaterede rodresorptioner.

Denne variant udvikles ofte hurtigt efter tandskade med horisontal rodfraktur (tre uger), men kan ofte først diagnosticeres flere år efter tandskaden. Processen vil med tiden blive mindre synlig på røntgenoptagelser, og det koronale fragment vil gradvis oblitterere. Tandlæger, som er uddannet for mange år siden, har lært, at alle "interne rodresorptioner" skal rodfyldes og fristes derfor til at påbegynde endodontisk behandling på tænder med denne variant af rodresorption. Så længe det koronale fragment er vitalt, og der ikke ses røntgenologiske tegn på granulationsvæv i brudspalten, skal disse tænder kun observeres. Et casus med intern tunnelerende rodresorption er vist i Fig. 3.

2. Erstatningsresorption

I tilfælde med større skade på rodoverfladen, som ved laterale luksationer, intrusioner og eksartikulerede tænder med mere end 15 minutters tør opbevaring før replantering, vil klastceller starte oprydning på rodoverfladen. Skaden vil som regel være så stor, at heling med cement ikke er muligt. Ved oprydning efter skade vil knoglevæv komme i direkte kontakt med rodoverfladen uden mellemliggende parodontalt væv. Dette fører til, at tandvæv inkorporeres i alveolær knogle og indgår i knoglevævet's remodeleringsproces. Når tanden integreres i knoglen, vil den ikke eruptere og dermed ikke følge med i kæbens og alveolarprocessens vækst, og den kommer derfor gradvis i infraokklusion (41). Dette kaldes af mange for dental ankylose. Men begrebet ankylose beskriver bare, at tanden hænger fast. Eftersom mineraliseret tandvæv gradvist resor-

Klinisk relevans

Risikoen for rodresorption efter tandskader er stor. Det er vigtigt at kende de forskellige varianter af rodresorption som følge af tandskader, eftersom de kræver forskellig indsats fra behandleren. Reparationsrelaterede rodresorptioner skal kun observeres, mens det ved infektionsrelaterede rodresorptioner er vigtigt med tidlig diagnostik og intervention for at stoppe infektionen og dens stimuli for videre udvikling af processen. Erstatningsresorption med stigende infraokklusion må ikke observeres for længe hos unge i vækst.

beres, er den korrekte betegnelse for denne mere dynamiske proces erstatningsresorption. Dette er altså en form for reparationsproces, som er ude af kontrol. Som sådan kunne den have været en undergruppe under de reparationsrelaterede rodresorptioner; men pga. sin særegne natur og dårlige prognose har den fået sin egen kategori.

Tænder med erstatningsresorption vil let kunne diagnosticeres pga. manglende mobilitet, eftersom de bliver integreret i knoglevæv. Dette vil også give en karakteristisk metallisk lyd ved perkussion. Dette er som regel de første tegn på erstatningsresorption, før røntgenologiske forandringer har manifesteret sig. Senere, afhængigt af patientens væksthase, vil den afficerede tand kunne komme i infraposition. Røntgenologisk ses områder på roden uden parodontalligament, og der ses indvækst af knogle i resorptionsprocessen (Fig. 1 og 4). ▶

Erstatningsresorption

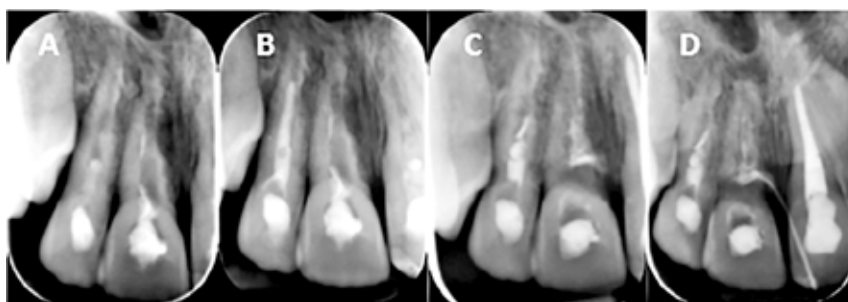


Fig. 4. Figuren viser en pige på 12 år, som fik 2+ og 1+ eksartikuleret og replanteret og +1 lateralt lukseret. Rodbehandling initieres, da fiksatoren fjernes tre uger efter skaden på 2+ og 1+. Rodbehandling af +1 initieres otte uger efter tandskaden. Behandlingen videreføres på Institut for klinisk odontologi seks måneder efter tandskaden (A). Baseret på klinisk (perkussionslyd) og røntgenologisk undersøgelse stilles diagnosen erstatningsresorption på 2+ og 1+. B viser tilstanden otte måneder og C og D 12 måneder efter tandskaden. Billede D viser fistulografi med infektionsophav cervikalt. 2+ og 1+ blev ekstraheret, og -5 blev transplanteret til regio 1+ og 3+ mesialført til regio 2+.

Fig. 4. Teeth numbers 12 and 11 of a 12 years old girl were avulsed and replanted and tooth 21 lateral luxated. Root canal treatment of tooth 12 and 11 was initiated when fixation was removed, 3 weeks post injury. Root canal treatment on tooth 21, started 8 weeks post injury. The treatment was referred to Department of Clinical Dentistry six months after the injury (A). Based both on clinical and radiological examination, tooth 12 and 11 were diagnosed with replacement resorption. B shows the condition at 8 months and C and D, 12 months after the injury. Picture D, shows fistulography with infection originating from the cervical sulcus. Tooth 12 and 11 were extracted and tooth 35 transplanted to regio 11. Tooth 13 was mesialized to the site of 12.

Ekstern infektionsrelateret rodresorption - infektion i pulpa

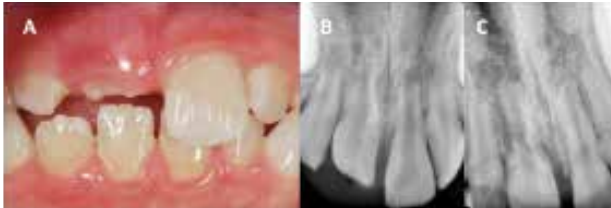

Fig. 5. Ekstern infektionsrelateret resorption med infektion fra pulpa. 10-årig dreng med alvorlig intrusion af 1+ (A og B). Pga. intrusionen blev rodbehandling af 1+ ikke påbegyndt i løbet af de to første uger efter tandskaden. Ved kontrolundersøgelse to måneder efter tandskaden er store dele af roden på 1+ resorberet, og tanden må anses for tabt (underkæbepremolar blev transplanteret til regio 1+ (C)).

Fig. 5. External infectious related resorption with infection from the pulp space. A boy, 10 years of age, with severe intrusion of tooth 11 (A and B). Due to the severe degree of intrusion, root canal treatment of tooth 11 was postponed. A radiograph taken at control two months after injury shows extensive root resorption, and the tooth considered lost (mandibular premolar was transplanted to the site of tooth 11) (C).

Ekstern infektionsrelateret rodresorption - infektion i pulpa

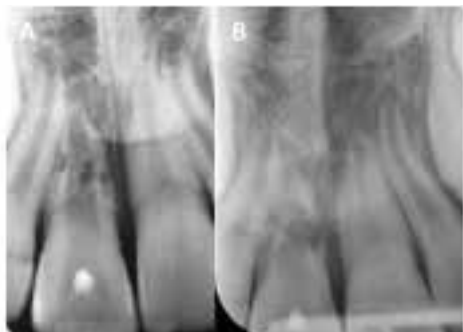

Fig. 6. Ekstern infektionsrelateret resorption med infektion fra pulpa. 10-årig dreng med tandskade regio 1+ (lateral luksation). Den behandlende tandlæge foretog borettest to uger efter skaden og mente, at tanden var vital. Fire uger efter skaden blev drengen henvist til specialist for vurdering af behovet for rodfyldning. Ved konsultation på universitetsklinikken (A) seks uger efter tandskaden blev der observeret ekstern infektionsrelateret rodresorption på 1+. Drengen og forældrene blev informeret om, at rodbehandling burde iværksættes straks. Forældrene ønskede ikke dette, da de dagen efter skulle på en seks uger lang rejse (den store Amerikarejse). Ved hjemkomsten tre måneder efter skaden (B) har resorptionen delt roden af 1+ i et apikalt og et koronalt fragment, og tanden må anses for tabt.

Fig. 6. External infectious related resorption with infection from the pulp space. A boy, 10 years of age, with injury to tooth 11 (lateral luxation). The dentist treating the injury did a bur test of the tooth, and concluded that it was vital. Four week after injury the boy was referred for specialist consultation and further treatment. At the consultation 6 weeks after injury at the university clinic in Bergen, (A), an extensive resorption due to pulp infection was observed on tooth 11. The boy and his parents were informed about the condition related to tooth 11, and informed that the tooth needed urgent endodontic treatment. The boys parents did not want any treatment initiated at this time due to a planned 6 week vacation. When returning home, 3 months after injury (B), it was observed that the resorption has divided the root into apical and coronal fragments, and the tooth was considered lost.

Når parodontalligamentet er ødelagt, og erstatningsresorption er etableret, er det i dag begrænset, hvad vi kan gøre for at redde tanden. Det er vist, at fluorid og tetracykliner i nogen grad kan forsinke udviklingen af processen (42), men en nyere undersøgelse viser ingen tillægseffekt ved brug af doxycylin på forekomst af erstatningsresorption efter replantering af eksartikulerede tænder (43). Studier har senere undersøgt mulig effekt af bisfosfonater (44) og Emdogain® (45) for at stoppe videre udvikling af erstatningsresorption, men ikke fundet nogen gevinst. Det er vigtigt, at tænder med aktiv erstatningsresorption ikke observeres for længe hos patienter i vækst, da alvorlig infraokklusion kan udvikles (46). Dette ødelægger mulighederne for gode tanderstatninger senere i livet. På unge individer i vækst bør alternativ behandling hurtigt overvejes. Hos ældre går processen langsommere, og vi har mere tid til at undersøge andre behandlingsalternativer.

3. Eksterne infektionsrelaterede rodresorptioner

Hvis stimuli i form af infektion opretholdes under nedbrydningsfasen efter tandskade, vil klastaktivitet fortsætte (infektionsbetiget inflammation). Dette sker ved infektion i rodkanalsystemet eller ved infektion i sulcus. Infektion i sulcus kan også udløse rodresorption mange år efter den skade, som har ført til ødelæggelse af det umineraliserede præcementlag cervikalt på roden.

3.1. Ekstern infektionsrelateret resorption med infektion udgående fra pulpa (EIR-P)

En del tandskader, især luksationsskader, vil ud over skade på rodooverfladen også kunne give pulpanekrose. Pulpanekrose er relateret til alvorlighedsgraden af luksationsskaden og rodudviklingsstadiet. Hvis nekrotisk pulpavæv bliver inficeret, mens klastceller rydder op eksternt, vil toksiner fra rodkanalen påvirke klastcellerne via dentintubuli og stimulere til mere aggressiv aktivitet i resorptionsprocessen på rodooverfladen. Først når infektionen bliver håndteret i rodkanalen, vil resorptionsprocessen kunne gå over i en helingsfase.

Den tidlige fase af denne type rodresorption er sædvanligvis uden symptomer og diagnosticeres kun på røntgenoptagelser. Resorptionsprocessen stimuleres af infektion i rodkanalsystemet, og uden behandling vil infektionen med tiden kunne føre til apikal parodontitis og absces med tilhørende symptomer.

Behandlingen består i at kontrollere infektionen i rodkanalsystemet, da det er den, der stimulerer resorptionsprocessen. Man har tidligere anbefalet langtidindlæg med calciumhydroxid for at kontrollere infektionen. Bacteriesammensætningen er imidlertid ikke anderledes end ved andre infektioner i rodkanaler. Standardproceduren med skylning med natriumhypoklorit og EDTA og et calciumhydroxidindlæg i to uger vil være tilstrækkeligt til at opnå infektionskontrol. Det kan dog være hensigtsmæssigt at vente med endelig rodfyldning, til den akutte situation efter tandskaden er kontrolleret, og patienten er klar til videre behandling. I tilfælde med intrusion bør endelig rodfyldning først foretages, når tanden er eruperet, så

Ekstern infektionsrelateret rodresorption - infektion i pulpa

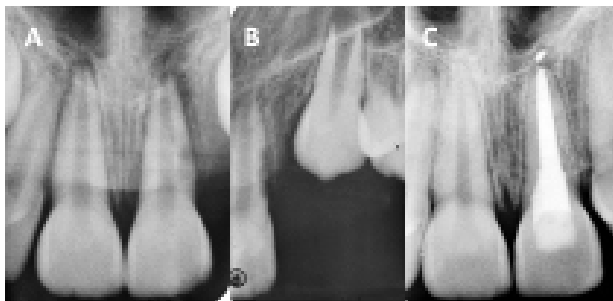


Fig. 7. Ekstern infektionsrelateret resorption med infektion fra pulpa. 11-årig pige pådrog sig en tandskade under fodboldtræning. +2 blev eksartikuleret (og ikke genfundet) og +1 blev diagnosticeret med lateral luksation. Ved kontrolundersøgelse fire uger efter tandskaden ses ekstern resorption distalt på roden af +2 (A og B). En apikal læsion kan også registreres ved +1, og tanden reagerer negativt på sensibilitetstest. Rodbehandling blev straks påbegyndt, og ved kontrolundersøgelse efter seks måneder ses fin heling både af den apikale læsion og defekter efter infektionsrelateret rodresorption distalt på roden (C).

Fig. 7. External infectious related resorption with infection from the pulp space. A girl, 11 year of age, experienced a traumatic dental injury during football training. Tooth 22 was exarticulated (not found) and tooth 21 was lateral luxated. At control 4 weeks after injury an external resorption is visible on the radiographs (A and B), on the distal surface of tooth 21. A radiolucent apical area is also visible on the same tooth. The tooth does not respond to sensitivity testing. Root canal treatment was initiated immediately, and at 6 months control apical healing is present as well as healing of the resorptive defect on the distal root surface (C).

sædvanlige aseptiske regler for rodbehandling kan følges. I den situation er det vigtigt ikke at sætte kofferdamsklammer på den traumatiserede tand, da dette kan medføre yderligere traume.

Ved intrusion kan det være vanskeligt at påbegynde rodbehandling tidligt, da reeruption tager tid. Men udskydelse af endodontisk behandling kan hurtigt føre til, at tanden mistes som vist i Fig. 5.

Ved alvorlig grad af tandskade, hvor pulpanekrose kan forventes, er regelmæssige kontrolundersøgelser vigtige for tidlig diagnostik af EIR-P. Denne type rodresorption progredierer hurtigt, især på unge individer, og vil uden tidlig intervention i form af rodkanalbehandling føre til tab af den afficerede tand (Fig. 5 og 6). I tilfælde med tidlig infektionskontrol kan der ske heling med god prognose for tanden (Fig. 7).

3.2. Ekstern infektionsrelateret resorption med infektion udgående fra sulcus (EIR-S)

Denne type rodresorption starter lige under tandens epitelfæste, der som oftest ligger cervikalt. Den kaldes derfor ofte cervikal invasiv rodresorption. I tilfælde af fæstetab kan denne resorption dog starte mere apikalt. I starten af 1970'erne kaldte Andreasen den for intern erstatningsresorption (47). Andre benævnelser er: "supraosseous extracanal invasive resorption" (48), "peripheral inflammatory root resorption" (49), "sulcular infection resorption" (50), "periodontal infection resorption" (37), og "subepithelial external root resorption" (51).

Ekstern infektionsrelateret rodresorption - infektion i sulcus

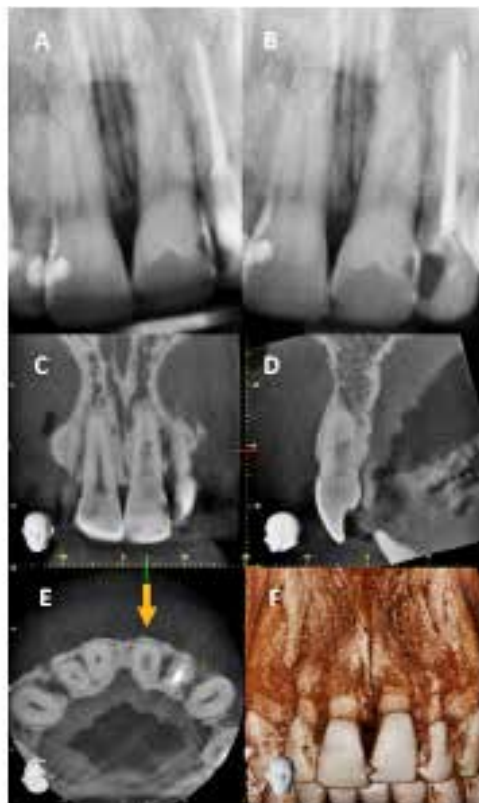

Fig. 8. +1 har været beskadiget for mange år siden (lateral luksation). Ved kontrolundersøgelse registreres ekstern infektionsrelateret rodresorption udgået fra sulcus (EIR-S) (A og B). Resorptionen ses som en udvidelse af pulpakammeret, og mange vil mene, at denne resorption er intern. Snit fra CBCT viser udstrækningen af resorptionen i mesio-distal retning (C) og bukko-palatal retning (D), men ingen tydelige brud i overfladen. Billede E viser tværsnit af tanden lige under knoglekanten. Man kan se, at processen har omsluttet hele pulpakanalen uden tydeligt brud i overfladen. Denne tand bør have god prognose med intern behandling, hvor endodontisk behandling suppleres med fjernelse af resorptionslakuner og udfyldning af defekten internt fra.

Fig. 8. Tooth 21 experienced traumatic dental injury years ago (lateral luxation). At a random control an external infectious related root resorption with infection from the sulcus (EIR-S) was observed (A and B). The resorption is seen as an extension of the pulp space. Sections from the CBCT shows the extension of the root resorption in mesio-distal direction (C) and bucco-palatal direction (D), but no clear entrance at the surface. Section E shows the cross-section of the root just below the marginal bone level. The resorption process has enclosed the pulp canal, with a small entrance. There is good prognoses for treatment of this tooth with an internal approach. This includes endodontic treatment with removal of all resorption lacunas and filling of the defect from the inside.

Årsagerne til skade på rodoverfladen lige under gingiva er ikke kun rene tandskader. Ifølge Heithersay er ortodontisk behandling risikofaktor nummer et, efterfulgt af tandskader og blegning (52). Ingen undersøgelser har bekræftet disse fund, og i dag, hvor ortodontiske bånd i stor grad er erstattet med brackets, må man antage, at risikoen i forbindelse med orto- ▶

Ekstern infektionsrelateret rodresorption - infektion i sulcus

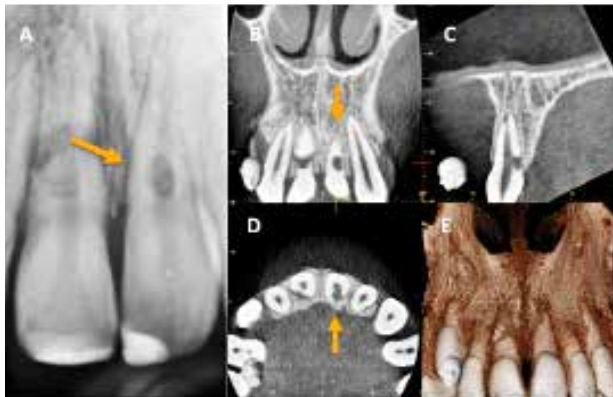

Fig. 9. 12-årig pige har pådraget sig tandskade i sommerferien. Tandlægen blev opsøgt for akut behandling, men der blev ikke foretaget røntgenologisk undersøgelse. Pigen fik behandlet ukomplicerede kronfrakturer på 1+ og +1 med komposit. Hun får to måneder senere symptomer og henvises til specialistklinik. Ved opfølgning bliver 1+ diagnosticeret med rodfraktur og +1 med rodresorption (A). Rodresorptionen på +1 kan synes at være intern ud fra den intraorale optagelse. Snit fra CBCT viser, at resorptionsprocessen strækker sig langt under knogleniveau (B og C). Et stort brud i overfladen ses på billederne C og D. Med en så stor defekt under knoglekanten vil der være risiko for tab af knogle og blødtvæv omkring tanden. Pga. gunstige kæberelationer (Angle klasse II) blev begge centrale incisiver ekstraheret og mellemrummet lukket ved, at de laterale incisiver blev ført ind.

Fig. 9. Girl, 12 years of age, with a traumatic dental injury in her summer vacation. A dentist was consulted for emergency treatment, but no radiographic examination was done. Teeth 11 and 21 were diagnosed with uncomplicated crown fractures, and lost fragments were replaced with composite. After two months she had symptoms from the involved teeth and was referred for specialist consultation (endodontist). Tooth 11 showed root fracture and tooth 21 root resorption (A). The resorption in tooth 21 can easily be misjudged as internal from the intra oral radiograph. Sections from CBCT shows that the resorption is external with extension below the marginal bone level on the palatal side (B and C). A defect in the root surface is shown in section C and D. With such a defect below the bone crest there is a potential for losing bone and soft tissue in addition to the tooth. Due to favorable condition with Angle class II, both central incisors were extracted and the laterals moved in to replace them.

Ekstern infektionsrelateret rodresorption - infektion i sulcus

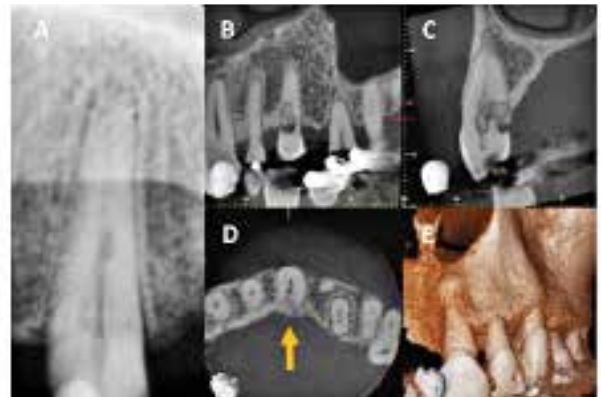

Fig. 10. Den intraorale optagelse (A) viser tilsyneladende en begrænset rodresorption på +3 (ekstern infektionsrelateret rodresorption udgående fra sulcus). Snit fra CBCT (B-D) viser, hvor stor defekten er med større brud i overfladen palatinalt. Man kan se knogleindvækst ind i processen (C og D), hvilket kan gøre det vanskeligt at ekstrudere tanden for at kunne behandle resorptionsdefekten. Uden ekstrusion må man fjerne knogle palatinalt for at få adgang til at behandle resorptionsdefekten.

Fig. 10. The intra oral radiograph (A) shows a rather limited resorption defect on tooth 23 (external infectious related root resorption with infection from the sulcus (EIR-S)). Sections from CBCT (B-D) show the severe extension of the resorption, with a large defect in the root surface on the palatal side. Bone is growing into the defect (C and D), which makes it difficult to extrude the tooth for treatment. Without extrusion of the tooth, bone must be removed for treatment of the resorption defect.

donti er reduceret. Stimuli for denne variant af rodresorption er infektion i sulcus, som kan forekomme mange år efter skaden. Ofte ser vi denne type rodresorption på midaldrende, som har fået ortodontisk behandling eller anden form for traume i ungdommen og i moden alder har udviklet gingivitis eller marginal parodontitis.

Resorptionen starter altså eksternt, men har et invasivt mønster. Den giver sjældent symptomer, da pulpa er beskyttet af et intakt umineraliseret lag af prædentin/odontoblaster. Klast-celler trækker karrigt væv med ind i resorptionsdefekten for at sikre sig næring til videre aktivitet. Dette granulationsvæv kan give en rød/rosa farve cervikalt på tanden, som kaldes "pink spot" og vil være et godt diagnostisk tegn. Alligevel opdages de fleste EIR-S tilfældigt på røntgenoptagelser. Når processen diagnosticeres på røntgenoptagelse, kan den let mistolkes som in-

tern rodresorption, hvis indgangen ligger bukkalt eller lingual/palatinalt. Der kan sonderes en poche ved defektens indgang, og granulationsvævet vil give en kraftig blødning ved sondering i pochen. Processen spreder sig ind i dentinen og rundt i det beskyttende prædentinlag og/eller i koronal-apikal retning. Når resorptionsdefekten bliver stor nok og har infektion i granulationsvævet, vil prædentinen kunne kollaps og give pulpitisssymptomer. Granulationsvævet, som dannes i tanden, vil få indslag af knoglelignende væv.

Heithersay har klassificeret denne type rodresorption i fire klasser efter alvorlighedsgrad (53). Denne klassifikation er meget anvendt, men kan kritiseres for at være baseret på todimensionale intraorale røntgenoptagelser og ses da kun i et plan. Ydermere er dette plan på figurerne ændret til at gå i bukkopalatinal retning og ikke i mesio-distal retning, som vi normalt ser røntgenoptagelser.

Brug af CBCT til beskrivelse og håndtering af rodresorption anbefales af European Society of Endodontology position statement (54) og American Association of Endodontists and American Academy of Oral and Maxillofacial Radiology joint position statement (55) og vil være et vigtigt værktøj til kortlægning og behandlingsvalg ved denne type rodresorption. Fig. 8-10 beskriver tilfælde med EIR-S, hvor intraorale røntgenoptagelser kan sammenlignes med snit fra CBCT.

For nylig har Patel et al. introduceret en tredimensionel klassifikation baseret på beskrivelser fra CBCT (56). Denne

nye klassifikation beskriver EIR-S i tre dimensioner: 1) destruktion i overfladen, 2) højde, og 3) nærhed til rodkanal. Inddelingen er temmelig kompliceret og relaterer ikke til valg af behandling.

Behandlingen af EIR-S har til hensigt at inaktivere resorptionsprocessen ved at stoppe blodforsyningen til klastcellerne og derefter fjerne alt granulationsvæv og calcificeret væv i defekten for at hindre infektion i nekrotisk væv. Defekten skal efter grundig udrensning forsejles for at hindre revaskularisering.

Ved små defekter (Heithersays klasse 1 og 2) vil ekstern behandling være at foretrække. Dette indebærer opklapning, fjernelse af væv i defekten og efterfølgende fyldning. Hvis der kan opnås sufficent ørlægning, kan kaviteten fyldes med komposit, ellers vil glasionomer være et godt alternativ. Tricalciumsilikater vil lettere kunne udvaskes, da kaviteten ligger cervikalt uden knogledække. Sørg for at beskytte lappens inderside mod pudsestøv, da dette kan interferere med helingen.

For Heithersays klasse 3 er rodkanalen infiltreret, og det er vanskeligt at behandle uden at involvere pulpavævet (Figur 8). Hvis indgangen er snæver, vil vi anbefale intern behandling med pulpektomi og fjernelse af resorptionslakunerne indefra. Dette kan være vanskeligt at gennemføre i én seance, da kraftig blødning fra det karrige granulationsvæv gør området uoverskueligt. Et alternativ her er at stoppe blødningen med triklor-eddikesyre (90 %) (57) eller lægge et depot af calciumhydroxid, som kan bidrage til at udtørre defekten til næste behandlingsseance. Når alle resorptionslakuner er fjernet, og indgangen er snæver, kan man lægge calciumsulfat som matrice ud i knoglen (gipsen vil resorberes) og lægge fyldning internt fra og ud i defektens åbning. Ved større defekter i overfladen må behandlingen suppleres med opklapning og fyldning eksternt fra.

Ved Heithersays klasse 4 er defekten ikke blot stor; men der er desuden multiple subcrestale kommunikationer ud til sikring af blodforsyningen til cellerne i processen. Dette gør det vanskeligt at få fuld kontrol over sådanne defekter, og prognosen er derfor dårlig. Ekstraktion er ofte den bedste behandling.

Hvis man under opklapning konstaterer, at det er nødven-

digt at fjerne meget knogle for at få rene kanter i processen, er der stor risiko for at miste knogle og blødtvæv omkring tanden (Fig. 9 og 10). Ved store defekter eksternt (stort brud i overfladen) må man derfor altid overveje, om patienten er bedre tjent med at få tanden ekstraheret og dermed bevare knogle og blødtvæv og skabe bedre forudsætninger for at opnå et vellykket resultat med protetiske erstatninger.

4. Trykrelaterede rodresorptioner

Denne form for stimuli til rodresorption er ikke relateret direkte til tandskader, men til tryk over tid. Kraftigt tryk i forbindelse med ortodontisk behandling fører til hyalinisering og strukturændring på det umineraliserede præcementlag, hvilket gør rodoverfladen modtagelig for klastceller. Andre årsager til tryk, som giver rodresorption over tid, er ektopisk beliggende eller retinerede tænder fx hjørnetænder, som resorberer laterale incisiver. Neoplasmer i kæberne vil også kunne føre til resorption af rødder.

Behandlingen har til formål at stoppe videre udvikling af rodresorption, og dette gøres ved at lette trykket ved at fjerne ortodontiske kræfter, føre retinerede tænder i position eller fjerne neoplasmer.

KONKLUSION

Tandskader fører ofte til ødelæggelse af rodens beskyttende umineraliserede præcementlag og gør mineraliserede tandvæv modtagelige for rodresorption.

Det er vigtigt at kende de forskellige varianter af rodresorption som følge af tandskader, da de kræver forskellig indsats fra behandleren.

Erstatningsresorption, som fører til infraokklusion hos individer i vækst, må ikke observeres for længe.

Ved infektionsrelaterede rodresorptioner er tidlig diagnostik og intervention vigtigt for at sikre langtidsprognosen for den afficerede tand. CBCT vil være et godt hjælpemiddel for korrekt diagnostik og beskrivelse af resorptionsprocessers udbredelse og for korrekt valg af behandling. ♦

ABSTRACT (ENGLISH)

INCIDENCE OF TRAUMATIC DENTAL INJURIES is highest in the young population, before the pubertal growth phase when cranio-facial development is most intensive. As traumatic dental injuries frequently affect the maxillary anterior teeth, young people must live their life with sequelae compromising aesthetic, function and life expectancy of the dentition. Root resorptions is a frequent consequence after traumatic dental injuries, in particular severe luxation injuries. This article presents classification of external root resorptions due to traumatic dental injuries. The main features and clinical picture are illustrated with clinical examples. It is important to distin-

guish the different types of root resorptions and their stimuli, as they should be treated different. Infection related resorptions demand early diagnoses and interventions, while repair related resorptions need observation only. Replacement resorptions with increasing infraocclusion should not be observed if maxillo-facial growth and alveolar process is affected. Proper emergency treatment is crucial for traumatic dental injuries. Follow-up should be according to guidelines such as: www.dentaltraumaguide.org. Inter disciplinary competence should be available for patients with traumatic dental injuries - and their dentist so that advanced diagnostics and treatment can be utilized to optimize the treatment both in the short and long term.

LITTERATUR

- Andersson L. Epidemiology of traumatic dental injuries. *Pediatr Dent* 2013;35:102-5.
- Glendor U. Epidemiology of traumatic dental injuries – a 12 year review of the literature. *Dent Traumatol* 2008;24:603-11.
- Zaleckiene V, Peciuliene V, Brukiene V et al. Traumatic dental injuries: etiology, prevalence and possible outcomes. *Stomatologija* 2014;16:7-14.
- Petersson EE, Andersson L, Sorensen S. Traumatic oral vs non-oral injuries. *Swed Dent J* 1997;21:55-68.
- Bastone EB, Freer TJ, McNamara JR. Epidemiology of dental trauma: a review of the literature. *Aust Dent J* 2000;45:2-9.
- Rothman K, Greenland S. Measures of Occurrence. In: Rothman K, Greenland S, Lash T, eds. *Modern Epidemiology*, 3rd ed. Philadelphia: Wolters Kluwer Health, 2008;32-50.
- Dame-Teixeira N, Alves LS, Susin C et al. Traumatic dental injury among 12-year-old South Brazilian schoolchildren: prevalence, severity, and risk indicators. *Dent Traumatol* 2013;29:52-8.
- Borssen E, Holm AK. Traumatic dental injuries in a cohort of 16-year-olds in northern Sweden. *Endod Dent Traumatol* 1997;13:276-80.
- Locker D. Prevalence of traumatic dental injury in grade 8 children in six Ontario communities. *Can J Public Health* 2005;96:73-6.
- Thelen DS, Bårdsen A. Traumatic dental injuries in an urban adolescent population in Tirana, Albania. *Dent Traumatol* 2010;26:376-82.
- Bratteberg M, Thelen DS, Klock KS et al. Traumatic dental injuries - prevalence and severity among 16-year-old pupils in Norway. *Dent Traumatol* 2018. doi:10.1111/edt.12399.
- Azami-Aghdash S, Ebadifard Azar F, Pournaghi Azar F et al. Prevalence, etiology, and types of dental trauma in children and adolescents: systematic review and meta-analysis. *Med J Islam Repub Iran* 2015;29:234.
- Feliciano KM, de Franca Caldas A, Jr. A systematic review of the diagnostic classifications of traumatic dental injuries. *Dent Traumatol* 2006;22:71-6.
- Hamilton FA, Hill FJ, Holloway PJ. An investigation of dento-alveolar trauma and its treatment in an adolescent population. Part 1: The prevalence and incidence of injuries and the extent and adequacy of treatment received. *Br Dent J* 1997;182:91-5.
- Skaare AB, Jacobsen I. Dental injuries in Norwegians aged 7-18 years. *Dent Traumatol* 2003;19:67-71.
- Glendor U, Halling A, Andersson L et al. Incidence of traumatic tooth injuries in children and adolescents in the county of Vastmanland, Sweden. *Swed Dent J* 1996;20:15-28.
- Andreasen JO, Ravn JJ. Epidemiology of traumatic dental injuries to primary and permanent teeth in a Danish population sample. *Int J Oral Surg* 1972;1:235-9.
- Stockwell AJ. Incidence of dental trauma in the Western Australian School Dental Service. *Community Dent Oral Epidemiol* 1988;16:294-8.
- Ramos-Jorge ML, Peres MA, Traebert J et al. Incidence of dental trauma among adolescents: a prospective cohort study. *Dent Traumatol* 2008;24:159-63.
- Lam R. Epidemiology and outcomes of traumatic dental injuries: a review of the literature. *Aust Dent J* 2016;61 (Supp 1):4-20.
- Hedegård B, Stålhane I. A study of traumatised permanent teeth in children aged 7-15 years. Part 1. *Swed Dent J* 1973;66:431-50. (Sven Tandlak Tidsskr. 1973;66:431-52).
- Ravn JJ, Rossen I. (Prevalence and distribution of traumatic dental injuries to the teeth of Copenhagen school children). *Tandlægebladet* 1969;73:1-9.
- Skaare AB, Jacobsen I. Etiological factors related to dental injuries in Norwegians aged 7-18 years. *Dent Traumatol* 2003;19:304-8.
- Nicolau B, Marcenes W, Hardy R et al. A life-course approach to assess the relationship between social and psychological circumstances and gingival status in adolescents. *J Clin Periodontol* 2003;30:1038-45.
- Glendor U. Aetiology and risk factors related to traumatic dental injuries – a review of the literature. *Dent Traumatol* 2009;25:19-31.
- Hammarstrom L, Lindskog S. General morphological aspects of resorption of teeth and alveolar bone. *Int Endod J* 1985;18:93-108.
- Andreasen FM, Pedersen BV. Prognosis of luxated permanent teeth – the development of pulp necrosis. *Endod Dent Traumatol* 1985;1:207-20.
- Rock WP, Grundy MC. The effect of luxation and subluxation upon the prognosis of traumatized incisor teeth. *J Dent* 1981;9:224-30.
- Andreasen JO. Luxation of permanent teeth due to trauma. A clinical and radiographic followup study of 189 injured teeth. *Scand J Dent Res* 1970;78:273-86.
- Crona-Larsson G, Bjarnason S, Noren JG. Effect of luxation injuries on permanent teeth. *Endod Dent Traumatol* 1991;7:199-206.
- Oikarinen K, Gundlach KK, Pfeifer G. Late complications of luxation injuries to teeth. *Endod Dent Traumatol* 1987;3:296-303.
- Ebeleseder KA, Santler G, Glockner K et al. An analysis of 58 traumatically intruded and surgically extruded permanent teeth. *Endod Dent Traumatol* 2000;16:34-9.
- Kinirons MJ, Sutcliffe J. Traumatically intruded permanent incisors: a study of treatment and outcome. *Br Dent J* 1991;170:144-6.
- Chaushu S, Shapira J, Heling I et al. Emergency orthodontic treatment after the traumatic intrusive luxation of maxillary incisors. *Am J Orthod Dentofacial Orthop* 2004;126:162-72.
- Andreasen JO, Bakland LK, Andreasen FM. Traumatic intrusion of permanent teeth. Part 2. A clinical study of the effect of preinjury and injury factors, such as sex, age, stage of root development, tooth location, and extent of injury including number of intruded teeth on 140 intruded permanent teeth. *Dent Traumatol* 2006;22:90-8.
- Al-Badri S, Kinirons M, Cole B et al. Factors affecting resorption in traumatically intruded permanent incisors in children. *Dent Traumatol* 2002;18:73-6.
- Fuss Z, Tsesis I, Lin S. Root resorption – diagnosis, classification and treatment choices based on stimulation factors. *Dent Traumatol* 2003;19:175-82.
- Andreasen FM. Transient apical breakdown and its relation to color and sensibility changes after luxation injuries to teeth. *Endod Dent Traumatol* 1986;2:9-19.
- Andreasen FM, Andreasen JO. Resorption and mineralization processes following root fracture of permanent incisors. *Endod Dent Traumatol* 1988;4:202-14.
- Mavridou AM, Pyka G, Kerckhofs G et al. A novel multimodular methodology to investigate external cervical tooth resorption. *Int Endod J* 2016;49:287-300.
- Malmgren B, Malmgren O. Rate of infraposition of reimplanted ankylosed incisors related to age and growth in children and adolescents. *Dent Traumatol* 2002;18:28-36.
- Bjorvatn K, Selvig KA, Klinge B. Effect of tetracycline and SnF2 on root resorption in replanted incisors in dogs. *Scand J Dent Res* 1989;97:477-82.
- Tsilingaridis G, Malmgren B, Skutberg C et al. The effect of topical treatment with doxycycline compared to saline on 66 avulsed permanent teeth – a retrospective case-control study. *Dent Traumatol* 2015;31:171-6.
- Lustosa-Pereira A, Garcia RB, de Moraes IG et al. Evaluation of the topical effect of alendronate on the root surface of extracted and replanted teeth. Microscopic analysis on rats' teeth. *Dent Traumatol* 2006;22:30-5.
- Schjott M, Andreasen JO. Emdogain does not prevent progressive root resorption after replantation of avulsed teeth: a clinical study. *Dent Traumatol* 2005;21:46-50.
- Malmgren B, Tsilingaridis G, Malmgren O. Long-term followup of 103 ankylosed permanent incisors surgically treated with decoronation – a retrospective cohort study. *Dent Traumatol* 2015;31:184-9.
- Andreasen J. Luxation Injuries. In: Andreasen J, ed. *Traumatic Injuries of the Teeth*, 1st ed. Copenhagen: Munksgaard, 1972;141-92.
- Frank AL, Bakland LK. Nonendodontic therapy for supracrestal extraoral invasive resorption. *J Endod* 1987;13:348-55.
- Gold SI, Hasselgren G. Peripheral inflammatory root resorption. A review of the literature with case reports. *J Clin Periodontol* 1992;19:523-34.
- Trope M. Root resorption due to dental trauma. *Endodontic Topics* 2002;1:79-100.
- Trope M. Root resorption of dental and traumatic origin: classification

based on etiology. *Pract Periodontics Aesthet Dent* 1998;10:515-22.

- 52. Heithersay GS. Invasive cervical resorption: an analysis of potential predisposing factors. *Quintessence Int* 1999;30:83-95.
- 53. Heithersay GS. Invasive cervical resorption following trauma. *Aust Endod J* 1999;25:79-85.

54. EUROPEAN SOCIETY OF ENDODONTOLOGY. European Society of Endodontology position statement: the use of CBCT in endodontics. *Int Endod J* 2014;47:502-4.

55. AMERICAN ASSOCIATION OF ENDODONTISTS, AMERICAN ACADEMY OF ORAL & MAXILLOFACIAL RADIOLOGISTS. American Association of Endodontists and

American Academy of Oral & Maxillofacial Radiology joint position statement: use of cone beam computed tomography in endodontics. *J Endodont* 2015;41:1393-6.

56. Patel S, Foschi F, Mannocci F et al. External cervical resorption: a three-dimensional classification. *Int Endod J* 2018;2:206-14.

57. Heithersay GS. Treatment of invasive cervical resorption: an analysis of results using topical application of trichloroacetic acid, curettage, and restoration. *Quintessence Int* 1999;30:96-110.