

ABSTRACT

BAGGRUND - Monostotisk fibrøs dysplasi er den hyppigst forekommende fibrøse dysplasi. I ansigtsskelettet ses den klinisk som en asymptomatisk langsomt voksende hævelse med normalslimhindedække. Behandlingsstrategien er afhængig af symptomer og alder og varierer fra løbende kontroller og hormonbehandling til kirurgisk konturering af asymmetri i ansigtet. I de senere år er det blevet klarlagt, at en somatisk mutation i genet *GNAS1* er årsag til sygdommen.

PATIENTTILFÆLDE - En 13-årig pige med massiv hævelse i venstre side af ansigtsskelettet blev henvist til kæbekirurgisk afdeling, Odense Universitetshospital, for diagnose og behandling. Histologisk undersøgelse var forenelig med fibrøs dysplasi, og genetisk undersøgelse bekræftede diagnosen.

KONKLUSION - Histologi og molekylærbiologisk undersøgelse bekræfter mistanke om monostotisk fibrøs dysplasi, og behandlingsplan laves i samråd med børneafdeling.

EMNEORD Fibrous dysplasia | fibro-osseous lesion | monostotic | polystotic | histopathology



Korrespondanceansvarlig førsteforfatter:

ABDUL AHAD KHAN

Abdul.Ahad.Khan@rsyd.dk

Monostotisk fibrøs dysplasi – genetisk analyse til præcisering af diagnosen

ABDUL AHAD KHAN, kæbekirurgisk kursist, Kæbekirurgisk Afdeling, Odense Universitetshospital

RASMUS HARTMANN RYHL, kæbekirurgisk kursist, Kæbekirurgisk Afdeling, Odense Universitetshospital

LILLIAN NØRGAARD MARCUSSEN, klinisk lektor, tandlæge, ph.d., Kæbekirurgisk Afdeling, Odense Universitetshospital

► Accepteret til publikation den 3. juni 2021

Tandlægebladet 2021;125:xxx-xxx

F **IBRØS DYSPLASI (FD)** er en fibro-ossøs læsion karakteriseret ved transformation af knoglevæv til fibrøst væv, hvori der dannes uregelmæssige knogleformationer (1,2). Dette kan give en større tilbøjelighed til frakturer samt abnorm vækst af afficerede knogler. FD underinddeles i to hovedgrupper, monostotisk fibrøs dysplasi (MFD), som afficerer en enkelt knogle, og polystotisk fibrøs dysplasi (PFD), hvor der er flere involverede knogler. PFD forekommer tillige med ledsagende symptomer som brune uregelmæssige pletter på huden, tidlig pubertet og andre endokrine forstyrrelser. Denne type betegnes McCune Albright Syndrom (1-3). I de senere år er det blevet klarlagt, at en somatisk mutation i genet *GNAS1* er årsag til såvel mono- og polystotisk fibrøs dysplasi som McCune-Albright syndrom (2,3).

I ansigtsskelettet præsenterer lidelsen sig som en asymptomatisk langsomt voksende hævelse af knogle beklædt med intakt og normal slimhinde (Fig. 1). Der kan forekomme displacering og rotation af tænder samt malokklusion. Radiologisk ses en matglas-lignende opacitet uden genkendelige strukturer. Histologisk ses der irregulære umodne knogletrabekler i løst arrangeret fibrøst bindevæv – ofte med en morfologi, der ligner ”kinesiske skrifttegn”.

Behandlingsmæssigt anbefales løbende kontrol af læsionen, eventuelt kombineret med hormonel behandling til regulering af pubertet og stofskifte mv. I tilfælde af funktionel og/eller kosmetisk afvigelse kan der overvejes kirurgisk konturering (4). I sjældne tilfælde kan FD undergå malign transformation (5).

FAKTABOKS

- Alder: 10-20 år
- Hyppighed: MFD 80 %-85 %, PFD 10-15 %
- Benign og ikke arvelig
- Ligelig kønsfordeling
- Mutationen i *GNAS1*
- Forekomst: rørknogler efterfulgt af kæbeskelettet, kraniebasis og ribben

PATIENTTILFÆLDE

En 13-årig pige med massive forandringer i venstre side af ansigtsskelettet blev henvist fra Endokrinologisk Afdeling til Kæbekirurgisk Afdeling, Odense Universitetshospital (OUH), for biopsitagning og diagnostik på baggrund af mistanke om McCune-Albright syndrom. Tidligere CT-scanning og MR-scanning har givet mistanke om FD (Figs. 1 og 2).

Biopsier fra røntgenologisk forandret os zygomaticus blev sendt til histologisk undersøgelse. Præparatet bestod af to vævsstykker (henholdsvis 7 x 5 x 2 mm og 7 x 5 x 1 mm). Histologisk ses der et løst, fibrøst bindevævsstroma med små knogleelementer med fokalt konneks til den overliggende knogle,

CT-scanning, 3d-rekonstruktion

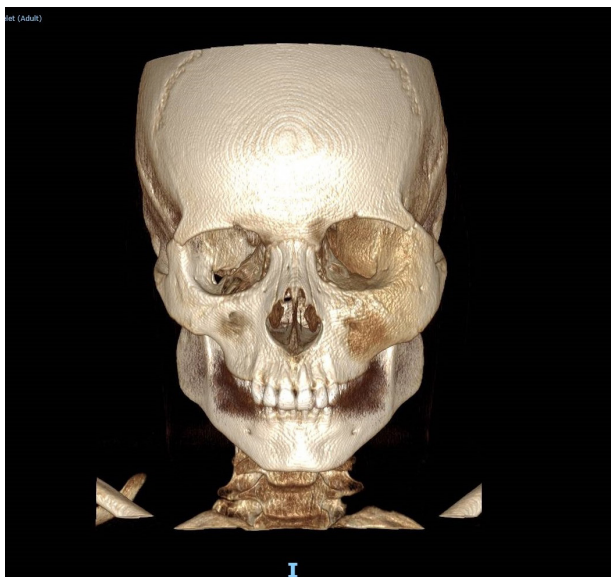


Fig. 1. Monostotisk fibrøs dysplasi i venstre side af mellemansigtet, der konstateres asymmetri og massive knogleforandringer af os zygomaticus venstre side (pil).

Fig. 1. Monostotic fibrous dysplasia of left sided midface showing facial asymmetry. Observe large bony changes in left zygomatic bone (arrow).

klinisk relevans

Rutinemæssig odontologisk undersøgelse er ofte kombineret med radiologisk optagelse. Fibrøs dysplasi opdages ofte som tilfældigt radiologisk fund. Kendskab til det radiologiske udseende af tilstand og differentialdiagnose er derfor relevant for tandlæger i primær sektor for tidligere diagnose og patientvejledning.

Radiologisk præsentation

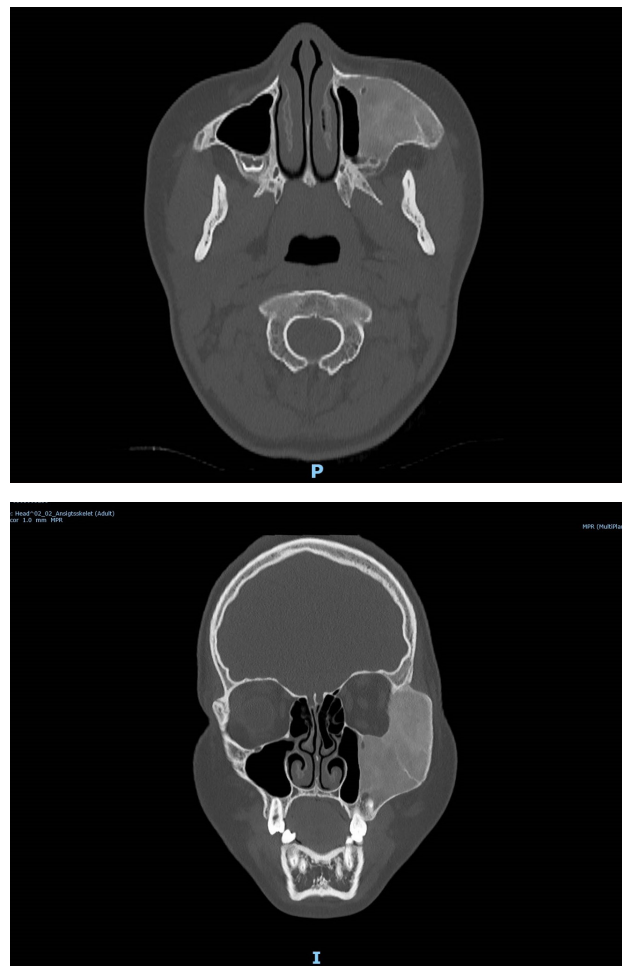


Fig. 2. CT-scanning i aksiale og koronale snit visende facial asymmetri og knogleforandringer på os maxillaris og os zygomaticus venstre side. Den matte glasagtige, radiolucente læsion markeret med pil.

Fig. 2. CT scan axial and coronal view showing radiological presentation of Monostotic Fibrous dysplasia of left maxilla and zygomatic bone resulting in facial asymmetry due to massive bony changes. Observe radiolucent lesion with ground glass appearance (arrow).

Histologi (Hæmatoxylin-Eosin farvning)

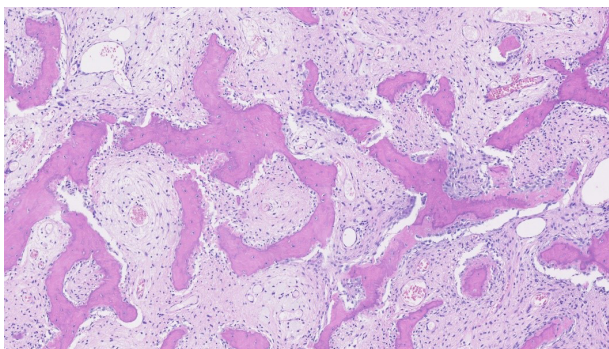
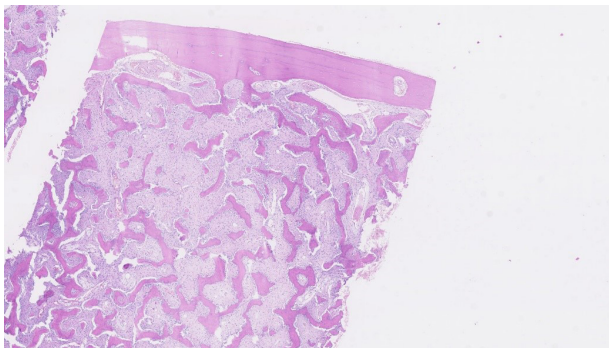


Fig. 3. Histologisk præsenteres monostotisk fibrøs dysplasi med umodne knogletrabekler i et stroma af løst arrangeret fibrøst bindevæv.
Fig. 3. Histologic appearance of monostotic fibrous dysplasia showing irregular arranged immature bony trabeculae surrounded by fibrous stroma giving appearance of Chinese characters.

men der ses ikke permeativ vækst eller nekrotiske områder. De talrige relativt små og slanke knogleelementer, som ofte er forgrenede, har overordnet ”kinesisk skrifttegn”-morfologi

(Fig. 3). Mutationsundersøgelse viser mutation i genet *GNAS1*, hvilket indikerer McCune-Albright syndrom. Såvel histopatologisk undersøgelse som mutationsundersøgelsen bekræfter diagnosen fibrøs dysplasi. Behandlingsplanen er regelmæssige opfølgninger, hvor den seneste kontrol viser velreguleret stofskifte og stabil tilstand i mosaisk form.

DISKUSSION

Patienttilfældet omhandler en 13-årig pige med MFD. Molekylærbioologiske undersøgelser kan være afgørende for præcis diagnose, idet lidelsen skyldes postzygotisk (somatisk) mutation i genet *GNAS1* (Guanine nucleotide-binding protein, stimulating activity polypeptoid), der koder for proteinet GS alpha. Alvorligheden af symptomer bestemmes i fosterstadiet, hvor tidlig mutation resulterer i et bredt spektrum af symptomer (1). Diagnosen støttes overbevisende af fund af mutation i *GNAS1*-genet.

Cemento-øsseos dysplasi og cemento-ossificerende fibrom er de hyppigste differentialdiagnostiske overvejelser til MFD (1,2). Begge disse lidelser præsenterer sig som velafgrænsede forandringer (6,7) og ikke som diffus abnorm ekspansiv knoglevækst som fibrøs dysplasi.

Behandlingsvalg af MFD varierer fra henholdende observation, medicinsk behandling og kirurgisk intervention. Recidivfrekvensen efter kirurgisk intervention varierer mellem 25 % til 50 % og afhænger af patientens alder, hvorfor kirurgisk intervention anbefales tæt på eller efter skeletal pubertet (1-3). Hvis sygdomsprogressionen ikke tillader kirurgisk intervention, er bisfosfonatbehandling foreslået, men der mangler evidens for denne behandling (1). Strålebehandling er kontraindiceret på grund af øget risiko for malign transformation (1,5).

TAK

Vi vil gerne takke overlæge Stine R. Larsen, Afdeling for Klinisk Patologi, Odense Universitetshospital, for hjælp i forbindelse med artiklen. ♦

ABSTRACT (ENGLISH)

MONOSTOTIC FIBROUS DYSPLASIA – GENETIC ANALYSIS TO CLARIFY THE DIAGNOSIS

BACKGROUND – Monostotic fibrous dysplasia is the most common type of fibrous dysplasia. It is seen in the facial skeletal as an asymptomatic slow-growing swelling with normal mucosa. The treatment strategy depends upon the symptoms and age and varies from regular follow-ups, hormonal treatment to surgical contouring of facial asymmetry. In recent years, it has been clarified that somatic mutation in *GNAS1* gene is the cause of the disease.

CASE STUDY – A 13-year old girl with massive swelling in the left side of face was referred to the Department of Maxillofacial surgery, Odense University Hospital for diagnosis and treatment. Histological examination was compatible with fibrous dysplasia and genetic examination confirmed the diagnosis.

CONCLUSION – Histological and molecular biological examination confirmed suspicion of MDF. The treatment plan made with consultation with paediatric department.

LITTERATUR

1. Neville BW, Damm DD, Allen C et al. Oral and maxillofacial pathology. 4th ed. Missouri: Elsevier, 2015:592-6.
2. El-Mofty SK. Fibro-osseous lesions of the craniofacial skeleton: an update. *Head Neck Pathol* 2014;8:432-44.
3. Dumitrescu CE, Collins MT. McCune-Albright syndrome. *Orphanet J Rare Dis* 2008;3:doi: 10.1186/1750-1172-3-12.
4. Nielsen HB, Erentaite D, Jesen T. Fibros dysplasi. Patienttilfælde med toårs klinisk og radiologisk opfølgning. *Tandlægebladet* 2015;119:460-5.
5. Ruggieri P, Sim FH, Bond JR et al. Malignancies in fibrous dysplasia. *Cancer* 1994;73:1411-24.
6. El-Mofty SK, Nelson B, Toyosawa B. Ossifying fibroma. In: El-Naggar AK, Chan JKC, Grandis JR et al. eds. WHO classification of head and neck tumours Lyon: IARC 2017:251-2.
7. El-Mofty SK, Nelson B, Toyosawa B, Wright JM. Cemento-osseous dysplasia. In: El-Naggar AK, Chan JKC, Grandis JR et al., eds. WHO classification of head and neck tumours Lyon: IARC 2017:254-5.