

## ABSTRACT

Lateral genopbygning af processus alveolaris med en autolog knogleblok fra underkæben er traditionelt den mest anvendte kirurgiske procedure til genopbygning af klasse IV- og V-knogledefekter før implantatindsættelse. Imidlertid er udtagning af en autolog knogleblok fra underkæben forbundet med risiko for irreversible og alvorlige komplikationer. Split-crest-teknik og samtidig implantatindsættelse eller styret knogleregneration med partikulært transplantationsmateriale før implantatindsættelse kan i udvalgte patienttilfælde overvejes som behandlingsalternativ til lateral genopbygning af processus alveolaris med en autolog knogleblok for at mindske risikoen for komplikationer. Systematiske oversigtsartikler har vist høj overlevelse af suprastruktur og implantat, minimalt periimplantært marginalt knoglesvind og få komplikationer efter protetisk rehabilitering med split-crest-teknikken eller styret knogleregneration med partikulært transplantationsmateriale.

I nærværende oversigtsartikel præsenteres den nuværende viden om split-crest-teknikken og styret knogleregneration med partikulært transplantationsmateriale. Imidlertid er der behov for flere randomiserede kontrollerede langtidsundersøgelser, før evidensbaserede behandlingsretningslinjer kan gives om indikationsområdet for anvendelsen af de to behandlingsmodaliteter.

**EMNEORD** Alveolar bone loss | alveolar ridge augmentation | dental implants | guided bone regeneration | split crest technique



Korrespondanceansvarlig førsteforfatter:  
**THOMAS STARCH-JENSEN**  
thomas.jensen@rn.dk

## Split-crest-teknik eller styret knogleregneration som behandlingsalternativ til lateral genopbygning med en autolog knogleblok

**THOMAS STARCH-JENSEN**, klinisk professor, overtandlæge, specialtandlæge i tand-, mund- og kæbekirurgi, postgraduat klinisk lektor, ph.d., Kæbekirurgisk Afdeling, Aalborg Universitetshospital og Klinisk Institut, Det Sundhedsvidenskabelige Fakultet, Aalborg Universitet

**ARNE MORDENFELD**, specialtandlæge i tand-, mund- og kæbekirurgi, ph.d., Center for forskning og udvikling, Afdeling for plastikkirurgi og kæbekirurgi samt Afdeling for kirurgisk forskning, Uppsala Universitet, Uppsala samt Jossebell AB, Sverige

**JONAS PETER BECKTOR**, docent, overtandlæge, specialtandlæge i tand-, mund- og kæbekirurgi, med.dr., Afdeling for kæbekirurgi og oral medicin, Odontologisk Fakultet, Malmö Universitet, Sverige, og Specialtandlægerne Becktor, Hellerup/København

**CHRISTER DAHLIN**, professor, overtandlæge, specialtandlæge i tand-, mund- og kæbekirurgi, ph.d., odont.dr., Afdeling for kæbekirurgi, NU-Sjukvården, Trollhättan, og Afdeling for biomateriale og videnskab, Institut for klinisk videnskab, Sahlgrenska Akademi, Göteborg Universitet, Göteborg, Sverige

**HANNA ALUDDEN**, overtandlæge, specialtandlæge i tand-, mund- og kæbekirurgi, ph.d., Afdeling for kæbekirurgi, NU-Sjukvården, Trollhättan, og Afdeling for biomateriale og videnskab, Institut for klinisk videnskab, Sahlgrenska Akademi, Göteborg Universitet, Göteborg, Sverige

► Accepteret til publikation den 23. november 2021

Tandlægebladet 2022;126:498-505

**L**ATERAL GENOPBYGNING af processus alveolaris med anvendelse af en autolog knogleblok fra underkæben er traditionelt den mest anvendte kirurgiske procedure til genopbygning af klasse IV- og V-knogledefekter før implantatindsættelse (Fig. 1) (1). Imidlertid er udtagning af en autolog knogleblok fra underkæben forbundet med en risiko for irreversible og alvorlige komplikationer involverende endodontisk behandling af nærliggende tænder samt permanent påvirkning af sensibiliteten i underlæben og hagen (2,3). Split-crest-teknik og samtidig implantatindsættelse eller styret knogleregneration med partikulært

transplantationsmateriale før implantatindsættelse kan i særligt udvalgte patienttilfælde anvendes som behandlingsalternativ til lateral genopbygning af processus alveolaris med en autolog knogleblok for at mindske risikoen for komplikationer i relation til udtagning af knogleblokken fra mandiblen (4-11).

Split-crest-teknikken og samtidig implantatindsættelse involverer en længdegående spaltning af processus alveolaris svarende til det tandløse område og lateral forskydning af de kortikale knoglelameller, således bredden af processus alveolaris øges. Implantaterne indsættes i den dannede spalte mellem knoglelamellerne, og hulrummet mellem de indsatte implantater fyldes med partikulært transplantationsmateriale. En nyligt publiceret oversigtsartikel har vist sammenlignelig implantatoverlevelse og komplikationsfrekvens efter split-crest-teknikken og lateral genopbygning af processus alveolaris med en autolog knogleblok (4). Imidlertid foreligger der kun en retrospektiv undersøgelse, som har sammenlignet de to behandlingsmodaliteter (12).

Styret knogleregeneration før implantatindsættelse involverer lateral udbygning af processus alveolaris med partikulært transplantationsmateriale, som dækkes med en fikseret/ikkefikseret resorberbar/ikke-resorberbar membran. Teknikken bygger på princippet om udelukkelse af uønskede celler fra et defineret område ved hjælp af en mekanisk barriere (11,13). Membranen er ugennemtrængelig for celler og hindrer således indvækst af bindevæv i transplantationsmaterialet og stimulerer samtidig knogleregenerationen (11,13). Implantatindsættelse foretages efter en helingsperiode på 6-12 måneder, afhængigt af det valgte transplantationsmateriale. Systematiske oversigtsartikler har vist høj overlevelse af implantat, begrænset periimplantært marginalt knoglesvind, knogleregeneration og relativt få komplikationer efter styret knogleregeneration med partikulært transplantationsmateriale (9,14-16). Endvidere har langtidsundersøgelser vist sammenlignelige resultater ved anvendelse af styret knogleregeneration og lateral genopbygning af processus

alveolaris med en autolog knogleblok (17,18). I Sverige og andre europæiske lande anvendes styret knogleregeneration med partikulært transplantationsmateriale hyppigere til lateral genopbygning af processus alveolaris sammenlignet med Danmark, hvor anvendelse af en autolog knogleblok fortsat er det foretrukne behandlingsvalg ved klasse IV- og V-knogledefekter.

I nærværende oversigtsartikel præsenteres den nuværende viden om split-crest-teknikken med samtidig implantatindsættelse og styret knogleregeneration med partikulært transplantationsmateriale før implantatindsættelse baseret på en narrativ gennemgang af selekterede artikler med længst observationsperiode.

### SPLIT-CREST-TEKNIK OG SAMTIDIG IMPLANTATINDSÆTTELSE Kirurgisk procedure

Split-crest-teknik og samtidig implantatindsættelse foretages almindeligvis i lokalanalgesi eventuelt kombineret med sedering eller i generel anæstesi. Split-crest-teknikken nødvendiggør sufficient vertikal højde af processus alveolaris og en initial knoglebredde, hvor de kortikale knoglelameller har mellemliggende trabekulær knogle, der muliggør en spaltning af processus alveolaris og adskillelse af de kortikale knoglelameller. Endvidere skal de kortikale knoglelameller have en tykkelse, som sikrer 1-2 mm understøttende knogle omkring hele implantatet. Split-crest-teknikken er således mest egnet i overkæben og mindre anvendelig i underkæben som følge af reduceret trabekulær knogle og uadskillelige kortikale knoglelameller ved udtalt atrofi. Skematisk illustration af den kirurgiske procedure er vist i Fig. 2.

Indledningsvis lægges incision på toppen af processus alveolaris svarende til det tandløse område fortsættende marginalt langs nabotænderne til mindst en tandbredde fra den manglende tand uden aflastningssnit. Split-crest-teknikken kan udføres uden rouginering af dækkende slimhinde, men almindeligvis rougineres slimhinde og periost til side. Efterfølgende laves et længdegående borespor på toppen af processus alveolaris med bor, piezokirurgi eller oscillerende sav gennem den kortikale knogle. Det længdegående borespor kan eventuelt kombineres med henholdsvis faciale og palatinale/lingvale vertikale borespor, hvis knoglelamellerne er uadskillelige. Den faciale kortikale knoglelamel adskilles forsigtigt fra den palatinale/lingvale knoglelamel ved hjælp af mejsel og forskydes facialt med det formål at øge bredden af processus alveolaris, således der kan indsættes et implantat med en passende diameter svarende til den manglende tand/tænder. I den længdegående spalte mellem eventuelt flere indsatte implantater pakkes med partikulært autologt knogletransplantat eller knogleerstatningsmateriale anvendt alene eller i kombination. Hvis den faciale knoglelamel er tynd, kan partikulært autologt knogletransplantat eller knogleerstatningsmateriale appliceres på ydersiden af den faciale knoglelamel. Herefter sutureres slimhinden med resorberbar eller ikke-resorberbar sutur. Abutment-operation og protetisk rehabilitering foretages almindeligvis 4-6 måneder efter implantatindsættelsen.

### Overlevelse af suprastruktur

Høj overlevelse af suprastrukturen efter protetisk rehabilitering med split-crest-teknik og samtidig implantatindsættelse er beskrevet i en systematisk oversigtsartikel (4). ▶

## Klassifikation af knogledefekter

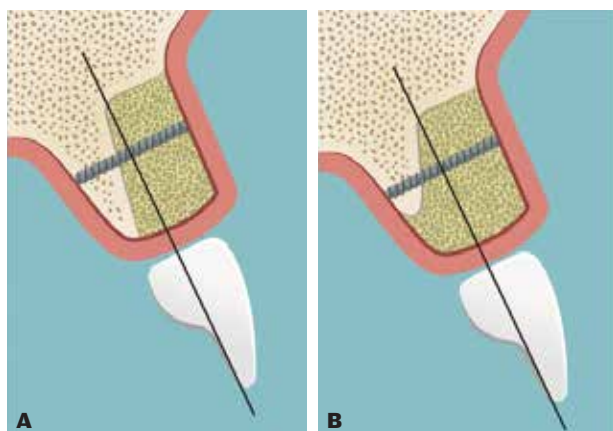
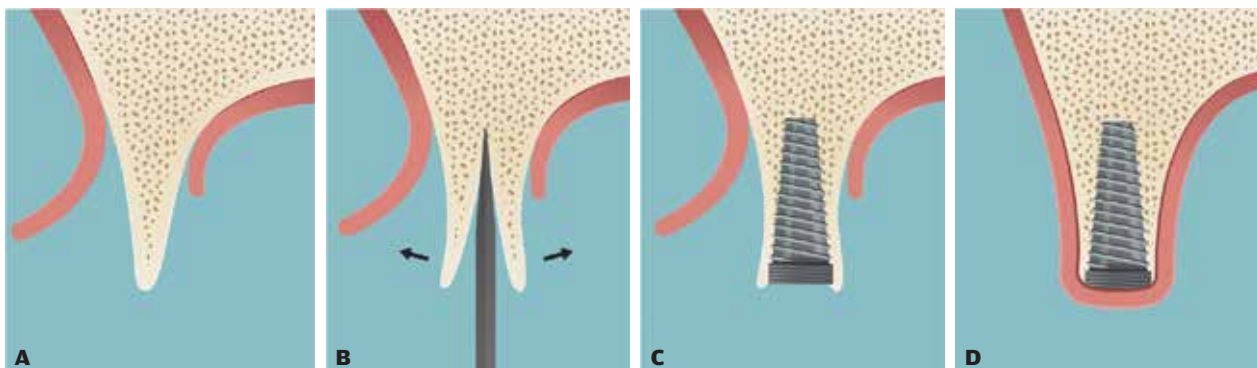


Fig. 1. A, B. Skematisk illustration af klasse IV- og V-knogledefekt.  
Fig. 1. A, B. Schematic illustration of Class IV and V bone defects.

## Skematisk illustration af split-crest-teknik og samtidig implantatindsættelse



**Fig. 2.A.** Incision på toppen af processus alveolaris svarende til det tandløse område, hvorefter slimhinde og periost rougneres til side. **B.** Et længdegående borespor laves på toppen af processus alveolaris, hvorefter de kortikale knogelameller forsigtigt adskilles ved hjælp af mejsel og forskydes facialt/lingvalt, således bredden af processus alveolaris øges. **C.** Implantatet sættes i spalten mellem knogelamellerne, og hulrummet mellem flere indsatte implantater fyldes med partikulært transplanteringsmateriale. **D.** Afslutningsvis sutureres mundslimhinden og protetiske rehabilitering foretages almindeligvis 4 til 6 måneder efter implantatindsættelsen.

**Fig. 2. A.** Crestal incision is made corresponding to the edentulous area and the mucosa is rougined aside. **B.** A longitudinal osteotomy is prepared at the alveolar ridge before the cortical bone plates are gently separated with a chisel and displaced in facial/lingual direction to increase the alveolar ridge width. **C.** The implant is inserted in the gap between the cortical bone plates and the space between additional inserted implants is filled with a particulated grafting material. **D.** Finally, the oral mucosa is sutured, and prosthetic rehabilitation is usually performed 4-6 months after implant placement.

En retrospektiv 10-års undersøgelse har vist overlevelse af suprastrukturen på 97 % efter protetisk rehabilitering i den posteriore del af maksillen med split-crest-teknikken og samtidig indsættelse af smalle implantater (19). Patienterne blev rehabiliteret med enkelttandskroner eller broer. Samtlige suprastrukturer var i funktion efter 10 år, men løsning af abutmentskruen forekom hos 29 % af patienterne, og 10 % af suprastrukturerne var omlavet som følge af porcelænsfraktur (19).

### Implantatoverlevelse

Høj implantatoverlevelse efter protetisk rehabilitering med split-crest-teknik og samtidig implantatindsættelse er beskrevet i systematiske oversigtsartikler (4-7).

En sammenlignende retrospektiv undersøgelse har beskrevet implantatoverlevelse på 100 % ved anvendelse af split-crest-teknikken hos 24 patienter og samtidig implantatindsættelse af 42 implantater efter 38,3 måneder, mens implantatoverlevelsen var 93 % ved anvendelse af lateral genopbygning af processus alveolaris med en autolog knogleblok hos 24 patienter og efterfølgende indsættelse af 43 implantater, efter 31,6 måneder (12). Der var ingen signifikant forskel i implantatoverlevelse mellem de to behandlingsmodaliteter.

En retrospektiv 10-års undersøgelse har vist implantatoverlevelse på 97 % efter split-crest-teknikken hos 21 patienter og samtidig indsættelse af 40 implantater (19). Lignende undersøgelser har vist implantatoverlevelse mellem 97 % og 100 % efter observationsperioder varierende mellem 12 og 36 måneder (20-22).

### Periimplantært marginalt knoglesvind

Begrænset periimplantært marginalt knoglesvind efter split-crest-teknik og samtidig implantatindsættelse er beskrevet i systematiske oversigtsartikler (4-7).

En retrospektiv 10-års undersøgelse har vist periimplantært marginalt knoglesvind på 1,9 mm efter split-crest-teknikken og samtidig implantatindsættelse (19). Lignende undersøgelser har vist periimplantært marginalt knoglesvind på 1,2 mm og 0,5 mm efter en observationsperiode på henholdsvis 12 og 24 måneder (20,22).

### Dimensionsændring af processus alveolaris

Dimensionsændringer af processus alveolaris efter split-crest-teknik og samtidig implantatindsættelse er beskrevet i en systematisk oversigtsartikel (4).

En prospektiv undersøgelse har vist, at bredden af processus alveolaris før split-crest-teknik og samtidig implantatindsættelse var 4,7 mm (3,5-7,0 mm) målt ved hjælp af cone beam computed tomography og 8,2 mm (6,3-11,0 mm) efter fire måneder (21). Breddeøgning af processus alveolaris ved hjælp af split-crest-teknikken var således 3,5 mm (1,5-4,9 mm) (21).

Intraoperativ klinisk måling af processus alveolaris i forbindelse med split-crest-teknikken har vist en gennemsnitlig breddeøgning på 3,3 mm (22).

### Komplikationer

Komplikationer efter split-crest-teknik og samtidig implantatindsættelse er beskrevet i systematiske oversigtsartikler (4-7).

En retrospektiv undersøgelse har vist ingen signifikant forskel i frekvensen af komplikationer efter split-crest-teknik og samtidig implantatindsættelse sammenlignet med lateral genopbygning af processus alveolaris med en autolog knogleblok og forsinket implantatindsættelse (12). De hyppigste komplikationer efter split-crest-teknikken var dehiscens (2,3 %), infektion (4,7 %) og fraktur af den faciale knogelamel (7,1 %), mens dehiscens (14,3 %), infektion (7,1 %), midlertidige sensibiliseringsforstyrrelser svarende

til hagen og underlæben (7,1 %) samt blottelse af den fikserede knogleblok (4,8 %) blev rapporteret efter lateral genopbygning af processus alveolaris med en autolog knogleblok (12).

### Konklusion

Det kan derfor konkluderes, at split-crest-teknik og samtidig implantatindsættelse er karakteriseret ved høj langtidsoverlevelse af suprastruktur og implantat, begrænset periimplantært marginalt knoglesvind, breddeøgning af processus alveolaris varierende mellem 3,3 mm og 3,5 mm og færre komplikationer sammenlignet med lateral genopbygning af processus alveolaris med en autolog knogleblok. Imidlertid er der behov for flere randomiserede kontrollerede langtidsundersøgelser, der kan underbygge ovenstående konklusioner.

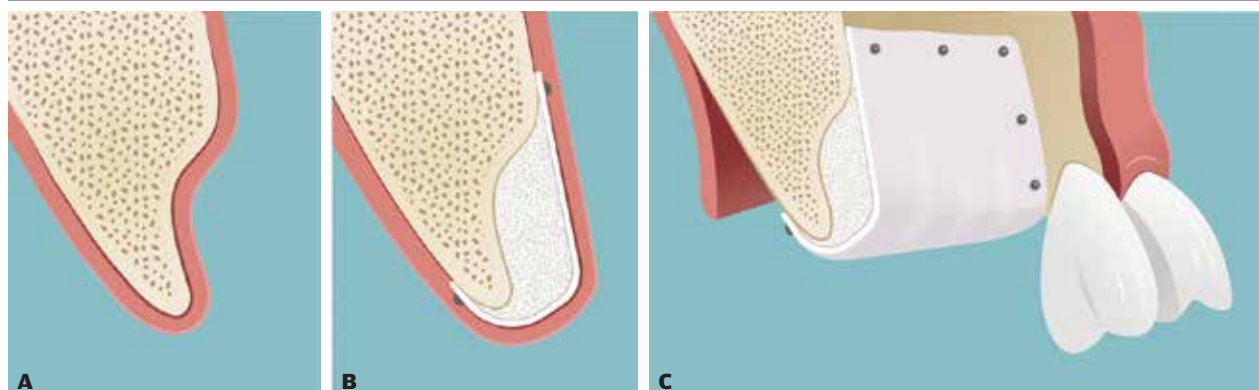
### STYRET KNOGLEREGENERATION OG FORSINKET IMPLANTATINDSÆTTELSE

#### Kirurgisk procedure

Styret knogleregeneration med partikulært transplantationsmateriale før implantatindsættelse foretages almindeligvis i lokalanalgesi eventuelt kombineret med sedering eller i generel anæstesi ved eksempelvis fuldkæberekonstruktion. Skematisk illustration af den kirurgiske procedure er vist i Fig. 3.

Indledningsvis lægges incision på toppen af processus alveolaris svarende til det tandløse område fortsættende marginalt langs nabotænderne til mindst en tandbredde fra den manglende tand med bilaterale aflastningssnit. Slimhinde og periost rougneres til side, hvorefter recipientområdet renses for blødtvæv, og den faciale kortikale knogle perforeres multiple steder med et lille rosenbor/fissurbor med det formål at facilitere vaskularisering og integration af det anvendte transplantationsmateriale. En resorberbar eller ikke-resorberbar membran tilpasses det atrofiske tandløse område, således at membranen hviler på den omkringliggende knogle og omslutter hele det

### Skematisk illustration af styret knogleregeneration med partikulært transplantationsmateriale før implantatindsættelse



**Fig. 3. A.** Klasse IV-knoglededefekt, som nødvendiggør genopbygning af processus alveolaris før implantatindsættelse. **B, C.** Styret knogleregeneration med partikulært transplantationsmateriale og dækkende resorberbar/ikke-resorberbar membran, som er fikseret til omliggende knogle.

**Fig. 3. A.** Class IV bone defect that necessitates reconstruction of the alveolar process prior to implant placement. **B, C.** Guided bone regeneration with particulated grafting material and a fixed resorbable/non-resorbable membrane.

## Klinisk relevans

**Split-crest-teknik og samtidig implantatindsættelse eller styret knogleregeneration med partikulært transplantationsmateriale før implantatindsættelse kan overvejes som behandlingsalternativ til lateral genopbygning af processus alveolaris med en autolog knogleblok for at mindske risikoen for alvorlige og irreversible komplikationer i form af endodontisk behandling af nærliggende tænder samt permanent påvirkning af sensibiliteten i underlæben og hagen.**

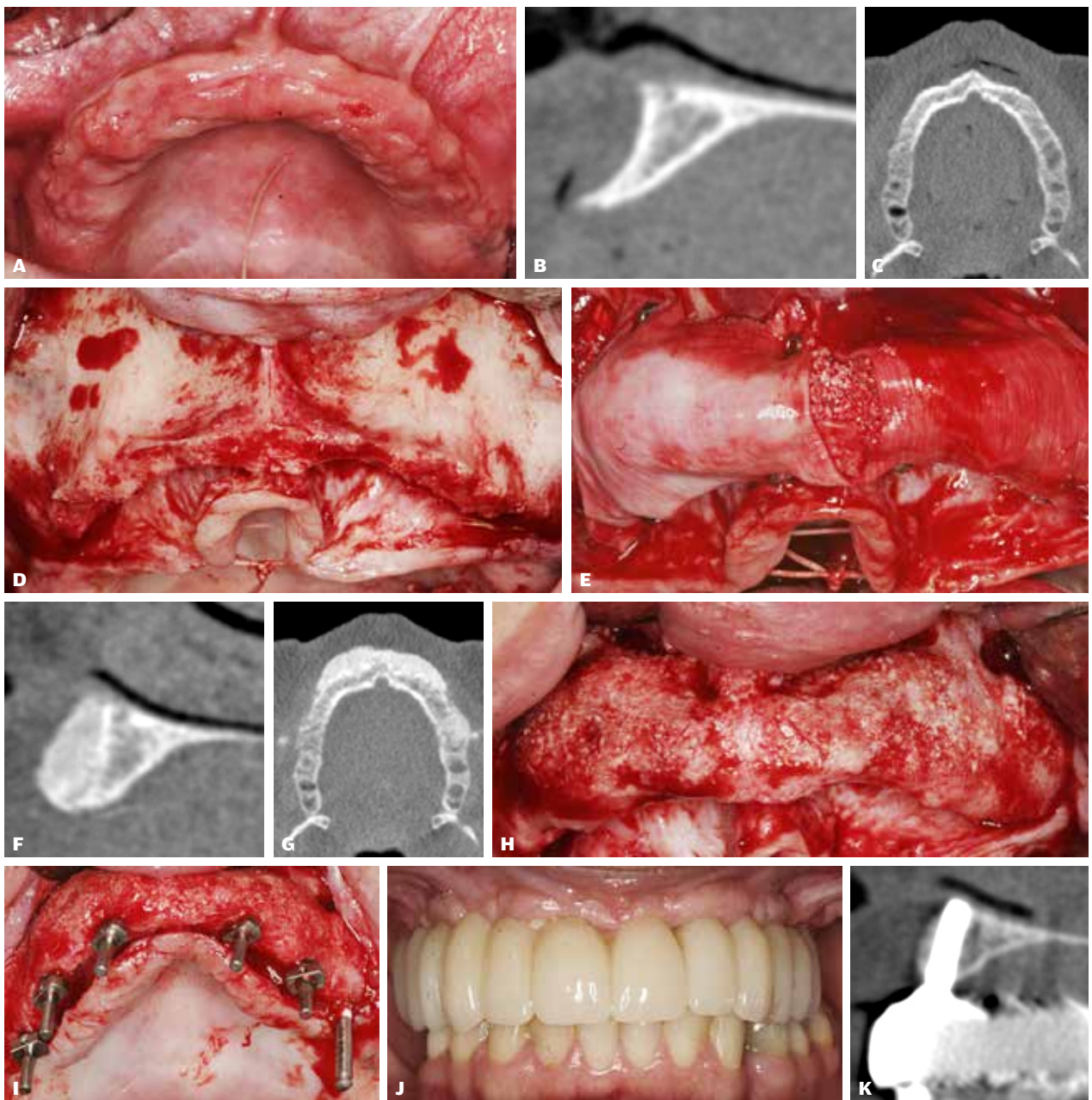
genopbyggede område. Et transplantationsmateriale bestående af partikulær autolog knogle eller knogleerstatningsmateriale, anvendt alene eller i kombination, pakkes svarende til det atrofiske område og dækkes efterfølgende med en resorberbar/ikke-resorberbar membran, der eventuelt kan fikseres til den omkringliggende knogle med stifter eller skruer. Periost i den faciale slimhindelap gennemskæres og mobiliseres, således at slimhindelappen kan strækkes og anlægges passivt over det genopbyggede område. Slimhinden sutureres med resorberbar eller ikke-resorberbar sutur. Patienttilfælde er vist i Fig. 4.

Implantatindsættelse foretages almindeligvis 6-12 måneder afhængigt af det anvendte transplantationsmateriale. Hvis transplantationsmaterialet indeholder autolog knogle, anbefales implantatindsættelse efter 6-9 måneder, mens implantatindsættelse anbefales efter 9-12 måneder, såfremt transplantationsmaterialet udelukkende består af et knogleerstatningsmateriale.

#### Overlevelse af suprastruktur

En treårs prospektiv undersøgelse har vist overlevelse af suprastruktur på 100 % efter styret knogleregeneration med ▶

## Styret knogleregeneration med partikulært transplantationsmateriale før implantatindsættelse



**Fig. 4. A.** En 42-årig tandløs kvinde med en smal processus alveolaris i overkæben. **B, C.** Sagittalt og aksialt scanningsnit visende en smal processus alveolaris, hvor det ikke er muligt at indsætte implantat med minimum 1-2 mm dækkende knogle. **D.** Intraoperativt ses en smal processus alveolaris. **E.** Transplantationsmateriale bestående af xenogent knogleerstatningsmateriale og partikulær autolog knogle er pakket svarende til det atrofiske område og dækket af en fikseret resorberbar kollagenmembran. **F, G.** Postoperative sagittalt og aksialt scanningsnit visende den genopbyggede processus alveolaris med transplantationsmaterialet beliggende facialt for recipientknoglen. **H.** Efter en helingsperiode på 10 måneder ses sufficient bredde af processus alveolaris, hvor transplantationsmaterialet er klinisk velintegreret med recipientknoglen. **I.** Via guideskinne ses der udboret til 6 implantater. Paralleliteten af udboringsstederne kontrolleres ved hjælp af sigtepinde. **J.** Den endelige implantatretinerede fuldkæbebro. **K.** Sagittalt scanningsnit visende tilfredsstillende knogle omkring de indsatte implantater 1 år efter belastning af den implantatretinerede fuldkæbebro.

**Fig. 4. A.** A 42-year-old edentulous woman with a narrow maxillary alveolar ridge, where it is not possible to insert an implant with a minimum of 1-2 mm surrounding bone. **D.** Intraoperatively, a narrow alveolar ridge is seen after the mucosa has been reflected. **E.** The grafting material consisting of xenogenic bone substitute and particulate autogenous bone graft is applied at the atrophic alveolar ridge and covered by a fixed resorbable collagen membrane. **F, G.** Postoperative sagittal and axial scan image showing the reconstructed alveolar ridge with the grafting material located facial of the recipient bone. **H.** After a healing period of 10 months, sufficient width of the alveolar ridge is achieved, and the grafting material is clinically integrated with the recipient bone. **I.** Six implants have been inserted with the use of a surgical splint. The parallelism of the implant beds is checked with the use of pins. **J.** The final implant-supported full-arch fixed dental prosthesis. **K.** Sagittal scan image showing satisfactory width of the bone around the inserted implants, one-year after implant loading.

en fikseret resorberbar kollagenmembran og et transplantationsmateriale bestående af 1:1 partikulær autolog knogle og knogleerstatningsmateriale af xenogen oprindelse i den posteriore del af kæberne (10).

### **Implantatoverlevelse**

Høj implantatoverlevelse efter styret knogleregeneration med partikulært transplantationsmateriale samt forsinket implanta-tindsættelse er beskrevet i en systematisk oversigtsartikel (9).

En 10-års randomiseret kontrolleret undersøgelse har vist implantatoverlevelse på 96 % efter styret knogleregeneration med en ikkefikseret resorberbar kollagen membran og knogleerstatningsmateriale af xenogen oprindelse sammenlignet med lateral genopbygning af processus alveolaris med en autolog knogleblok i den anteriore del af maksillen (17). I alt blev 93 implantater indsat i 93 patienter efter en helingsperiode på 3-6 måneder. Der var ingen signifikant forskel i implantatoverlevelse mellem behandlingsmodaliteterne (17).

En 1½-års randomiseret kontrolleret undersøgelse har vist implantatoverlevelse på 100 % efter styret knogleregeneration med en fikseret resorberbar kollagen membran og knogleerstatningsmateriale af xenogen oprindelse sammenlignet med lateral genopbygning af processus alveolaris med en autolog knogleblok (18). I alt blev 65 implantater indsat i 39 patienter efter en helingsperiode på 6-9 måneder. Der var ingen signifikant forskel i implantatoverlevelse mellem behandlingsmodaliteterne (18).

En toårs randomiseret kontrolleret undersøgelse har vist implantatoverlevelse på 100 % og 94 % efter styret knogleregeneration med en ikkefikseret resorberbar kollagen membran og transplantationsmateriale bestående af forskellige blandingsforhold (4:6 og 1:9) af partikulær autolog knogle og knogleerstatningsmateriale af xenogen oprindelse (8). I alt blev 71 implantater indsat i 13 patienter efter en helingsperiode på otte måneder. Der var ingen signifikant forskel i implantatoverlevelse mellem behandlingsmodaliteterne. I alt blev to implantater tabt i forbindelse med abutmentoperation og umiddelbart før montering af den endelige protetiske rekonstruktion (8).

En treårs prospektiv undersøgelse har vist implantatoverlevelse på 100 % efter styret knogleregeneration med en fikseret resorberbar kollagen membran og transplantationsmateriale bestående af 1:1 partikulært autolog knogle og knogleerstatningsmateriale af xenogen oprindelse i den bagerste del af kæberne (10). I alt blev 55 implantater indsat i 18 patienter efter en helingsperiode på syv måneder (10).

### **Periimplantært marginalt knoglesvind**

En 10-års randomiseret kontrolleret undersøgelse har vist periimplantært marginalt knoglesvind på henholdsvis 0,5 mm og 0,3 mm, langs den mesiale og distale implantatoverflade efter styret knogleregeneration med en ikkefikseret resorberbar kollagen membran og knogleerstatningsmateriale af xenogen oprindelse eller lateral genopbygning af processus alveolaris med en autolog knogleblok i den anteriore del af maksillen (17).

En toårs randomiseret kontrolleret undersøgelse har vist periimplantært marginalt knoglesvind på 0,2 mm og 0,3 mm

efter styret knogleregeneration med en ikkefikseret resorberbar kollagenmembran og transplantationsmateriale bestående af (4:6 og 1:9) partikulært autolog knogle og knogleerstatningsmateriale af xenogen oprindelse (8).

En treårs prospektiv undersøgelse har vist periimplantært marginalt knoglesvind på 1,2 mm efter styret knogleregeneration med en fikseret resorberbar kollagenmembran og transplantationsmateriale bestående af 1:1 partikulær autolog knogle og knogleerstatningsmateriale af xenogen oprindelse i den posteriore del af kæberne (10).

### **Dimensionsændringer af processus alveolaris**

Dimensionsændringer af processus alveolaris efter styret knogleregeneration med partikulært transplantationsmateriale før implantatindsættelse er beskrevet i systematiske oversigtsartikler (9,16).

En 1½-års randomiseret kontrolleret undersøgelse har vist en breddeøgning af processus alveolaris på 5,6 mm efter styret knogleregeneration med en fikseret resorberbar kollagen membran og knogleerstatningsmateriale af xenogen oprindelse sammenlignet med 4,8 mm ved lateral genopbygning af processus alveolaris med en autolog knogleblok, målt ved hjælp af lineære målinger på todimensionelle CT-scanningsbilleder (18). Der var ingen signifikant forskel i breddeøgningen af processus alveolaris mellem de to behandlingsmodaliteter (18).

En toårs randomiseret kontrolleret undersøgelse har vist, at bredden af processus alveolaris var 2,7 mm og 3,8 mm før styret knogleregeneration med en ikkefikseret resorberbar kollagen membran og blandingsforholdet 4:6 af partikulær knogle og knogleerstatningsmateriale af xenogen oprindelse sammenlignet med 3,1 mm og 4,3 mm ved blandingsforholdet 1:9 af partikulær knogle og knogleerstatningsmateriale af xenogen oprindelse, målt 3 mm og 6 mm fra toppen af processus alveolaris ved hjælp af todimensionelle lineære CT-scanningsanalyser (8). Bredden af processus alveolaris, målt 3 mm og 6 mm fra toppen, var henholdsvis 6,1 mm og 7,9 mm ved anvendelse af blandingsforholdet 4:6 sammenlignet med 5,7 mm og 7,8 mm ved blandingsforholdet 1:9 efter to år. Der var ingen signifikant forskel i bredden af processus alveolaris ved målepunkterne mellem de to behandlingsmodaliteter på undersøgelsestidspunkterne. Imidlertid fandtes en signifikant forskel i breddereduktion af processus alveolaris mellem behandlingsmodaliteterne ved toårs kontrollen, hvor det oprindelige genopbyggede område var reduceret med henholdsvis 2,1 mm (38 %) og 2,3 mm (37 %) ved blandingsforholdet 4:6, mens blandingsforholdet 1:9 var reduceret med 3,1 mm (54 %) og 2,7 mm (44 %). Breddereduktionen af processus alveolaris var signifikant større i den initiale helingsperiode fra knoglegenopbygning og frem til implantatindsættelsen sammenlignet med breddereduktionen af processus alveolaris efter implantatindsættelse, hvilket var gældende for begge behandlingsmodaliteter (8).

En prospektiv undersøgelse har vist en breddeøgning af processus alveolaris på 5,6 mm efter styret knogleregeneration med en ikkefikseret syntetisk resorberbar membran og partikulær autolog knogle alene eller i kombination med knogleerstatningsmateriale af xenogen oprindelse efter otte måneder (23). ▶

Prospektive undersøgelser har vist en breddeøgning af processus alveolaris på henholdsvis 5,0 mm og 5,7 mm efter styret knogleregeneration med en fikseret resorberbar kollagen membran og transplantationsmateriale bestående af 1:1 partikulær autolog knogle og knogleerstatningsmateriale af xenogen oprindelse efter henholdsvis syv og ni måneder (10,24).

### Komplikationer

Systematiske oversigtsartikler har vist, at komplikationsfrekvensen i forbindelse med styret knoglegeneration med partikulært transplantationsmateriale før implantatindsættelse forekommer mellem 0 % og 43 % (9,14-16).

En randomiseret kontrolleret undersøgelse har rapporteret sammenlignelig komplikationsfrekvens efter styret knogleregeneration med en fikseret resorberbar kollagen membran og knogleerstatningsmateriale af xenogen oprindelse sammenlignet med lateral genopbygning af processus alveolaris med en autolog knogleblok, fraset hæmatom og temporære neurosensoriske forstyrrelser svarende til donorstedet (18).

Dehiscens inklusive blottelse af membran, hævelse, hæmatommisfarvning, infektion, absces og afstødning af transplantationsmateriale er de hyppigst forekommende biologiske komplikationer efter styret knogleregeneration med partikulært transplantationsmateriale (8,10,23,25). Systematiske oversigtsartikler har vist signifikant reduceret knogleregeneration og mindsket breddeøgning af processus alveolaris ved dehiscens og blottelse af membranen (26). Imidlertid er komplikationsfrekvensen sammenlignelig ved anvendelse af en resorberbar eller en ikke-resorberbar membran (27). Behandling af dehiscens og blottelse af membran i forbindelse med styret knogleregeneration afhænger af sværhedsgraden og involverer grundigt renhold, klorhexidindmundskyl, antibiotika samt eventuel fjernelse af henholdsvis membran, fiksationsstifter og ikkeintegreret transplantationsmateriale (14). Imidlertid vil det ofte være muligt at foretage implantatindsættelse i en acceptabel position på trods af tidligere dehiscens og blottelse af membran (28).

### Konklusion

Det kan derfor konkluderes, at styret knogleregeneration med anvendelse af en fikseret/ikkefikseret resorberbar membran og transplantationsmateriale bestående af partikulær autolog knogle og knogleerstatningsmateriale af xenogen oprindelse, anvendt alene eller i kombination, før implantatindsættelse er karakteriseret ved høj langtidsoverlevelse af suprastruktur og implantat, begrænset periimplantært marginalt knoglesvind, få komplikationer og en breddeøgning af processus alveolaris på omkring 5 mm. Imidlertid forekommer en uforudsigelig resorption af det genopbyggede område, som synes at være mest udtalt i den initiale helingsperiode. Der er således behov for flere randomiserede kontrollerede langtidsundersøgelser, der kan underbygge ovenstående konklusioner inklusive tredimensionelle radiologiske undersøgelser af volumenforandringerne med henblik på behovet for overkonturering af det genopbyggede område.

### REKOMMANDATION OG BEHANDLINGSRETNINGSLINJER

Protetisk rehabilitering af helt eller delvist tandløse patienter ved hjælp af split-crest-teknik og samtidig implantatindsættelse eller styret knogleregeneration med partikulært transplantationsmateriale før implantatindsættelse har vist høj overlevelse af såvel suprastruktur og implantat, begrænset periimplantært marginalt knogletab, øget bredde af processus alveolaris og relativt få komplikationer. Begge behandlingsmodaliteter kan derfor i særligt udvalgte patienttilfælde anvendes som behandlingsalternativ til lateral genopbygning af processus alveolaris med en autolog knogleblok for at mindske risikoen for alvorlige og irreversible komplikationer involverende endodontisk behandling af nærliggende tænder samt permanent påvirkning af sensibiliteten i underlæben og hagen. Imidlertid er der behov for yderligere randomiserede kontrollerede langtidsundersøgelser inklusive tredimensionelle analyser af processus alveolaris' dimensionale forandringer, før evidensbaserede kliniske retningslinjer kan gives i relation til indikationsområdet for anvendelsen af de to behandlingsmodaliteter. ♦

## ABSTRACT (ENGLISH)

### SPLIT-CREST TECHNIQUE OR GUIDED BONE REGENERATION AS AN ALTERNATIVE TO LATERAL AUGMENTATION WITH AN AUTOGENOUS BONE BLOCK

Lateral alveolar ridge augmentation with an autogenous bone block from the mandible is traditionally the most commonly used surgical procedure for reconstruction of class IV and V bone defects prior to implant placement. However, harvesting of an autogenous bone block from the mandible is associated with risk of irreversible and serious complications.

Split-crest technique with simultaneously implant placement or guided bone regeneration with particulate grafting material and delayed implant placement may be considered as a treat-

ment alternative in selected patients compared with lateral alveolar ridge augmentation using an autogenous bone block to diminish the risk of complications. Systematic reviews have revealed high survival of suprastructures and implants, limited peri-implant marginal bone loss and few complications after prosthetic rehabilitation with the use of split-crest technique or guided bone regeneration and particulate grafting material. This review presents the current knowledge of the split-crest technique and guided bone regeneration with particulate grafting material. However, further long-term randomized controlled trials are needed before evidence-based treatment guidelines can be provided for these two treatment modalities.

## LITTERATUR

1. Benic GI, Hämmerle CH. Horizontal bone augmentation by means of guided bone regeneration. *Periodontol* 2000 2014;66:13-40.
2. Starch-Jensen T, Deluiz D, Deb S et al. Harvesting of autogenous bone graft from the ascending mandibular ramus compared with the chin region: a systematic review and meta-analysis focusing on complications and donor site morbidity. *J Oral Maxillofac Res* 2020;11:e1.
3. Carlsen A, Gorst-Rasmussen A, Jensen T. Donor site morbidity associated with autogenous bone harvesting from the ascending mandibular ramus. *Implant Dent* 2013;22:503-6.
4. Starch-Jensen T, Becktor JP. Maxillary alveolar ridge expansion with split-crest technique compared with lateral ridge augmentation with autogenous bone block graft: a systematic review. *J Oral Maxillofac Res* 2019;10:e2.
5. Waechter J, Leite FR, Nascimento GG et al. The split crest technique and dental implants: a systematic review and meta-analysis. *Int J Oral Maxillofac Surg* 2017;46:116-28.
6. Mestas G, Alarcón M, Chambrone L. Long-term survival rates of titanium implants placed in expanded alveolar ridges using split crest procedures: a systematic review. *Int J Oral Maxillofac Implants* 2016;31:591-9.
7. Bassetti MA, Bassetti RG, Bosshardt DD. The alveolar ridge splitting/expansion technique: a systematic review. *Clin Oral Implants Res* 2016;27:310-24.
8. Mordenfeld A, Aludden H, Starch-Jensen T. Lateral ridge augmentation with two different ratios of deproteinized bovine bone and autogenous bone: A 2-year follow-up of a randomized and controlled trial. *Clin Implant Dent Relat Res* 2017;19:884-94.
9. Aludden HC, Mordenfeld A, Hallman M et al. Lateral ridge augmentation with Bio-Oss alone or Bio-Oss mixed with particulate autogenous bone graft: a systematic review. *Int J Oral Maxillofac Surg* 2017;46:1030-8.
10. Meloni SM, Jovanovic SA, Urban I et al. Horizontal ridge augmentation using GBR with a native collagen membrane and 1:1 ratio of particulate xenograft and autologous bone: A 3-year after final loading prospective clinical study. *Clin Implant Dent Relat Res* 2019;21:669-77.
11. Wessing B, Lettner S, Zechner W. Guided bone regeneration with collagen membranes and particulate graft materials: a systematic review and meta-analysis. *Int J Oral Maxillofac Implants* 2018;33:87-100.
12. Altıparmak N, Akdeniz SS, Bayram B et al. Alveolar ridge splitting versus autogenous onlay bone grafting: complications and implant survival rates. *Implant Dent* 2017;26:284-7.
13. Omar O, Elgali I, Dahlin C et al. Barrier membranes: More than the barrier effect? *J Clin Periodontol* 2019;46 (Supp 21):103-23.
14. Tay JRH, Lu XJ, Lai WMC et al. Clinical and histological sequelae of surgical complications in horizontal guided bone regeneration: a systematic review and proposal for management. *Int J Implant Dent* 2020;6:76.
15. Esposito M, Grusovin MG, Felice P et al. The efficacy of horizontal and vertical bone augmentation procedures for dental implants – a Cochrane systematic review. *Eur J Oral Implantol* 2009;2:167-84.
16. Troeltzsch M, Troeltzsch M, Kauffmann P et al. Clinical efficacy of grafting materials in alveolar ridge augmentation: A systematic review. *J Craniomaxillofac Surg* 2016;44:1618-29.
17. Meijndert CM, Raghoobar GM, Meijndert L et al. Single implants in the aesthetic region preceded by local ridge augmentation; a 10-year randomized controlled trial. *Clin Oral Implants Res* 2017;28:388-95.
18. Mendoza-Azpur G, de la Fuente A, Chavez E et al. Horizontal ridge augmentation with guided bone regeneration using particulate xenogenic bone substitutes with or without autogenous block grafts: A randomized controlled trial. *Clin Implant Dent Relat Res* 2019;21:521-30.
19. Garcez-Filho J, Tolentino L, Sukekava F et al. Long-term outcomes from implants installed by using split-crest technique in posterior maxillae: 10 years of follow-up. *Clin Oral Implants Res* 2015;26:326-31.
20. González-García R, Monje F, Moreno C. Alveolar split osteotomy for the treatment of the severe narrow ridge maxillary atrophy: a modified technique. *Int J Oral Maxillofac Surg* 2011;40:57-64.
21. Santagata M, Guariniello L, Tartaro G. Modified edentulous ridge expansion technique and immediate implant placement: a 3-year follow-up. *J Oral Implantol* 2015;41:184-7.
22. Albanese M, Ricciardi G, Luciano U et al. Alveolar splitting with piezosurgery®, bone bank grafts and NobelActive implants as an alternative to major bone grafting for maxillary reconstruction. *Minerva Stomatol* 2019;68:3-10.
23. Urban IA, Nagursky H, Lozada JL. Horizontal ridge augmentation with a resorbable membrane and particulated autogenous bone with or without anorganic bovine bone-derived mineral: a prospective case series in 22 patients. *Int J Oral Maxillofac Implants* 2011;26:404-14.
24. Urban IA, Nagursky H, Lozada JL et al. Horizontal ridge augmentation with a collagen membrane and a combination of particulated autogenous bone and anorganic bovine bone-derived mineral: a prospective case series in 25 patients. *Int J Periodontics Restorative Dent* 2013;33:299-307.
25. Friedmann A, Strietzel FP, Maretzki B et al. Histological assessment of augmented jaw bone utilizing a new collagen barrier membrane compared to a standard barrier membrane to protect a granular bone substitute material. *Clin Oral Implants Res* 2002;13:587-94.
26. Garcia J, Dodge A, Luepke P et al. Effect of membrane exposure on guided bone regeneration: A systematic review and meta-analysis. *Clin Oral Implants Res* 2018;29:328-38.
27. Lim G, Lin GH, Monje A et al. Wound healing complications following guided bone regeneration for ridge augmentation: a systematic review and meta-analysis. *Int J Oral Maxillofac Implants* 2018;33:41-50.
28. Eskan MA, Girouard ME, Morton D et al. The effect of membrane exposure on lateral ridge augmentation: a case-controlled study. *Int J Implant Dent* 2017;3:26.