

## ABSTRACT

## Klorhexidinallergi kan være livstruende

*Baggrund* – Livstruende allergiske reaktioner forekommer sjældent i tandlægepraksis. Diagnosen er vanskelig at stille, men det er vigtigt at erkende og behandle anafylaktiske reaktioner hurtigt. Symptomer fra luftveje og kredsløb samt til tider fra mave-tarm-kanalen ledsages i de fleste tilfælde af hudsymptomer såsom kløe, udslæt eller hævelser. Behandlingen er intramuskulær adrenalin 0,3 mg evt. gentaget. Efterfølgende allergiudredning er nødvendig for at identificere den udløsende årsag.

*Patienttilfælde* – Her beskrives en ung kvinde, som får anafylaktisk shock efter skylning med klorhexidin ved eftersyn og tandrensning hos tandlægen. Kort efter skylning får hun opkastning og diarré, bliver svimmel og besvimer og får udslæt. Hun responderer på intramuskulær adrenalin og køres på hospital. Efterfølgende allergiudredning bekræfter allergi overfor klorhexidin.

*Konklusion* – Patienttilfældet illustrerer behovet for at erkende anafylaktiske reaktioner samt vigtigheden af hurtigt og korrekt behandling af disse livstruende situationer. Desuden gøres opmærksom på allergi overfor klorhexidin, som er en sjælden allergi, der ikke må overses.

# Anafylaktisk shock udløst af klorhexidinskylning hos tandlæge

Camilla Kofod, tandlæge, Centertandlægerne Rødovre

Sascha Eriksen, tandlæge, Centertandlægerne Rødovre

Lene Heise Garvey, overlæge, ph.d., Klinik for allergi, Hud- og allergi-afdelingen, Herlev og Gentofte Hospital

Accepteret til publikation den 29. maj 2017

Livstruende allergiske straksreaktioner (anafylaksi) forekommer sjældent i relation til tandlægebesøg. Hyppigheden er i ét studie anslået til 0,013 pr. år pr. tandlæge, dvs. at der går omkring 75 år imellem, at en given tandlæge ser en anafylaktisk reaktion (1). Anafylaksi kan være vanskelig at erkende, men det er vigtigt, at diagnosen stilles, og at korrekt behandling initieres så hurtigt som muligt. Symptomer som utilpashed, svimmelhed, hjertebanken, trykken for brystet og påvirket vejrtrækning ses relativt ofte i relation til smerter, angst eller bivirkninger til lokalbedøvelse. De kan være svære at skelne fra anafylaksi, som dog oftest ledsages af hudsymptomer som udslæt og kløe. Anafylaksi i relation til tandlægebesøg kan udløses af forskellige eksponeringer, fx latex, klorhexidin, lokalbedøvelse og antibiotika. Allergi overfor lokalbedøvelse er uhyre sjælden, og hyppigheden af reaktioner på latex er aftagende. Klorhexidin bliver ofte beskrevet som et skjult eller overset allergen, og der er beskrevet et stigende antal reaktioner på klorhexidin igennem de sidste år, især i forbindelse med operation og bedøvelse (2).

Her beskrives et patienttilfælde, hvor en patient får anafylaktisk shock efter klorhexidinskylning ved afslutning af et tandefter-syn. I diskussionen er der fokus på diagnosticering og korrekt behandling af anafylaksi i tandlægepraksis samt på klorhexidin som et sjældent allergen, der ikke må overses.

### Patienttilfælde

#### Kliniske oplysninger

En 19-årig kvinde kommer til årligt tandefter-syn. Hun er sund og rask uden kendte allergier. Hun har god mundhygiejne og velholdt tand-sæt, men beskriver gener fra underkæbens

#### EMNEORD

Chlorhexidine;  
anaphylaxis;  
anaphylactic shock,  
anaphylactic  
therapy; dentist



Henvendelse til førsteforfatter:  
Camilla Kofod, email: cammy\_jfh@hotmail.com



venstre side. Klinisk ses semiretineret -8, plakbelagt, med randrødme, hævelse og blødning fra gingiva. Diagnosen pericoronitis acuta stilles, og hun instrueres i renhold med solotandbørste og opfordres til skylning med klorhexidin. Der foretages tandrensning inkl. regio -8 for at fjerne belægninger, og der ses blødning fra området. Ved behandlingens afslutning skylles under gingivallappen med ca. 0,2 ml 0,05 % klorhexidin med stump sprøjte.

Patienten skyller med vand ved vasken. Efterfølgende, i forbindelse med udredning, har patienten oplyst, at hun fik sunket en smule klorhexidin, og at det straks medførte brænden i spiserøret og stikken i huden over hele kroppen. Da hun rejser sig fra stolen, bliver hun utilpas med kvalme, voldsomme mavesmerter og afføringstrang. Undervejs til toiletet bliver hun svag og siger, at det sortner for hendes øjne. Hun lægges på gulvet med eleverede ben, og en tandlægekolega tilkaldes. Man mistænker et vasovagalt anfald. Hun har dog voldsom afføringstrang og må hjælpes på toiletet. Her ses udslæt på hendes lår, og allergisk reaktion mistænkes. Der tilkaldes ambulance. Mens hun sidder på toiletet, besvimer hun og bliver straks lagt ned på gulvet i sideleje pga. risiko for at inhalere opkast. Hun er bleg, har haft voldsom opkastning og diarré og er kun kontaktbar ved voldsomme klap på kinden. Der er frie luftveje og ingen hævelser af mund og svælg. Der rykkes for ambulancen. Hun bliver tiltagende bevidsthedspåvirket og bliver til sidst ukontaktbar, hvorefter der administreres intramuskulær adrenalin 1 mg dybt i låret. Adrenalin har øjeblikkelig effekt, hun kommer til bevidsthed og svarer relevant på spørgsmål, men er fortsat svært utilpas. Hun forbliver ved bevidsthed, indtil ambulancen ankommer ca. 25 minutter efter første opringning. Hendes blodtryk måles af ambulancepersonale til 70/30 ca. 15 minutter efter indgift af adrenalin. Blodtrykket normaliseres efter væskebehandling i ambulancen.

Da reaktionen kom i umiddelbar tilknytning til administration af klorhexidinskyllevæske, mistænkes denne som årsag. Klorhexidin fra samme flaske havde været brugt til andre patienter uden problemer.

### Videre forløb

Patienten blev indlagt til observation, men frembød ikke yderligere symptomer, fraset at hun var træt og rystet. Patienten og hendes mor blev informeret om mistanken til klorhexidin som årsag til reaktionen, og at udredning burde iværksættes via egen læge. Patienten besøgte tandlægeklinikken et par dage senere og snakkede hændelsen igennem til gavn for tandplejepersonale og patienten selv.

### Opfølgning

Patienten blev henvist til udredning på Klinik for allergi, Hud og allergiafdelingen, Gentofte Hospital. Her blev allergi overfor klorhexidin bekræftet på priktest og i en blodprøve med fund af antistoffer af IgE-typen mod klorhexidin. Hun fik udleveret CAVE-kort og blev informeret om vigtigheden af at undgå al kontakt med klorhexidin samt om den omfattende brug af klorhexidin i sundhedssektoren og i hjemmet.

## KLINISK RELEVANS

Allergiske reaktioner forekommer i tandlægepraksis, men er sjældent alvorlige og livstruende. Når livstruende anafylaksi forekommer, er det imidlertid ofte dramatiske forløb med hurtig symptomudvikling. Det er derfor vigtigt, at tandlæger kan genkende relevante symptomer på anafylaksi og har en plan for behandling, som omfatter intramuskulær adrenalin 0,3 mg evt. i form af

en adrenalinpen. Efterfølgende allergiudredning på specialistafdeling er nødvendig for at påvise årsagen til reaktionen. Klorhexidin overses ofte som årsag, og hyppigheden af allergiske reaktioner overfor klorhexidin er stigende. Da klorhexidin bruges meget udbredt i sundhedssektoren, inklusive i tandlægepraksis, er der stor risiko for accidental re-eksponering.

Som 10-årig havde patienten fået voldsomme hævelser af ørerne efter desinfektion med klorhexidin i forbindelse med, at hun fik huller i ørerne. Hun havde selv troet, der var tale om nikkelallergi. Hun havde ikke været eksponeret for klorhexidin i mange år, men havde netop fire uger før reaktionen købt klorhexidinsæbe til vask af huden på benene pga. follikulit. Hun fortalte, at benene kløede, men der var ingen sikker lokal reaktion i huden efter vask.

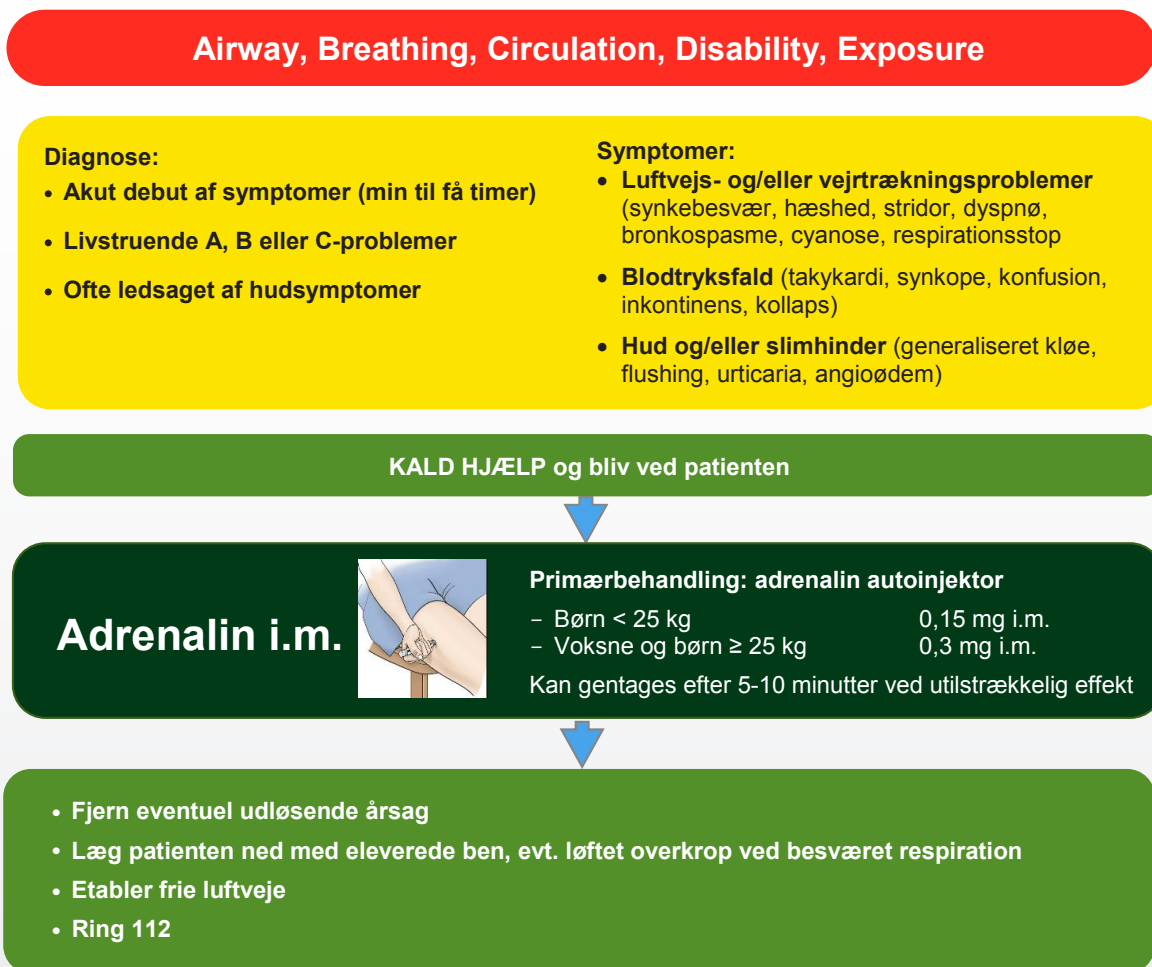
Nogle måneder efter den voldsomme reaktion fik patienten smerter svarende til samme visdomstand og fik konsultation hos akuttandlæge. Hun informerede grundigt om sin allergi og fremviste CAVE-kort flere gange. Før behandling gik i gang, kom tandlægen med en sprøjte, som patienten genkendte fra tidligere. Patienten spurgte, om sprøjten indeholdt klorhexidin, hvilket tandlægen bekræftede, og der blev herefter skyllet med et alternativ. Behandlingen forløb uden allergisk reaktion.

### Faktaboks 1

#### Klorhexidinallergi

- Klorhexidin er et særdeles effektivt desinfektionsmiddel
- Bruges udbredt i sundhedssektoren til desinfektion af hud og slimhinder
- Straksallergi overfor klorhexidin er uhyre sjælden
- Symptomer varierer fra lokale hudsymptomer til systemiske livstruende shockreaktioner
- Patienter har ofte haft mild reaktion ved tidligere eksponering
- Patienter med kendt allergi overfor klorhexidin har høj risiko for accidental re-eksponering i sundhedssektoren

## Anafylaktisk reaktion?



**Fig. 1.** Algoritme til erkendelse og behandling af anafylaksi modificeret fra tværregional vejledning (Region H og Region Sjælland) "Erkendelse og behandling af anafylaksi hos voksne og børn" 2017.

**Fig. 1.** Algorithm for the diagnosis and treatment of anaphylaxis, modified from a Regional guideline (Region Hovedstaden and Region Sjælland) "Diagnosis and treatment of anaphylaxis in adults and children" 2017.

### Diskussion

Dette patienttilfælde illustrerer først og fremmest vigtigheden af at kunne erkende og behandle anafylaksi. Patienten har initialt symptomer, som kunne være et vasovagalt anfald, men symptomerne forværres og ledsages af symptomer fra andre organsystemer inklusive hudsymptomer. Anafylaksi defineres som livstruende symptomer fra luftveje (Airway-truende til lukning i hals eller Breathing – svær astma) og/eller kredsløb (Cirkulation – nærbesvimelse og symptomer på lavt blodtryk) oftest ledsaget af hudsymptomer (Fig. 1). I få tilfælde er der også påvirkning af tarmsystemet, som i dette tilfælde med mavesmerter, opkastning og diarré. Da patienten ikke retter

sig hurtigt som forventet ved et vasovagalt anfald, mistænkes anafylaksi, og denne diagnose understøttes af udslæt på benene og fortsat kredsløbspåvirkning med besvimelse. Der kaldes 112, og man planlægger at give adrenalin. Dette forsinkes ca. 5 minutter, da det kræver to personer at lægge hende på gulvet, og ligeledes distraheres man grundet opkast og diarré. I de efterfølgende ca. 5 minutter det tager for tandlægen at finde og optrække adrenalin, når patienten at blive ukontaktbar. Hun responderer dog øjeblikkeligt på intramuskulær adrenalin i alt 1 mg og vågner op.

Retningslinjer for behandling af anafylaksi anbefaler 0,3 mg adrenalin intramuskulært, så snart diagnosen mistænkes, som

kan gentages ved manglende virkning (Fig. 1). Da anafylaksi er en sjælden tilstand, kan der opstå tvivl om den rette dosering. Ved brug af forfyldt adrenalinautoinjektor indeholdende 0,3 mg til voksne og 0,15 mg til børn undgås tvivl om dosis eller unødigt tidsforbrug på optræk af medicin. Overdosering kan have alvorlige bivirkninger pga. adrenalins potente effekt på kredsløbet, især hos ældre og hjertesygge patienter. I det beskrevne patienttilfælde blev der givet 1 mg adrenalin, og der tilkom ikke væsentlige bivirkninger, da patienten var en ung rask kvinde med svært kompromitteret kredsløb. Adrenalinbehandling blev imidlertid forsinket af flere årsager, og ved behandling tidligere i forløbet ville den rekommanderede dosis på 0,3 mg i.m. sandsynligvis have været tilstrækkelig.

Da reaktionen skete umiddelbart efter subgingival administration af klorhexidin, blev dette mistænkt som udløsende årsag, hvilket blev bekræftet ved efterfølgende allergiudredning. Allergi overfor klorhexidin er sjælden, men hyppigheden er stigende, sandsynligvis pga. øget brug af klorhexidin i sundhedssektoren. Reaktionen varierer i sværhedsgrad fra udslet til anafylaktisk shock og i sjældne tilfælde dødsfald. To patienter er døde af reaktioner på klorhexidin i England efter skylning af "dry socket" (2,3). I en oversigtsartikel fra 2008 er det oplyst, at der på daværende tidspunkt ikke var rapporteret om dødsfald i relation til tandlægebehandling i Danmark i en længere årrække

(4). Anafylaksi er meget sjælden, og reaktioner på klorhexidin er uhyre sjældne, hvilket betyder, at man nemt kan overse klorhexidin som muligt allergen. Patienter med klorhexidinallergi har ikke sjældent haft en mild reaktion ved tidligere eksponering, som de ofte ikke selv har erkendt. Hos denne patient havde der været én reaktion i forbindelse med desinfektion af huller i ørerne mange år i forvejen. Der er ingen tvivl om, at klorhexidin er et særdeles effektivt desinfektionsmiddel med en favorabel bivirkningsprofil (5), men det er vigtigt at identificere de få patienter, som har allergi. Direkte udspørgen om symptomer såsom rødme, kløe og hævelse efter eksponering for klorhexidin (eller latex og antibiotika) giver ofte mere detaljerede oplysninger, end man får ved at spørge patienterne mere overordnet "om de har nogle allergier".

Endelig er det ekstremt vigtigt at sikre, at de få patienter, som er diagnosticeret med klorhexidinallergi, ikke bliver reeksponeret ved kontakt med sundhedssektoren. En undersøgelse af patienter med tidligere perioperative reaktioner udløst af klorhexidin har vist, at 1/3 bliver accidentielt re-eksponeret, nogle gange med alvorlige reaktioner til følge (6). I dette tilfælde var det patientens egen årvågenhed, som kun få måneder efter den beskrevne reaktion afværgede en potentielt livstruende re-eksponering ved besøg hos akuttandlæge trods forevisning af CAVE-kort til relevant klinikpersonale.

## ABSTRACT (ENGLISH)

### *Anaphylactic shock provoked by rinsing with chlorhexidine in the dental surgery*

**Background** – Life-threatening allergic reactions (anaphylaxis) in relation to dental treatment are rare. The diagnosis may be difficult to make, but it is important to identify and treat anaphylaxis promptly. Symptoms from airways and/or circulation, and occasionally from the gut, are usually accompanied by skin symptoms e.g. itch, rash or swelling. The treatment is intramuscular adrenalin 0,3 mg, repeated if needed. Allergy investigations should be carried out to identify the culprit.

**Case study** – This case describes a young woman who developed anaphylaxis after rinsing with chlorhexidine following a routine dental check. Shortly after rinsing she developed vomiting, diarrhoea, dizziness and fainting associated with a rash. She responded well to intramuscular adrenalin and is brought to the hospital. Allergy investigations confirm allergy to chlorhexidine.

**Conclusion** – This case illustrates the need for recognizing anaphylaxis promptly and the importance of rapid and correct treatment of these life-threatening reactions. It also draws attention to chlorhexidine allergy; a rare allergy, which must not be overlooked.

## Litteratur

- Wilson MH, McArdle NS, Fitzpatrick JJ et al. Medical emergencies in dental practice. *J Ir Dent Assoc* 2009;55:134-43.
- Pemberton MN, Gibson J. Chlorhexidine and hypersensitivity reactions in dentistry. *BritDent J* 2012;213:547-50.
- Pemberton MN. Allergy to chlorhexidine. *Dent Update* 2016;43:272-4.
- Sewerin I. Dødsfald med relation til behandling i tandlægepraksis. *Tandlægebladet* 2008;112:708-19.
- Petersen JK. Er præoperativ skylning af mundhulen med chlorhexidin en god idé? *Tandlægebladet* 1998;102:1018-21.
- Opstrup MS, Poulsen LK, Malling HJ et al. Dynamics of plasma levels specific IgE in chlorhexidine allergic patients with and without accidental re-exposure. *Clin Exp Allergy* 2016;46:1090-8.
- VIP/Admin/GUI.nsf/Desktop.html?open&openlink=http://vip.regionh.dk/VIP/Slutbruger/Portal.nsf/Main.html?open&unid=X98F8B1D35E653B4BC12580FA002E139F&dbpath=/VIP/Redaktoer/RH.nsf/&windowwidth=1100&windowheight=600&windowtitle=S%F8&level=1501

**Supplerende litteratur**  
Link til tværregional vejledning (Region H og Region Sjælland) "Erkendelse og behandling af anafylaksi hos voksne og børn" (Set april 2017). Tilgængelig fra: URL: <http://vip.regionh.dk/>